COLUMBIA LIBRARIES OFFSITE
HEALTH SCIENCES STANDARD
HX64134610
RC920 .N63 Lehrbuch der kystosc
RECAP

Columbia University
in the City of New York

College of Physicians and Surgeons

Library

LEHRBUCH

DER

KYSTOSKOPIE.

Digitized by the Internet Archive
in 2010 with funding from
Open Knowledge Commons

http://www.archive.org/details/lehrbuchderkysto00nitz

LEHRBUCH

DER

KYSTOSKOPIE.

IHRE

TECHNIK UND KLINISCHE BEDEUTUNG.

VON

DR. MAX NITZE.

MIT 6 TAFELN UND 26 ABBILDUNGEN IM TEXTE.

WIESBADEN.
VERLAG VON J. F. BERGMANN.
1889.

RC 920
N63

Das Recht der Uebersetzung bleibt vorbehalten.

Buchdruckerei von Carl Ritter in Wiesbaden.

Vorwort.

Den Fachgenossen übergebe ich in diesem Buche eine zusammenfassende Darstellung des heutigen Standes der Kystoskopie. Dasselbe soll ein Lehrbuch sein, das bestimmt ist, Denjenigen, die meine Untersuchungs-Methode ausüben wollen, die technischen Schwierigkeiten nach Möglichkeit zu erleichtern und sie mit den Bildern der einzelnen pathologischen Veränderungen der Harnblase vertraut zu machen.

Auf den ersten Blick mag der Umfang dieses Buches im Verhältniss zu einer so beschränkten Disciplin wie die Kystoskopie beträchtlich erscheinen; in Wirklichkeit aber stellt die vorliegende Schrift nur ein Gerüst dar, dessen vollständiger Ausbau erst im Laufe der Jahre durch die vereinte Arbeit zahlreicher Forscher ermöglicht werden wird. Es handelt sich hier um ein grosses neues Arbeitsfeld, das sicher noch reiche Schätze birgt; möchten sich recht viel berufene Mitarbeiter an deren Hebung betheiligen.

BERLIN, Anfangs December 1888.

Dr. Max Nitze.

374633

Inhaltsverzeichniss.

I. Abschnitt.

Theorie und Technik der kystoskopischen Untersuchungs-Methode.

Seite

I. Geschichtliche Einleitung 1

Bozzini's Lichtleiter. — Das Speculum urethro-cysticum von Ségalas. — Désormeaux und seine Nachfolger. — Bruck's Diaphanoskop. — Eigene Versuche.

II. Anatomische Bemerkungen 8

Grösse und Form der mit 150 ccm Flüssigkeit angefüllten Harnblase. — Länge der Harnröhre. — Veränderung der Blase und Harnröhre beim Einführen einer graden Sonde. — Gleichgewichtslage derselben. — Veränderung aller dieser Verhältnisse durch Prostatahypertrophie.

III. Die beiden neuen Principien unserer Untersuchungs-Methode 25

Die Einführung der Lichtquelle. — Vergleich mit den anderen Beleuchtungs-Methoden. — Die Bedeutung der Erweiterung des Gesichtsfeldes.

IV. Wahl der Lichtquelle 30

Galvanisch glühend gemachter Platindraht, dessen Hitze durch eine Circulation kalten Wassers unschädlich gemacht wird. — Schwierigkeit der Construction und Handhabung der mit dieser Lichtquelle versehenen früheren Instrumente. — Wechsel der Lichtquelle, Mignonlampe. — Einfache Handhabung der jetzigen Instrumente.

V. Der das Gesichtsfeld erweiternde optische Apparat 37

Allgemeine Anordnung der Linsen. — Optische Eigenschaften der Sammellinsen. — Funktion und Eigenschaft der einzelnen Theile des Apparates: a) des Objectivs, b) der mittleren Linse, c) des Oculares. — Eigenschaften und Leistungsfähigkeit des optischen Apparates.

Seite

VI. Beschreibung der kystoskopischen Instrumente 47

Anordnung der Lichtquelle und der Stromleitung. — Das I. Kystoskop. Optische Eigenschaften desselben. — Das II. und III. Kystoskop.

VII. Nebenapparat und Behandlung der Instrumente 61

Stromleitende Schnur. — Die den elektrischen Strom liefernde Batterie. — Erzielung eines genügenden Lichtes bei möglichster Conservirung der Lampen. — Behandlung und Reinigung der Instrumente.

VIII. Die Technik der kystoskopischen Untersuchung 73

Schwierigkeit der Kystoskopie. — Die drei Grundbedingungen einer erfolgreichen Kystoskopie. — Vorbereitung des Kranken. Antiseptische Cautelen. Glycerin zum Einfetten der Instrumente. Die Flüssigkeitsinjectionen in die Blase und die Ausspülungen sind mit einer Spritze vorzunehmen. Lagerung des Kranken. – Vorbereitung und Einführen der Instrumente. — Schulgemässe Besichtigung der Blasenhöhle mit dem I. Kystoskop. Allgemeine Regeln. Begründung und Darstellung der fünf zur allseitigen Besichtigung der Blase ausreichenden Bewegungen. — Untersuchung mit dem II. und III. Kystoskop. — Die der Ausübung der Kystoskopie bei Prostata-Hypertrophie erwachsenden Schwierigkeiten. Verlängerte Harnröhre. Veränderte Gleichgewichtslage des Instrumentes. — Stricturen der Harnröhre. — Gesteigerte Empfindlichkeit des Kranken. Cocaïnisirung. — Abnorme Kleinheit der Blase; verschiedene Kategorieen derselben. — Verunreinigung der die Blase erfüllenden Flüssigkeit durch Blut und Eiter.

II. Abschnitt.

Der endoskopische Befund der gesunden und kranken Harnblase.

I. Normale Blase 125

Farbe der Blasenschleimhaut. — Oberfläche derselben. — Gefässe, arterielle und venöse. — Endoskopisches Bild der das Orific. urethr. int. umgebenden Falte. — Endoskopisches Bild der injicirten Luftblase. — Erscheinung bei Vorbuchtung der hinteren Blasenwand durch den Schnabel des Instrumentes. — Endoskopische Bilder des Blasenbodens; Ureterenmündungen und Ureterenwülste. — Beobachtung der Harnentleerung und der Bewegungen der Harnleiterwülste. — Pulsirende Bewegung der Blasenwand. — Untersuchung mit dem II. und III. Kystoskop. — Balkenblase und Divertikelbildung.

Seite

II. Katarrhalische Veränderungen 156

Röthung der Schleimhaut. — Schwellung und Auflockerung der Schleimhaut. — Produktion katarrhalischen Secretes. — Verschiedene Formen des Katarrhs. — Acuter und chronischer Blasenkatarrh. — Blennorrhöische und tuberkulöse Entzündung der Blase.

III. Steine und Fremdkörper 175

Schwierigkeit der Untersuchung bei bedeutender Grösse oder versteckter Lage des Objectes. — Schwierigkeiten, die durch secundäre Veränderungen der Blase bedingt werden. — Casuistik der endoskopisch diagnosticirten Fremdkörper. — Endoskopische Bilder der Blasensteine.

IV. Blasengeschwülste 186

Schwierigkeiten, die durch den Sitz und die Grösse der Geschwulst bedingt sind. — Schwierigkeit der Untersuchung bei complicirendem Katarrh. — Man soll womöglich eine blutfreie Zeit für die Untersuchung abwarten. — Die Kystoskopie belehrt uns über alle Eigenschaften der Blasengeschwülste mit Ausnahme der Stielverhältnisse. — Die verschiedenen Formen der Blasengeschwülste und ihre kystoskopischen Bilder. — Bericht über 20 vom Verf. kystoskopisch diagnosticirte Fälle von Blasengeschwülsten.

V. Prostatahypertrophie 221

III. Abschnitt.

Die Bedeutung der Kystoskopie für die Diagnostik und Therapie der Harn- und Blasenleiden.

I. Die Bedeutung der Kystoskopie für die Diagnostik der Harn- und Blasenleiden 229

Allgemeine Vergleichung der Kystoskopie mit anderen Untersuchungs-Methoden der männlichen Harnblase. Anamnese, Status praesens, Harnuntersuchung. Combinirte Rectalpalpation nach v. Volkmann, Untersuchung mit der Stein-Sonde, Thompson'sche Digitalexploration, Sectio alta, anderweitige diagnostische Kunstgriffe. — Die Kystoskopie ist allen anderen Untersuchungs-Methoden durch Klarheit des Befundes und Schonung des Kranken überlegen. — Die Anwendbarkeit der Kystoskopie ist enger begrenzt, als die der meisten anderen Methoden.

Das Verhältniss der verschiedenen Untersuchungs-Methoden zur Diagnostik der einzelnen Blasenkrankheiten. — Unterscheidung zwischen Blasen- und Nierenkrankheiten. — Divertikel. — Blasenkatarrh. — Steine u. Fremdkörper. — Blasengeschwülste.

Seite

II. Die Bedeutung der Kystoskopie für die Therapie der Harn- und Blasenleiden 287

Wichtigkeit der Frühdiagnose. — Divertikel. — Blasenkatarrh. — Fremdkörper und Steine. — Blasengeschwülste, Exstirpation derselben per vias naturales.

Nachwort 306

Das Verhältniss des Wiener Instrumentenmachers Joseph Leiter zu den vom Verf. angegebenen endoskopischen Instrumenten.

Erklärung der Abbildungen auf Tafel I—V nebst Bemerkungen über das Photographiren der kystoskopischen Bilder 325

Berichtigung 330

I. Abschnitt.

THEORIE UND TECHNIK

DER

KYSTOSKOPISCHEN UNTERSUCHUNGS-METHODE.

I.

Geschichtliche Einleitung.

Bozzini's Lichtleiter. — Das Speculum urethro-cysticum von Ségalas. — Désormeaux und seine Nachfolger. — Bruck's Diaphanoskop. — Eigene Versuche.

Die grossen Dienste, die uns die Besichtigung der Körperoberfläche für die Erkenntniss lokaler und allgemeiner Erkrankungen leistet, mussten den Wunsch nahe legen, dem Gesichtssinne auch die tief gelegenen Körperhöhlen zugänglich zu machen. Fordern doch einzelne derselben durch ihre leichte Zugängigkeit und die Weite ihrer Oeffnungen direct zur Inspection auf und bilden einen allmählichen Uebergang zwischen der Aussenfläche des Körpers und den tieferen Schleimhauteinstülpungen. Nichtsdestoweniger suchen wir bei den Classikern unserer Wissenschaft vergeblich nach einer Andeutung, dass man schon in früherer Zeit bestrebt gewesen wäre, sich mittelst des Gesichtssinnes über die Verhältnisse der tief im Körper liegenden Hohlorgane zu informiren. Die ersten Versuche nach dieser Richtung rühren vielmehr aus dem Anfange unseres Jahrhunderts her.

Einem deutschen Arzte, dem Dr. Bozzini in Frankfurt a. Main, war es vorbehalten, nach dieser Richtung hin die erste praktische Anregung zu geben. „Der Lichtleiter oder Beschreibung einer einfachen Vorrichtung und ihrer Anwendung zur Erleuchtung innerer Höhlen und Zwischenräume des menschlichen Körpers", betitelt sich die kleine im Jahre 1807 in Weimar erschienene Schrift, in der das zur Untersuchung dienende Instrumentarium beschrieben und abgebildet ist.

Dasselbe besteht aus dem „Lichtbehälter“ und den für die einzelnen Organe verschieden geformten „Lichtleitungen“.

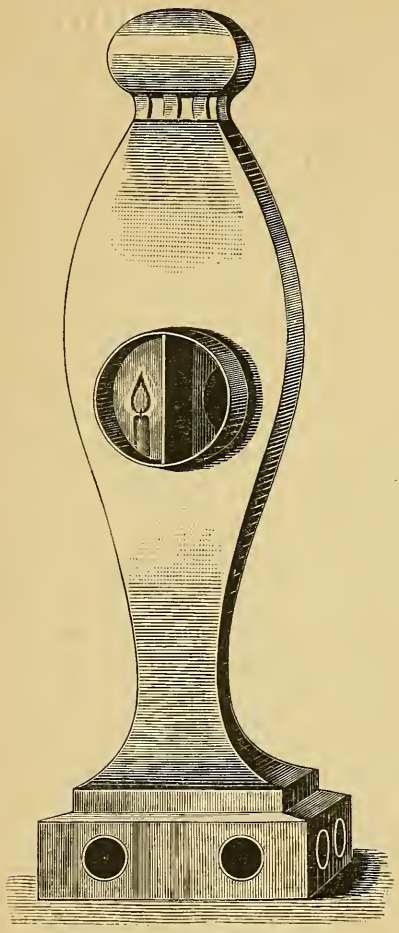

Fig. 1.

Der „Lichtbehälter“ (Fig. 1) hat die Form einer vierkantigen Vase. An seiner vorderen Wand ist eine runde Oeffnung angebracht, die durch eine verticale bis zur hinteren Wand reichende Scheidewand in zwei Abtheilungen zerfällt. Aus der einen treten die Strahlen der als Lichtquelle dienenden Kerze aus, durch die andere, der eine entsprechende Oeffnung an der hinteren Wand entspricht, gelangen sie zu dem Auge des Beobachters. Auf den die vordere Oeffnung umgebenden vorspringenden Ring wurden die „Lichtleitungen“ aufgesetzt, die in die Höhlen des Körpers eingeführt werden sollten. Die für die Urethra bestimmte bestand aus zwei schmalen langen Blättern, die geschlossen nur eine Linie im Durchmesser betrugen. Waren dieselben eingeführt, so liessen sie sich nach Art des späteren Auspitz'schen Speculums durch eine Schraubenvorrichtung von einander entfernen. Das Licht sollte dann durch die Lichtleitung in die entfaltete Harnröhre eindringen und von deren Wandung reflectirt durch die zweite Abtheilung der vorderen Oeffnung des Lichtbehälters, durch die „Reflectionsleitung“, zu dem an der Oeffnung der hinteren Wand befindlichen Auge des Beobachters dringen.

Gewiss war dieses Instrument in mehrfacher Hinsicht mangelhaft, namentlich recht schwerfällig; immerhin haben wir in ihm den ersten hoffnungsvollen Versuch der jetzt so hoch entwickelten endoskopischen Methoden zu begrüssen.

Die berufenen Fachgenossen des bescheidenen Erfinders dachten aber anders darüber.

Die Wiener medicinische Facultät[1]) und die Josephs-Akademie, zur Begutachtung aufgefordert, sprachen ihr vernichtendes Urtheil mit der charakteristischen Motivirung: „dass leicht vorzeitige Schlüsse über das Instrument gemacht werden könnten, und dann dies vielleicht eine Geldausgabe verursachen würde, die dann leicht bereut werden könne"; und weiter heisst es: „dass nur sehr kleine und unwichtige Körpertheile untersucht werden könnten", und endlich: „dass der beleuchtete Raum sehr klein wäre, indem der Durchmesser nicht mehr als einen Zoll betrage, sodass man nicht im Stande wäre zu beurtheilen, welchen Körpertheil man sähe, wenn man nicht schon vorher wüsste, was man sehen müsste!"

Wie oft bin ich während der mannigfachen Schicksale meiner Untersuchungsmethode an Geist und Form dieses Gutachtens der gelehrten Körperschaften erinnert worden, wenn ich das Urtheil „Berufener" über die von mir begründete Methode der Kystoskopie zur Ansicht bekam!

Längst war wohl das Instrument wie die Schrift Bozzini's vergessen, als im Jahre 1826 Ségalas der Französischen Akademie der Wissenschaften sein Speculum urethro-cysticum vorlegte. Nach ihm construirten noch Fisher u. A. Instrumente zur Besichtigung der Harnröhre, aber erst Désormeaux, dem mit Recht als „Vater der Endoskopie" bezeichneten Forscher, gelang es, weitere Kreise für die endoskopische Untersuchung der Blase und Harnröhre zu interessiren. Im Jahre 1853 demonstrirte er vor der Akademie in Paris das von ihm construirte Endoskop; im Jahre 1865 erschien dann sein bekanntes Werk[2]), in dem er die Resultate seiner jahre-

[1]) Siehe Schnitzler, Ueber Laryngoskopie u. Rhinoskopie, Wien 1879.

[2]) A. J. Désormeaux, de l'Endoscope et de ses applications au diagnostic et au traitement des affections de l'urèthre et de la vessie; Paris 1865.

langen Studien niederlegte und das von ihm benutzte Instrument beschrieb.

Dasselbe war das Vorbild einer ganzen Reihe späterer Instrumente, ein Umstand, der eine kurze Beschreibung desselben rechtfertigen mag. Wie Fig. 2 zeigt, wird das Licht durch eine Lampe geliefert, die den umfangreichsten Theil des Apparates darstellt. In der Höhe der Flamme befindet sich ein Kniestück, auf welches der entsprechende rechtwinklige Ansatz eines Rohres aufgesetzt ist, das den Reflector trägt und zum Durchsehen dient. Während die Lampe, wie begreiflich, immer senkrecht gehalten werden muss, lässt sich der Tubus um das Kniestück so drehen, dass er während der Untersuchung horizontal liegt (s. Fig. 3.)

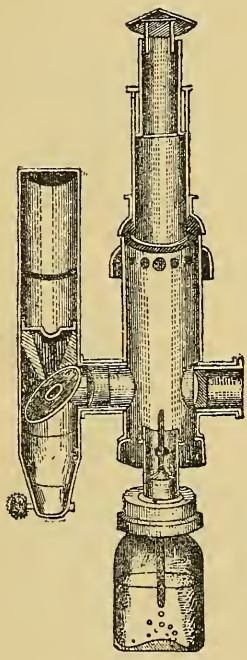

Fig. 2.

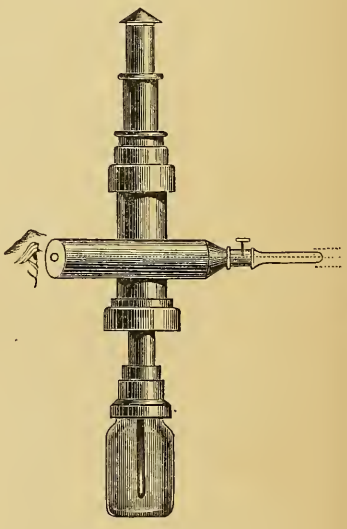

Fig. 3.

Das vordere (in Fig. 2 obere) Ende bildet das Ocular; der Lampe gegenüber befindet sich der durchbohrte Reflector, auf den das durch optische Hilfsmittel concentrirte Licht der Lampe fällt, um von ihm nach dem hinteren Ende des Rohres und weiter durch die mittelst einer Flügelschraube befestigte endoskopische Sonde in die Harnröhre geworfen zu werden.

Die weiteren zahlreichen Modificationen des endoskopischen Apparates bewegten sich nach zwei Richtungen, indem die Einen die feste Vereinigung der Lampe und des in die Harnröhre einzuführenden endoskopischen Rohres aufrecht erhielten und nur innerhalb dieses Zusammenhanges geringe Veränderungen anbrachten, während die Anderen durch Zerlegung des complicirten Apparates in seine einzelnen Componenten, in Lampe, Reflector und endoskopischen Tubus, die Handhabung des Apparates zu einer freieren zu machen bemüht waren. Von den Ersteren wurde besonders die Lichtquelle verändert, so von Cruise in Dublin und von Fürstenheim in Berlin anstatt der Gasogenlampe eine Petroleumlampe, von Stein Magnesiumlicht angewandt.

Unter der Schaar der Anderen, die durch Vereinfachung des Apparates und Auflösung desselben in seine einzelnen Componenten die endoskopische Untersuchung der Harnröhre und Blase zu fördern suchten, ragt der unermüdliche Grünfeld hervor, der sich ausserdem auch um die Vervollkommnung der endoskopischen Tuben verdient gemacht hat.

Zu weit würde es führen, hier aller Derer zu gedenken, die sonst noch versuchten, sich durch mehr oder weniger unbedeutende Veränderungen an einzelnen Theilen des Désormeaux'schen Apparates einen Namen zu machen. Sie Alle kamen aus dem engen Rahmen ihres Meisters nicht heraus. Bis auf mehr äusserliche Unterschiede sind ihre Mittel wie deren Verwendung, ist die Methode die gleiche. Bei aller äusseren Verschiedenheit stets dieselben Factoren: eine ausserhalb des Körpers befindliche Lichtquelle, ein Rohr, das bei der Untersuchung in die Harnröhre eingeführt wird, und ein Spiegel, mit dem das Licht der Flamme durch das Rohr hindurch geworfen wird. Wie die Methode, so mussten auch die Resultate gleich sein.

Für die vorderen Theile der Harnröhre waren sie mehr oder weniger befriedigende, je weiter nach hinten, um so schwieriger wurden die Verhältnisse; Jahrzehnte vergingen, ehe es gelang, das Verumontanum zu identificiren. Noch ungünstigere Resultate lieferte die Endoskopie der Blase, wenigstens der männlichen. An

dieser Thatsache können weder die Abbildungen Désormeaux's noch einzelne Beobachtungen Grünfeld's etwas ändern.

Durchaus neu und originell war der Vorschlag, den der Breslauer Zahnarzt Bruck in einer im Jahre 1867 erschienenen Brochüre[1]) machte, die Blase auf diaphanoskopischem Wege dadurch zu erhellen, dass man eine starke Lichtquelle in den Mastdarm einschiebt. Durch ein per urethram in die Blase eingeführtes Rohr sollte man dann deren diffus erleuchtete Innenfläche besichtigen. Es scheint nicht, dass Bruck oder ein Anderer den Vorschlag verwirklichte. Derselbe Autor construirte auch ein Instrument, das in den Mund eingeführt wurde, um zu zahnärztlichen Zwecken eine Durchleuchtung kranker Zähne zu bewirken. Bei diesem Instrument sowohl, wie bei dem zuerst erwähnten, wurde die Lichtquelle durch einen glühend gemachten Platindraht gebildet, die erzeugte Hitze wurde durch Circulation kalten Wassers unschädlich gemacht.

Im Jahre 1876 nahm ich meine Studien über die Beleuchtung tiefgelegener, mit der Aussenfläche durch lange und enge Kanäle verbundener Hohlorgane auf und suchte dieses Problem zuerst praktisch für die Blase und Harnröhre zu lösen, indem ich mir vorbehielt, die Methode später auch für Untersuchung anderer Körperhöhlen dienstbar zu machen.

Von vornherein war mir klar, dass nur durch eine fundamentale Aenderung der Methode ein Fortschritt zu erzielen sei! Eine genügende Beleuchtung der Blasenhöhle konnte nur dadurch erreicht werden, dass man im Gegensatz zu den bisher angestellten Versuchen, die Lichtquelle in das zu untersuchende Hohlorgan selbst einführt. Eine künstliche Erweiterung des Gesichtsfeldes sollte es ermöglichen, mit einem Blick eine ausgedehnte Partie der Blasenwand zu übersehen.

Es waren damit zwei neue Principien der Endoskopie aufgestellt, die in der modernen Kystoskopie ihren ersten Sieg erfochten haben, die, wie ich zuversichtlich hoffe, früher oder später sich auch bei der

---

[1]) Dr. Jul. Bruck jun. Das Urethroskop und Stomatoskop durch galvanisches Licht. Breslau 1867.

Untersuchung anderer Organe, insbesondere des Magens, bewähren werden.

Ich schliesse hiermit die geschichtliche Uebersicht; später wird sich noch Gelegenheit finden, zu erörtern, wie aus meinem ursprünglich so complicirten Kystoskop durch Benutzung der Mignon-Lampe das jetzt gebräuchliche, überaus einfache Instrument geworden ist.

Ebenso unterlasse ich, an dieser Stelle das vielfach und leider auch von Aerzten falsch dargestellte Verhältniss des Wiener Instrumentenmachers Leiter zu meiner Untersuchungsmethode und den zu ihrer Ausübung dienenden Instrumenten zu berichtigen. Es wird das in einem besonderen Nachwort geschehen.

II.

Anatomische Bemerkungen.

Grösse und Form der mit 150 ccm Flüssigkeit angefüllten Harnblase. — Länge der Harnröhre. — Veränderung der Blase und Harnröhre beim Einführen einer graden Sonde. — Gleichgewichtslage derselben. — Veränderung aller dieser Verhältnisse durch Prostatahypertrophie.

Wir wollen hier nur die anatomischen Daten erörtern, deren Kenntniss für die Ausführung unserer Untersuchungsmethode von Wichtigkeit ist. Uns interessiren die räumlichen Verhältnisse, die eine mit einer bestimmten Flüssigkeitsmenge angefüllte Blase darbietet, weiterhin die Veränderungen, die Blase und Harnröhre beim Einführen eines starren geraden Rohres erleiden und endlich die Lage, die letzteres im Blasen-Cavum einnimmt.

Wie liegen nun diese Verhältnisse bei gesunden Menschen im mittleren Lebensalter und bei einer mässigen Ausdehnung der Blase?

Der grösseren Präcision halber nehmen wir an, dass die Blase mit 150 ccm Flüssigkeit angefüllt sei. Es ist das die Anfüllung der Blase, die sich, wie wir später sehen werden, für die kystoskopische Untersuchung am geeignetsten erweist. Bei dieser Ausdehnung würde die Blase, wenn sie sich nach allen Seiten hin gleichmässig entwickelte, eine Hohlkugel von 6,6 cm Durchmesser darstellen. In Wirklichkeit liegen aber die Verhältnisse anders. Man nimmt jetzt allgemein und wohl mit Recht an, dass sich die leere Blase bei beginnender Anfüllung nicht gleichmässig nach allen Seiten hin entfaltet, sondern dass diese Ausdehnung zunächst in stärkerem Mafse nach Richtungen erfolgt, die auf der Beckenachse senkrecht stehen; erst bei bedeuten-

derer Anfüllung überwiegt dann mehr und mehr die Ausdehnung nach oben, so dass endlich die prall gefüllte Blase einen eiförmigen mit dem längsten Durchmesser vertical gestellten Körper darstellt. Anders in unserem Fall, bei der relativ geringen Anfüllung mit 150 ccm! Hier wird man annehmen müssen, dass die Ausdehnung nach oben noch im Rückstande ist, dass die Blase einer mehr oder weniger platt gedrückten Kugel gleicht, also ein verkürztes Ellipsoid darstellt, dessen kürzerer Durchmesser parallel zur Beckenachse, dessen grösste Durchschnittsebene annähernd senkrecht zu derselben gelegen ist. Für diese Auffassung spricht, von zahlreichen anderen Belegen abgesehen, der Befund Henle's, der bei einer männlichen Leiche, welche während der Todtenstarre zum Frieren gebracht wurde, die mässig ausgedehnte Harnblase die Form eines regulären Ellipsoids bewahren sah. Der längste Durchmesser betrug in diesem Falle 7 cm und stand diagonal fast genau in der Mitte zwischen der Verticalen und Horizontalen, mit dem vorderen Ende abwärts gerichtet; der kürzere, der Beckenachse parallele Durchmesser betrug 5 cm. Der Inhalt dieser Blase dürfte ca. 130 ccm betragen haben, also von dem uns interessirenden Füllungsgrade nur wenig entfernt sein.

Denken wir uns ein verkürztes Ellipsoid, dessen Durchmesser 6 resp. 7 cm betragen, so erhalten wir einen Hohlraum, der fast genau 150 ccm fast. Wir werden nicht fehl gehen, wenn wir der mit dem gleichen Quantum Flüssigkeit ausgedehnten Harnblase diese Form vindiciren.

Fig. 4 mag die räumlichen und topographischen Verhältnisse der mit 150 ccm Urin angefüllten Blase zu den umliegenden Organen veranschaulichen.

Man unterscheidet an derselben den Scheitel und den Blasengrund, die beide ohne bestimmte Grenze in den Blasenkörper übergehen. Die tiefste Stelle des Blasengrundes pflegt bei aufrechter Stellung die Mündung der Harnröhre einzunehmen. Dieselbe liegt hinter der Symphyse ungefähr in der Mitte ihrer Höhe und wird durch einen im Querschnitt prismatischen muskulösen Ring umschlossen, dessen oberer Halbkreis sich durch grössere Zartheit vor dem derberen unteren auszeichnet.

In einzelnen Fällen, so in der erwähnten Henle'schen Figur, steht die unmittelbar vor der Urethramündung gelegene, zur vorderen Wand gehörende Region noch tiefer und müsste dann eigentlich auch noch zum Blasengrund gerechnet werden. Dem Sprachgebrauch nach aber versteht man unter Blasengrund oder Blasenboden den Theil der unteren Blasenwand, der von dem hinteren Umfang des Orif. urethr. int. schräg nach hinten aufsteigt und gegen die hintere Blasenwand durch ein mehr oder weniger prominirendes transversales Muskelbündel abgegrenzt wird.

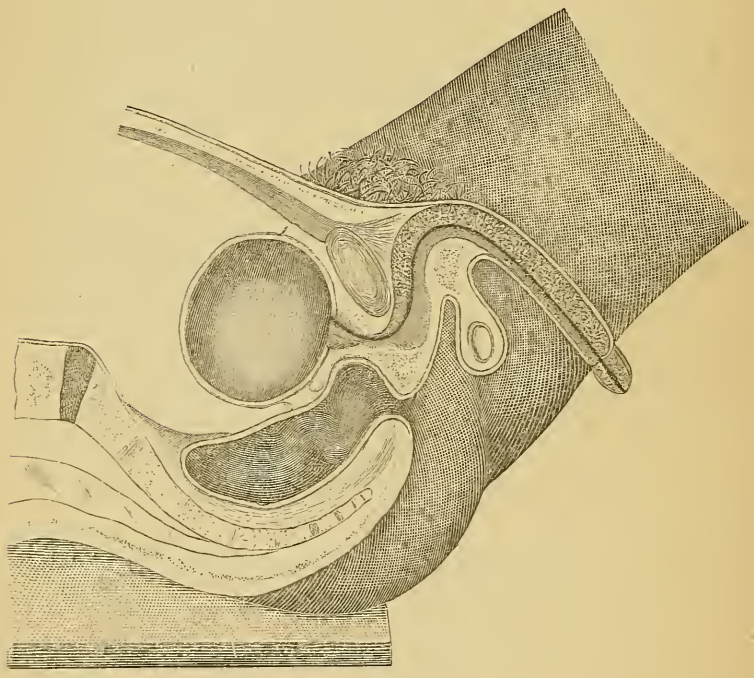

Fig. 4.

Ueber die so wichtigen topographischen Verhältnisse des Blasenbodens können wir uns einerseits durch die üblichen anatomischen Untersuchungs-Methoden, andererseits durch die Exploration der uneröffneten Blase mit einer kurzschnabligen Sonde die erwünschten Aufschlüsse verschaffen.

Letztere Methode hat Tuchmann[1]) bei seinen werthvollen Untersuchungen mit viel Erfolg sowohl am Lebenden wie am Cadaver angewandt. Indem man mit dem Schnabel der Sonde auf dem Blasenboden hingleitend die mehr prominirenden Gebilde, namentlich die Harnleiterwülste mit grosser Deutlichkeit fühlt, kann man sich leicht über die Configuration und räumliche Ausdehnung des Blasenbodens unterrichten. Diese Methode bietet noch den Vortheil, dass man mit ihr die Verhältnisse der Blase am Lebenden mit derselben Sicherheit wie am Cadaver erforschen kann.

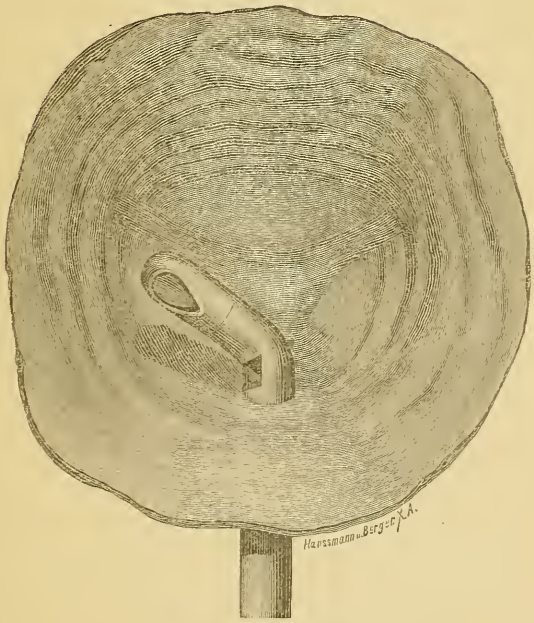

Fig. 5.

Fig. 5 zeigt uns den Blasengrund nach Fortnahme der oberen Wand zugleich mit dem Schnabel des Kystoskopes, das bis zum Prisma in die Blasenhöhle eingeschoben ist und veranschaulicht uns das Grössenverhältniss des Schnabels zu den einzelnen Theilen

[1]) Tuchmann, Die Diagnose der Blasen- und Nierenkrankheiten mittelst der Harnleiterpincette. Berlin 1887.

des Blasenbodens. Wir sehen, wie der letztere in zwei hinter einander liegende Abtheilungen zerfällt, in das Trigonum und in einen kürzeren hinter demselben gelegenen Abschnitt, den Bas-fond der Franzosen, den Tuchmann wohl richtiger als Regio post-trigonalis bezeichnet.

Das Trigonum stellt eine ebene Platte von der Gestalt eines gleichschenkligen Dreiecks dar; die vordere Spitze fällt mit der Harnröhrenmündung zusammen. Die hintere von rechts nach links verlaufende Seite ist nicht gradlinig, sondern bildet eine mehr oder weniger stark gekrümmte, nach vorn convexe Bogenlinie; die beiden anderen Seiten stellen, gegen die Harnröhrenmündung convergirend, die seitliche Begrenzung des Trigonum dar. Dasselbe ist durch seine spiegelglatte Oberfläche ausgezeichnet, die im Gegensatz zu den anderen Partien der Blaseninnenfläche keine Spur von Falten zeigt. Die Schleimhaut ist hier so fest mit der Unterlage verbunden, dass sie von derselben mit einer Pincette nicht abgehoben werden kann. Mit ihrer vorderen grösseren Partie ruht die Regio ureterica auf dem oberen Rande der Prostata, mit ihrer hinteren auf dem Mastdarm resp. der die Samencanäle verbindenden fibromusculären Platte. Sie ist jedenfalls die Partie der Blasenwand, die in Folge ihrer festen Lage auf der Prostata und ihres festgefügten Gewebes den geringsten Veränderungen ausgesetzt ist.

Die Mündungen der Harnleiter nehmen die hinteren seitlichen Ecken des Dreiecks ein und liegen jede auf einem mehr oder weniger prominirenden 3—4 mm breiten länglichen Wulst, der dadurch entsteht, dass der Harnleiter bei seinem Durchtritt durch die Blasenwand, die Muskel- und Schleimhaut schräg durchsetzend, letztere hügelig vor sich hertreibt. Die Harnleitermündung selbst wird dadurch gebildet, dass sich die obere Wand des Ureters spaltet. Ein Theil der Längsmuskulatur desselben, und zwar der mächtigste, setzt sich unter der Schleimhaut medianwärts über die Mündung hinaus fort und bildet zusammen mit den analogen Fasern der anderen Seite die hintere, nach vorn convexe Begrenzung des Trigonum; diese zwischen den beiden Harnleitermündungen verlaufenden Muskelbündel werden von einigen Autoren als Ligamentum interuretericum bezeichnet. Die beiden seitlichen Begrenzungen des Trigonum werden ebenfalls

von Fasern der Harnleiterwand gebildet, die nach erfolgter Ausmündung des Canales selbstständig unter der Schleimhaut nach vorn gegen die Harnröhrenmündung verlaufen und sich hier in der Mitte ihrer unteren Circumferenz vereinigen. Indem dieser Vereinigungspunkt zu einem mehr oder weniger vorspringenden Höckerchen wird, bilden sie hier eine als Uvula bezeichnete Erhabenheit.

Die Ureterenwülste sind unmittelbar nach auswärts von den Harnleitermündungen am stärksten ausgeprägt, und hier meist so stark entwickelt, dass sie die Spitze einer kurzschnabligen Sonde beim Vorschieben aufhalten, sofern deren äusseres Ende so stark erhoben wird, dass der Schnabel wirklich mit dem Blasenboden in Berührung ist. Nach der Mitte zu verflachen sich die Wülste mehr und mehr und erzeugen an dieser Stelle bei gleicher Bewegung und Haltung der Sonde nur das Gefühl eines leichten Holperns.

Das Trigonum, sowie die demselben angehörigen Gebilde, die Harnleitermündungen und die Ureteren-Wülste zeigen hinsichtlich ihrer Dimensionen wesentliche Verschiedenheiten. Während Henle nach Messungen an der herausgenommenen Blase die Länge des Trigonum von der Mündung der Harnröhre bis zum hinteren Rande als 8—15 mm angiebt, nimmt Tuchmann auf Grund seiner Untersuchungen an, dass diese Länge in der Mehrzahl der Fälle 26 mm beträgt. Allerdings unterlässt dieser Forscher nicht darauf hinzuweisen, dass es Fälle giebt, in denen „die Pars ureterica des Blasenbodens ungemein kurz ist und der Harnleiterwulst dem Orif. urethr. int. sehr nahe liegt“. Ich bin überzeugt, dass dieses letztere Verhältniss recht häufig vorliegt. Wir werden später sehen, wie man mit dem Kystoskop in vielen Fällen ganz genau die hintere Grenze des Trigonum erblicken und dessen Entfernung von der Harnröhrenmündung bestimmen kann. Auf Grund dieser Beobachtungen erscheint mir in den Tuchmann'schen Abbildungen der sagittale Durchmesser des Trigonum; ich habe auffallend lang in vorstehender Abbildung das Planum uretericum kürzer gezeichnet, bemerke aber ausdrücklich, dass auch diese Zeichnung nur eine Durchschnittsgrösse darstellen soll, die in manchen Fällen länger, öfters aber auch kürzer gefunden wird.

Die Entfernung der beiden Harnleitermündungen von einander

differirt ebenfalls bei verschiedenen Individuen und auch wohl sicher innerhalb gewisser Grenzen bei demselben Individuum je nach den verschiedenen Füllungszuständen der Blase. Henle giebt als Entfernung ihrer äusseren Ränder 20 mm an; Tuchmann[1]) berechnet die Länge des Ligament. interureteric. auf Grund seiner Messungen an der lebenden Blase auf ebenfalls 20 mm.

Auch hinsichtlich ihrer Form und Grösse bieten die Harnleitermündungen wie die Harnleiterwülste unter normalen Verhältnissen Verschiedenheiten dar; bald sind sie kaum angedeutet, bald mächtig entwickelt. Auf Grund des kystoskopischen Befundes zweifle ich nicht, dass diese Unterschiede am Lebenden noch bedeutender sind als am Cadaver. Aber auch an letzterem sind sie bekanntlich nicht unbeträchtlich. Während es bald nur bei seitlicher Beleuchtung und auch dann nur schwierig gelingt, die Mündungen der Ureteren zu sehen, bilden dieselben in anderen Fällen schön entwickelte Grübchen oder rinnenförmige Vertiefungen. Die Harnleiterwülste aber stellen bald kaum angedeutete hügelige Erhabenheiten, bald mächtig entwickelte Vorsprünge dar. Berichtet doch Dittel[2]) über einen Fall, in dem die in der Mitte zusammenhängenden Ureteren-Wülste so weit hervorragten, dass sie eine Klappe bildeten, die eine kleinere vordere Blasenpartie so völlig abschloss, dass nach deren Entleerung der weitere Ausfluss des Urins stockte und der Katheter erst über das Hinderniss hinweggeschoben werden musste, um die hintere grössere Blasenhöhle zu entleeren. In noch anderen seltenen Fällen erscheint endlich, wie derselbe Autor mittheilt, „das ganze Dreieck von der übrigen Blase so abgehoben, dass es eine flottirende Klappe bildet, deren hinterer Rand von der Basis des Trigonum gebildet wird".

Die hinter dem Trigonum gelegene, ebenfalls noch dem Blasenboden angehörende Regio post-trigonalis wird nach vorn durch die Ureteren-Wülste, nach hinten, gegen den unteren Theil der hinteren Blasenwand, durch das schon flüchtig erwähnte transversal verlaufende Muskelbündel begrenzt, das bald nur schwach angedeutet ist, bald kräftig entwickelt die Schleimhaut als halbmondförmige Falte vor-

---

[1]) l. c. p. 101.

[2]) Dittel, Die Stricturen der Harnröhre. Wien 1872.

treibt. Es entsteht eine mehr oder weniger tiefe ovale Grube, die mit dem längsten Durchmesser quer gestellt ist, während der sagittale beträchtlich kürzer als der betreffende des Trigonum's ist und nicht über 13 mm beträgt. Diese hintere Partie des Blasenbodens sinkt etwas, ja bisweilen in beträchtlichem Grade, hinter dem Planum ureter. zurück, so dass man das äussere Ende einer kurzschnabligen Sonde noch stärker erheben muss, wenn man ihre Spitze mit dem Boden in Berührung bringen will, als das bei dem Planum ureteric. nothwendig war.

Mit Recht macht Tuchmann auf die geringe Entwickelung der Muskelschicht dieser Partie aufmerksam, die ihre beträchtliche Festigkeit mehr der Fortsetzung der von dem Mastdarme aufsteigenden, hier noch ziemlich derben Becken-Fascie verdankt. Aus dieser Thatsache erklärt sich auch die von demselben Autor gefundene geringe Dehnbarkeit ihrer hinteren und seitlichen Wand. Schiebt man eine kurzschnablige Sonde hart auf dem Blasenboden bis an die hintere Wand vor, so begegnet man beim Versuch, dieselbe noch weiter nach hinten vorzubuchten, einem kräftigen Widerstande; auch bei Anwendung von Gewalt giebt sie nicht nach, es würde eher eine Perforation erfolgen. Anders, wenn man die Spitze der Sonde so weit vom Blasenboden abhebt, dass sie weiter vorgeschoben oberhalb des transversalen Muskelbündels an die hintere Blasenwand anstösst; sie lässt sich dann, letztere vor sich herdrängend, noch eine ziemliche Strecke nach hinten vorschieben.

So sehen wir den eigentlichen Blasenboden, im Gegensatz zu dem nur wenig höher gelegenen, so viel geräumigeren Blasenkörper nach allen Dimensionen von unerwartet geringem Durchmesser, eine Thatsache, von der man sich mit einer kurzschnabligen Sonde leicht überzeugen kann; befindet sich deren Schnabel wirklich mit dem Blasenboden in Berührung, so ist seine Beweglichkeit nach allen Richtungen hin eine beschränkte. Das gilt aber, um es nochmals zu wiederholen, nur für den eigentlichen Boden; schon dicht über demselben wird die Ausdehnungs- und Erweiterungsfähigkeit der Blase eine bedeutend grössere.

Im Gegensatz zu den complicirten Verhältnissen des Blasenbodens zeigt der übrige bedeutend grössere Theil der Blasen-

innenfläche eine auffallende Gleichmässigkeit, überall dieselbe glatte, nur durch schwach hügelige Erhabenheiten unterbrochene Schleimhautfläche; die vordere Wand zeichnet sich durch ihre Glätte, die seitlichen und besonders deren untere Partien durch stärkeres Vorspringen der zur inneren Schicht des Detrusors gehörenden Muskelbündel aus.

Die Länge der Harnröhre beträgt unter normalen Verhältnissen 17—20 cm. Sie wird bei demselben Individuum wider Erwarten bei verschiedenen Messungen meist gleich lang gefunden. Bis auf die öfters abnorm enge äussere Harnröhrenmündung ist die Weite der gesunden männlichen Urethra in allen Theilen eine solche, dass sich Instrumente von 8 mm Durchmesser ohne Anwendung von Gewalt und Verletzung der Schleimhaut einführen lassen.

Welche Veränderungen bringen wir nun durch die Einführung eines starren geraden Rohres an Harnröhre und Blase hervor, welche Lage nimmt dasselbe in dem Cavum der letzteren ein? Namentlich über die zweite Frage herrschen bei den Autoren die grössten Widersprüche.

Tuchmann[1]) hat, von anderen Gesichtspunkten ausgehend, durch werthvolle Untersuchungen diese Verhältnisse einer erneuten Prüfung unterzogen und dieselben, wie ich glaube, endgiltig festgestellt; ich kann seine Angaben auf Grund eigener umfangreicher Studien und Erfahrungen vollständig bestätigen.

Bei diesen Versuchen, die am Lebenden wie am Cadaver zu den gleichen Resultaten führen, benutzt man lange gerade Sonden, die mit einem kurzen Schnabel versehen sind. Hat man eine solche Sonde so weit vorgeschoben, dass sich der Schnabel in der Nähe der hinteren Blasenwand befindet, und lässt sie dann los, so nimmt der Schaft eine bestimmte Gleichgewichtslage an, aus der er durch Bewegungen am äusseren Ende der Sonde nur mit einer grösseren oder geringeren Gewalt zu entfernen ist und in die er, sich selbst überlassen, wieder zurückschnellt.

Die Harnröhre ist nun vollständig gerade gestreckt, der Bogen, den ihr Anfangstheil von der

[1]) l. c.

inneren Harnröhrenmündung bis zum Ansatz des Ligamentum suspensorium penis um den unteren Rand der Symphyse beschreibt, ausgeglichen. Hand in Hand damit geht eine nicht unwesentliche Verkürzung ihres Canales, die 2,0 bis 2,5 cm, ja noch mehr betragen kann, und zweifellos dadurch entsteht, dass die beiden Schenkel des Bogens bei dessen Streckung in der Richtung ihres Canales mehr oder weniger in sich zusammen geschoben und somit verkürzt werden. Man kann sich von dieser Thatsache auf das leichteste in folgender Weise überzeugen: man bestimmt zunächst in der später ausführlich zu schildernden Weise die Länge der in ihrer natürlichen Lage befindlichen Harnröhre. Führt man nun das Kystoskop ein und misst in dem Moment, in welchem man beim Hindurchsehen zuerst einen Streifen der Blasenwand erblickt, in dem also das Prisma eben in die Blasenhöhle eintritt, das noch nicht in den Penis eingedrungene Ende des Instrumentes und zieht dieses Mafs von der Länge des Schaftes ab, so erhält man die Länge der gerade gestreckten Harnröhre.

Man wird ausnahmslos finden, dass dieselbe um mehrere cm kürzer ist, als die der in ihren natürlichen Biegungsverhältnissen gemessenen Urethra.

Ein Vergleich der Figuren 6 und 7 wird diese und die sogleich zu erörternden Verhältnisse leicht verständlich machen. In beiden sehen wir die Blase mit 150 ccm Flüssigkeit erfüllt. Alle Mafse der Organe, wie auch des eingeführten Instrumentes, sind gleichmässig verkleinert, so dass diese Zeichnungen ein übersichtliches Bild der in Betracht kommenden relativen Grössen- und Lage-Verhältnisse darbieten. Die Länge der Harnröhre beträgt in Fig. 6 19 cm; dieselbe Harnröhre misst nach Einführung des Kystoskopes in Fig. 7 nur noch 17 cm.

Wir sehen, dass der Bogen, den die Harnröhre in ihrer natürliche Biegung um das Schambein beschreibt, in Fig. 7 durch das eingeführte Kystoskop gerade gestreckt ist. Es sind zu diesem Zwecke die oberen Enden seiner beiden Schenkel, die innere Harnröhrenmündung und die Partie des Penis, an die sich das Ligamentum suspensorium ansetzt, aus ihrer natürlichen Lage einer-

seits nach abwärts gedrängt, andererseits, wenn auch in geringerem Grade, von der Symphyse entfernt worden. Fig. 7 zeigt die aus dieser doppelten Bewegung resultirende Lageveränderung.

Mit der Harnröhrenmündung erleidet der vordere Theil des Blasenbodens dieselbe Veränderung; ja bei der festen Verbindung

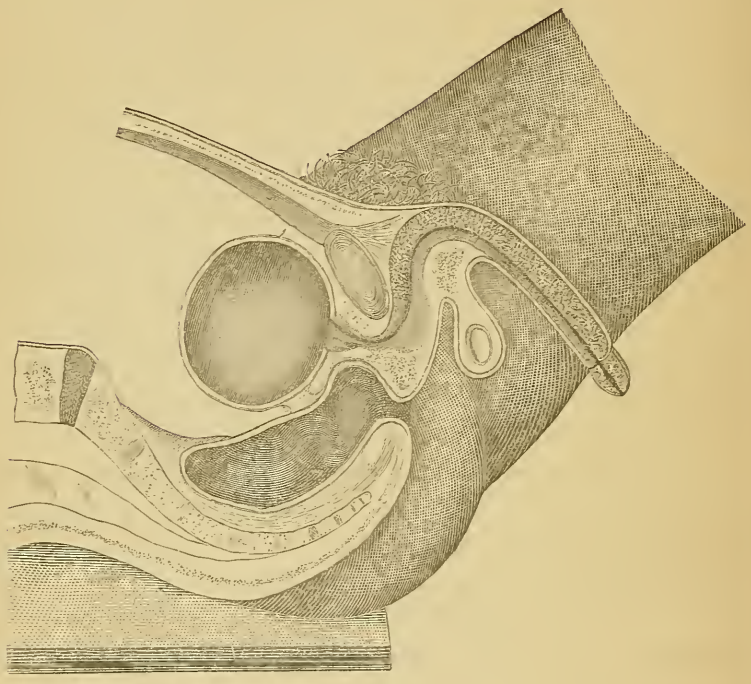

Fig. 6.

des Blasenkörpers gerade mit der die Harnröhrenmündung umgebenden Prostata wird die ganze Blase mehr oder weniger nach unten gezogen.

Besonders ist noch die Veränderung der Lage und Form der Harnröhrenmündung zu beachten. Wie Fig. 7 zeigt, ist der untere Umfang des Orific. urethr. int. so nach abwärts gedrängt, dass seine Falte fast verstrichen ist und die Grenze der unteren (resp. hinteren) Harnröhrenwand gegen den Blasenboden nur durch den stumpfen Winkel markirt wird, indem ihre verschieden geneigten Ebenen zusammenstossen. Dafür ist aber die an und für sich schon

zartere Falte des oberen Umfanges der Harnröhrenmündung durch den Zug nach unten und hinten noch mehr verschärft worden. Wir werden später noch ausführlicher auf diese Verhältnisse zurückkommen.

Während hinter der Symphyse die durch die Sonde nach abwärts gedrängte Prostata in dem Bestreben, in ihre natürliche Lage

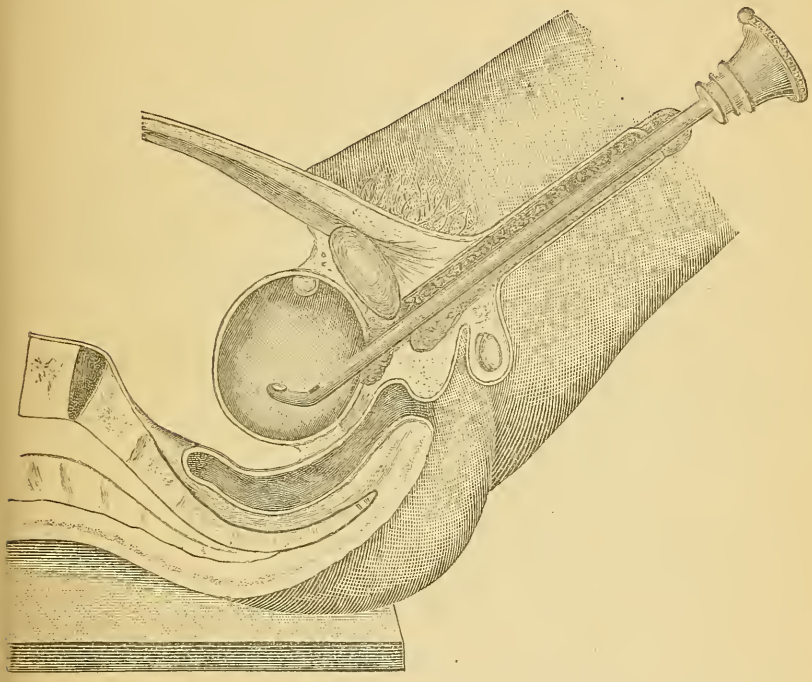

Fig. 7.

zurückzukehren, einen Druck nach aufwärts ausübt, zieht vor dem Schambein das durch die Gradrichtung der Harnröhre gezerrte Ligamentum suspensorium den vorderen Theil der Sonde nach oben. Es wird so der untere Rand der Symphyse resp. die Bandmasse, welche den Scheitel des durch die Schambeine gebildeten Winkels ausfüllt, zum Hypomochlium eines zweiarmigen Hebels, an dem vorn das Ligamentum suspensorium, hinten die die Blasenöffnung umgebende Vorsteherdrüse nach aufwärts drängen. Von der relativen Stärke dieser beiden wirkenden Kräfte hängt die Ruhelage der eingeführten Sonde ab.

In Uebereinstimmung mit Tuchmann habe ich nun bei zahlreichen Versuchen am Lebenden wie am Cadaver gefunden, dass im mittleren Lebensalter und bei sonst normalen Verhältnissen der Schaft der geraden Sonde in der Gleichgewichtslage den Blasenboden (Fig. 7) nicht berührt, vielmehr mit dessen Ebene, vom Orific. urethr. int. ausgehend, einen nach hinten und oben offenen Winkel bildet und so von ihm absteht, dass man das äussere Ende der Sonde um ca. 20° und mehr erheben muss, um ihren Schaft mit dem Blasenboden in Berührung zu bringen. Dass dem wirklich so ist, ersieht man daraus, dass man beim Vorschieben resp. Zurückschieben der kurzschnabeligen Sonde bei quergestelltem Schnabel nur dann das Holpern über die prominirenden Harnleiterwülste verspürt, wenn das äussere Ende der Sonde in entsprechender Weise angehoben wird.

Nur in dieser Stellung können wir auch den so auffallend kurzen Längsdurchmesser des eigentlichen Blasenbodens sowie die minimale Dehnbarkeit seiner hinteren Wand constatiren; jeder Versuch, dieselbe mit dem Schnabel der Sonde weiter nach hinten vorzuschieben, ist für den Kranken mit heftig stechendem Schmerz verbunden. Schieben wir dagegen die Sonde in ihrer Ruhelage weiter vor, so können wir sie 5—6 cm und noch tiefer einführen, ehe uns das Gefühl belehrt, dass wir an die hintere Blasenwand anstossen, die sich dann noch weiter vorbuchten lässt, ohne dass dem Kranken dadurch wesentliche Beschwerden verursacht werden.

Aus ihrer Gleichgewichtslage lässt sich die eingeführte gerade Sonde durch geeigneten Druck auf das äussere Ende bei den einzelnen Menschen mehr oder weniger entfernen. Es nähert sich dann das innere Ende der Sonde derjenigen Blasenwand in entsprechender Weise, die der Richtung entgegengesetzt ist, nach der wir das äussere Ende aus der Gleichgewichtslage entfernen. Heben wir dasselbe in die Höhe, so werden wir das in der Blase befindliche Ende dem Blasenboden nähern und weiterhin beide mit einander in Contact bringen. Die Grenzen dieser Bewegungen werden einmal durch die Elasticitätsverhältnisse der betreffenden Factoren gebildet, also des Ligament. suspensorium und der durch die Beckenfascie mehr oder

weniger fixirten Prostata, andererseits durch die individuelle Empfindlichkeit des Kranken.

Diese soeben geschilderten Verhältnisse können durch verschiedene mehr äusserliche Ursachen vorübergehend und durch pathologische Processe dauernd eine Aenderung erfahren. In erster Richtung kann es keinem Zweifel unterliegen, dass eine starke Anfüllung des Mastdarms den gesammten Blasenboden mehr nach aufwärts drängen muss; doch sind das ja vorübergehende Zustände, die für uns kaum in Betracht kommen.

Wichtig dagegen sind die pathologischen Verhältnisse. In Folge mannigfacher krankhafter Zustände finden wir die Blase so verändert, dass sie eine Anfüllung mit 150 ccm Flüssigkeit nicht erträgt, ja in den höchsten Graden eine unausdehnbare, von starren Wandungen begrenzte spaltförmige Höhle darstellt. Die schwereren Grade dieser Veränderungen interessiren uns hier nicht, da sie von vornherein die Vornahme der kystoskopischen Untersuchung ausschliessen; bei den geringen Graden aber, in denen doch noch eine gewisse Ausdehnbarkeit bis zu 60 ja 100 ccm besteht, und eine erfolgreiche Kystoskopie noch denkbar ist, wird man der Natur der Sache nach annehmen können, dass die Verhältnisse des Blasenbodens den oben beschriebenen annähernd gleich bleiben, und die Verkleinerung der Blasenhöhle in einer gleichmässigen Verkürzung aller Durchmesser besteht.

Die räumlichen Veränderungen, die die Blasenhöhle in einzelnen Fällen durch Geschwulstmassen oder durch Steine erleidet, können alle Grade erreichen und die grössten Verschiedenheiten darbieten; von ihnen wird später bei den betreffenden Affectionen die Rede sein.

Dagegen haben wir noch zu erörtern, in wie weit die oben geschilderten Verhältnisse durch eine Erkrankung der Prostata verändert werden, die sich jenseits der fünfziger Jahre überaus häufig vorfindet und in einer mehr oder weniger gleichmässigen Zunahme der Mafse dieses Organs besteht. Es liegt mir fern, alle die so mannichfachen Formen dieses Processes zu besprechen; hier handelt es sich nur darum, zu untersuchen, in wie weit die Ausübung unserer Untersuchung durch die Vergrösserung der Vorsteherdrüse erschwert resp. modificirt wird.

Sehen wir von den seltenen Fällen ab, in denen bei sonst normaler Prostata der sogenannte mittlere Lappen sich als selbstständiger Tumor frei in die Blase hinein entwickelt, so ist allen höheren Graden von Prostatahypertrophie zweierlei gemeinsam: Die Verlängerung der Harnröhre mit höherem Blasenstand

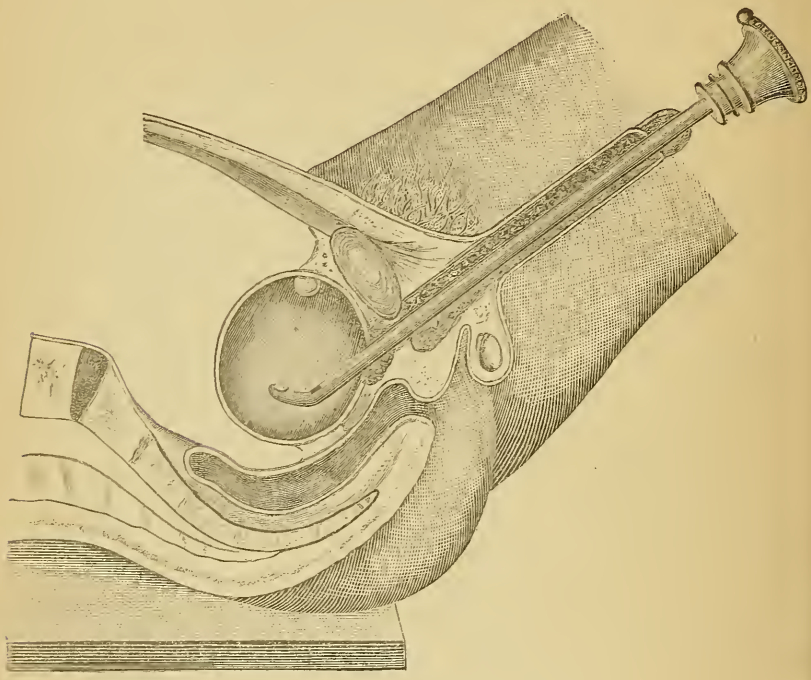

Fig. 8.

und eine grössere Rigidität der den prostatischen Theil der Harnröhre umgebenden Wandungen.

Diese Verhältnisse haben mit Nothwendigkeit zur Folge, dass ein in die Blase eingeführtes gerades Rohr in der Ruhelage mehr und mehr eine der Achse des Körpers parallele Richtung einnimmt, ja in schweren Fällen sogar mit dem äusseren Ende nach hinten abweicht. Diese Lage wird dadurch erleichtert, dass in dem Alter, in dem sich unsere Kranken zu befinden pflegen, das Ligamentum suspensorium schlaffer ist und somit der vordere, vor der Symphyse befindliche

Schenkel des von der Harnröhre beschriebenen Bogens weniger straff aufgehängt ist.

Ein Blick auf die Figuren 8 und 9 wird besser als eine lange Beschreibung diese Verhältnisse veranschaulichen. In Fig. 8 finden wir eine normale Prostata, in Fig. 9 eine stark vergrösserte; in

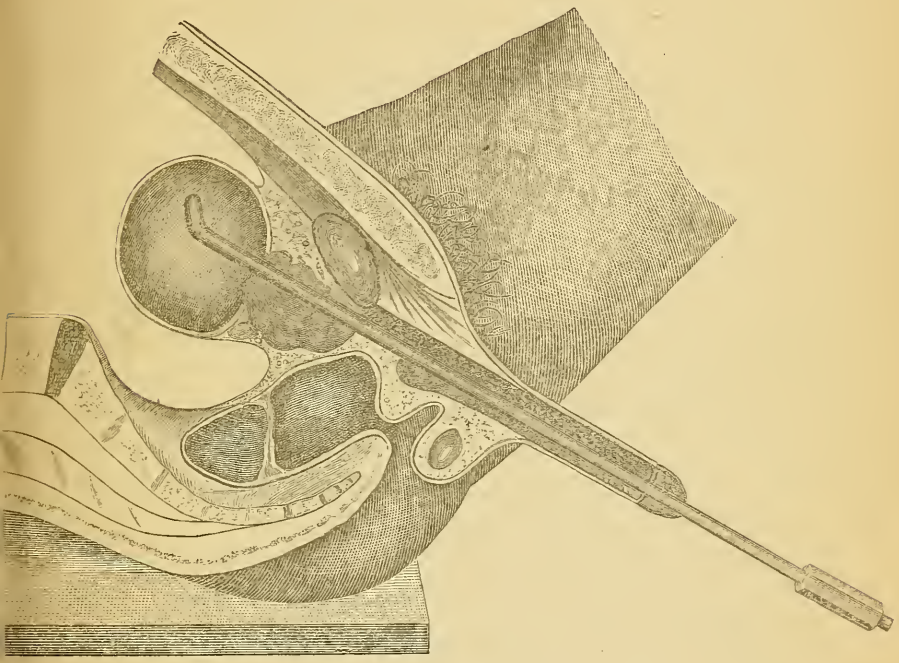

Fig. 9.

beiden ist ein starres gerades Rohr in die Blase eingeschoben, in Fig. 8 das Kystoskop, in Fig. 9 eine kurzschnablige Sonde.

In Fig. 9 fällt zunächst die Verlängerung des prostatischen Harnröhrenabschnittes und der hohe Stand der der inneren Harnröhrenmündung auf. Aber nicht nur letztere, die ganze Blase ist nach oben gehoben, wir haben es mit einem sogen. hohen Blasenstande zu thun.

Wie in allen derartigen Fällen betrifft auch in Fig. 9 die Hypertrophie vorzugsweise, wenn nicht ausschliesslich, die hinter der Harnröhre gelegene Partie

des drüsigen Organes; auch dieser Umstand muss dazubeitragen, der eingeführten Sonde mehr und mehr eine zur Achse des Körpers parallele, ja mit dem inneren Ende nach vorn geneigte Stellung zu geben.

Dementsprechend sehen wir dasselbe in Fig. 9 zu der Wandung der Blasenhöhle eine ganz andere Lage annehmen, wie in Fig. 8, wo die Prostata ihre normale Form und Grösse besitzt; während in letzterer das eingeführte Rohr weiter vorgeschoben, auf den unteren Theil der hinteren Wand trifft, würde es bei vergrösserter Vorsteherdrüse an die obere Wand in der Ggend dees Vertex anstossen.

Dass die eingeführte Sonde in dem langen, ringsherum von der derben Masse der hypertrophischen Drüse begrenzten prostatischen Theile der Harnröhre abnorm festgehalten wird und schwerer aus ihrer Gleichgewichtslage zu entfernen ist, als unter den in Fig. 8 dargestellten Verhältnissen, bedarf keiner weiteren Erörterung. Ebenfalls ist es klar, dass wir bei höheren Graden der Prostata-Hypertrophie nicht im Stande sind, den Schaft des eingeführten Rohres mit dem Blasenboden in Berührung zu bringen. Es ist das schon deshalb nicht möglich, weil letzterer (wie auch Fig. 9 darstellt) in den meisten Fällen von Prostata-Hypertrophie selbst mehr oder weniger bedeutende Veränderungen erfährt. Indem die hintere Partie des Blasenbodens hinter den die Harnröhre umgebenden hypertropischen Prostatawulst zurücksinkt, verliert derselbe seine normale sanft nach oben und hinten ansteigende Richtung und bietet einen mehr oder weniger tiefen Recessus dar, der in extremen Fällen zu einer schmalen Furche werden kann, die hinten von der hinteren Blasenwand, vorn vom Prostatawulst begrenzt wird.

Die Harnröhre erleidet, wie bekannt, bei Prostata-Hypertrophie nicht nur eine Verlängerung ihres prostatischen Theiles, sondern auch eine abnorme Krümmung desselben, die, den mannichfaltigen Formen der Vergrösserung des Organes entsprechend, selbst die grösste Mannichfaltigkeit darbietet. Ausser diesen durch die genannte Erkrankung der Vorsteherdrüse bedingten Veränderungen kommen für unsere Fragen noch die in den verschiedenen Abschnitten der Harnröhre vorkommenden Formen von Stricturbildung in Betracht.

III.

Die beiden neuen Principien unserer Untersuchungs-Methode.

Die Einführung der Lichtquelle. — Vergleich mit den anderen Beleuchtungs-Methoden. — Die Bedeutung der Erweiterung des Gesichtsfeldes.

Wollen wir die Innenfläche der soeben in ihren räumlichen Verhältnissen beschriebenen männlichen Harnblase besichtigen, so ist das ohne vorausgegangene blutige Eröffnung derselben nur dadurch möglich, dass wir durch die Harnröhre ein gerades Rohr in die Blase einführen und durch dasselbe in deren Höhle hineinblicken.

Dieses zum Durchsehen bestimmte Rohr ist allen kystoskopischen Untersuchungsmethoden gemeinsam; meist diente es zugleich zur Untersuchung der Urethra; zusammen mit dem Beleuchtungsapparat wurde es von den Autoren als Endoskop und der Akt der Besichtigung von Blase und Harnröhre als Endoskopie bezeichnet.

Beide Benennungen sind falsch, da sie doch nur ein Hereinsehen, resp. das dazu dienende Instrument aber ohne jede Beziehung auf ein einzelnes Organ bezeichnen. Ein Instrument, das zur Untersuchung der Blase dient, muss als Kystoskop, die Untersuchung der Blase aber als Kystoskopie bezeichnet werden. Zur Benennung eines sowohl zur Untersuchung der Blase sowie der Harnröhre dienenden Instrumentes wäre die schon von Ségalas benutzte Bezeichnung Speculum urethro-cysticum anzuwenden. Mit der Benennung Endoskopie endlich werden wir die Gesammtheit der Methoden bezeichnen, durch die wir uns einen Einblick in Körperhöhlen verschaffen.

Um die Blaseninnenfläche besichtigen zu können, muss dieselbe ferner genügend hell beleuchtet sein. Diese Beleuchtungs-Vorrichtungen sind bei den einzelnen kystoskopischen Untersuchungsmethoden verschieden und drücken einer jeden ihren eigenthümlichen Stempel auf.

Zur Beleuchtung der Blasenwand selbst sind theoretisch vier Möglichkeiten vorhanden: Entweder man lässt das Licht von einer ausserhalb des Körpers befindlichen Lichtquelle direct oder mittelst eines Reflectors durch das per urethram eingeführte Rohr in die Blase hineinfallen, oder man sucht zweitens die Blase dadurch zu erhellen, dass man in ihrer Nachbarschaft, da, wo sie von einer möglichst dünnen Schicht durchscheinender Gewebe begrenzt ist, also am besten im Rectum, eine intensive Lichtquelle anbringt, und sie so diaphanoskopisch erhellt; oder man führt drittens die Lichtquelle in die Blasenhöhle selbst ein und erleuchtet sie in der Art, in der man ein Zimmer durch eine in dasselbe gebrachte Lampe erhellt; oder endlich viertens, man überzieht die Innenwand der Blase vor der Untersuchung mit einer Masse, die in phosphorescirender Weise Licht entwickelt; es würde dann die leuchtende Blasenwand selbst die Lichtquelle darstellen.

Da uns zur Zeit kein Stoff bekannt ist, der die für die letzte Art der Beleuchtung nothwendigen Eigenschaften besitzt, so kommt dieselbe für uns nicht weiter in Betracht.

Die zuerst erwähnte Methode ist, wie schon in der historischen Einleitung ausgeführt, die bisher ausschliesslich benutzte. Sie zeichnet sich durch grosse Einfachheit aus und ist bei Organen, die mit der Aussenfläche des Körpers durch einen relativ weiten und kurzen Kanal verbunden sind, wie für den Kehlkopf, völlig genügend. Anders aber liegen die Verhältnisse, wenn es sich um tief im Innern des Körpers liegende Hohlorgane handelt, die in einem engen Kanal nach aussen münden. Wählen wir hier auch eine noch so starke Lichtquelle, stets wird die Quantität des Lichtes, das wir schliesslich durch das lange Rohr an den Ort seiner Bestimmung bringen, eine geringe, wenig genügende sein. Die auf einmal beleuchtete Partie der Blasenwand wird end-

lich bei Anwendung dieser Methode immer nur einen kleinen Fleck darstellen, der das Lumen des eingeführten Rohres an Grösse kaum übertrifft.

Aber noch weitere Unzuträglichkeiten haften den auf dieses Princip basirten Untersuchungsmethoden an. Ist die ausserhalb des Körpers befindliche Lichtquelle, wie bei dem Désormeaux'schen Instrument, mit dem endoskopischen Tubus fest verbunden, so ist der ganze Apparat schwerfällig und für eine zarte Untersuchung wenig geeignet. Sind aber die einzelnen Componenten des Apparates von einander getrennt, so erwächst dem Untersuchenden dadurch eine nicht geringe Schwierigkeit, dass er mit dem Reflector das Licht immer gleichmässig durch das lange, enge Rohr hindurchwerfen und allen Bewegungen desselben und des Kranken gleichsam balancirend folgen muss; es ist das ohne Verzögerung der Untersuchung zweifellos nur bei sehr grosser Uebung möglich.

Die zweite Methode, die Bruck'sche, hat vor der ersten den Vortheil, das zu beleuchtende Hohlorgan in grosser Ausdehnung zu erhellen. Daneben wird aber die Helligkeit des Lichtes eine so geringe, und zugleich die düster-rothe Färbung desselben eine so störende sein, dass wohl Niemand das Resultat als im Verhältniss zu dem umständlichen Apparate stehend erachten möchte. So viel mir bekannt, ist der Bruck'sche Vorschlag niemals in der Praxis ausgeführt worden.

Jetzt, wo das von mir proklamirte Princip der Einführung der Lichtquelle in das zu untersuchende Hohlorgan den Sieg davon getragen hat, genügt es, mit wenigen Worten die Vorzüge desselben auseinander zu setzen. Bei der Kleinheit der zu beleuchtenden Höhle braucht die Intensität der eingeführten Lichtquelle selbst nur eine verhältnissmässig geringe zu sein, um doch die Wandung in einer so glänzenden Weise zu erleuchten, wie das mittelst reflectirten Lichtes, auch bei Anwendung ausserordentlich starker Lichtquellen, unmöglich ist. Man braucht nur auf das Gesetz hinzuweisen, dass die Lichtintensität im Quadrat der Entfernung von der Lichtquelle abnimmt, um in dieser Hinsicht jeder weiteren Erörterung überhoben zu sein. Dabei ist es völlig gleichgiltig, wie weit das betreffende Hohlorgan von der Aussenfläche des Körpers

entfernt ist; mag der Canal, in dem es nach aussen mündet, noch so lang sein, so bleibt die Helligkeit des Lichtes doch die gleiche.

Aber nicht nur die Intensität der Beleuchtung, auch die Extensität derselben ist bei Einführung der Lichtquelle eine grössere als bei anderen Methoden. Nur bei Anwendung dieses Principes ist es möglich, beliebig grosse Partieen der Blaseninnenfläche gleichmässig auf das Hellste zu beleuchten.

Indem wir die Lichtquelle an der Spitze des Kystoskops in die Blase einführen, gestalten wir endlich die Technik der Untersuchung zu der denkbar einfachsten; wie wir das Instrument auch bewegen, stets werden ohne weiteres Zuthun unsererseits die im Gesichtsfeld befindlichen Partieen der Blaseninnenfläche im hellsten Lichte erscheinen.

Der soeben erwähnte Umstand, dass es bei Einführung der Lichtquelle in die Blase möglich ist, eine ausgedehnte Partie derselben gleichmässig zu beleuchten, schien zunächst keinen weiteren Vortheil zu bieten. Welchen Nutzen gewährt die Beleuchtung einer grösseren Fläche, wenn man durch das enge Rohr hindurchsehend, auf einmal doch nur ein kleines, kaum erbsengrosses Stück derselben erblickt? Immer wieder drängte sich mir die Frage auf, ob es denn kein Mittel gäbe, dieses kleine Gesichtsfeld zu vergrössern, ob es nicht möglich sei, mit einem Blicke eine grössere Partie der hellerleuchteten Blasenwand zu übersehen. Die Ueberzeugung von der eminenten Bedeutung einer solchen Erweiterung des Gesichtsfeldes für die ganze Zukunft der Endoskopie liess mir keine Ruhe, wo ich ging und stand, stets verfolgte mich das Problem.

Ein glücklicher Zufall sollte mich auf den richtigen Weg führen. Es war in dem kleinen Sectionshause des Dresdener Stadtkrankenhauses, als ich eines Tages mit mikroskopischen Untersuchungen beschäftigt war. Eben wollte ich das zuletzt benutzte schwächere Objectiv mit einem stärkeren vertauschen und suchte letzteres, das arg verstaubt war, zu reinigen. Um zu sehen ob es klar sei, hielt ich es gegen das Fenster und erblickte nun das stark verkleinerte umgekehrte reelle Bildchen der gegenüberliegenden Kirche. Im

selben Moment war das Problem gelöst. Mittelst einer einfachen optischen Combination musste es gelingen, durch ein langes enges Rohr ein weites Gesichtsfeld, durch einen dünnen, in die Urethra eingeführten Tubus ein grosses Stück der hell erleuchteten Blasenwand zu erblicken.

Erst jetzt war etwas Brauchbares geschaffen; erst durch die Verbindung der beiden Principien, der Einführung der Lichtquelle und der Erweiterung des Gesichtsfeldes, waren der Endoskopie neue Bahnen erschlossen. Ein jedes für sich hätte keinen nennenswerthen Fortschritt bedeutet.

Trotz hellster Beleuchtung der Blasenwand wäre die Kystoskopie eine unvollkommene und undankbare Untersuchungsmethode geblieben, so lange man mit einem Blick nur einen kleinen Fleck übersehen konnte und sich mühsam in mosaikähnlicher Weise das Bild ihrer Innenfläche zusammensetzen musste. Eine Erweiterung des Gesichtsfeldes aber war ohne das Princip der Einführung der Lichtquelle gar nicht zu erreichen.

Ich halte es für nothwendig auf die hohe Bedeutung des zweiten neuen Principes unserer Untersuchungsmethode um so mehr hinzuweisen, als dieselbe bisher nicht genügend gewürdigt ist, die durch den optischen Apparat ermöglichte Erweiterung des Gesichtsfeldes vielmehr von den meisten Seiten als etwas Nebensächliches oder Selbstverständliches hingenommen wurde.

IV.

Wahl der Lichtquelle.

Galvanisch glühend gemachter Platindraht, dessen Hitze durch eine Circulation kalten Wassers unschädlich gemacht wird. — Schwierigkeit der Construction und Handhabung der mit dieser Lichtquelle versehenen früheren Instrumenten. — Wechsel der Lichtquelle, Mignonlampe. — Einfache Handhabung der jetzigen Instrumente.

Nachdem die beiden Principien der neuen Untersuchungsmethode festgestellt waren, war es meine nächste Aufgabe eine geeignete Lichtquelle zu suchen. Dieselbe musste sich so an dem vorderen Ende des Instrumentes anbringen lassen, dass sie mit ihm leicht in die Blase eingeführt werden konnte, durfte den Kranken in keiner Weise gefährden und musste von genügender Lichtintensität sein. Nach vielen vergeblichen Versuchen mit andern Mitteln entschied ich mich endlich für den durch einen elektrischen Strom weissglühend gemachten Platindraht. Ein solcher giebt, wenn er wirklich auf der Höhe der Weissgluth steht, ein sehr helles, rein weisses Licht; er nimmt einen kaum nennenswerthen Raum in Anspruch und lässt sich leicht in jeder Lage anbringen. Schwierigkeit verursachte die durch ihn erzeugte Hitze, die bei Anwendung genügend starker Drähte so intensiv ist, dass sie eine künstliche Abkühlung nothwendig macht. Nachdem sich ein fortdauernder Luftstrom als ungenügend erwiesen hatte, stellte ich Versuche mit kaltem Wasser an, das, durch die ganze Länge des Instrumentes circulirend, die durch den glühenden Draht erzeugte Hitze in der vollkommensten Weise paralysirte.

Ein galvanisch weissglühender Platindraht also sollte die Lichtquelle bilden, eine continuirliche Circulation kalten Wassers die durch ihn producirte Wärme unschädlich machen.

Erst viel später erfuhr ich, dass Bruck dieselbe Lichtquelle schon früher zu ärztlichen Beleuchtungszwecken, allerdings nach einer anderen Richtung hin, zur Diaphanoskopie benutzt habe. Es war kein Wunder, dass mir seine über den betreffenden Gegenstand veröffentlichte Broschüre entgangen war; war sie doch damals den Belesensten unbekannt, ist sie doch erst durch das Aufsehen, das meine Untersuchungsresultate erregten, der unverdienten Vergessenheit entrissen worden.

Von verschiedenen Seiten ist nun der Versuch gemacht worden, Bruck als einen Vorgänger meiner Methode hinzustellen. Eine solche Darstellung zeugt von wenig Verständniss für das eigentliche Wesen unserer Untersuchungs-Methode, das doch nicht in der Anwendung eines durch Electricität erzeugten Lichtes besteht. Die Wahl der Lichtquelle ist für uns eine Frage von rein praktischer Bedeutung; man wird stets diejenige nehmen, die zur Zeit die bequemste ist, unbekümmert darum, ob sie mittelst electrischer Vorrichtungen oder auf andere Weise erzeugt wird. Zuerst benutzten wir einen glühenden Platindraht, jetzt eine Mignonlampe; die Zukunft wird uns vielleicht Mittel kennen lehren, uns ohne Beihilfe der Electricität das Licht in noch bequemerer Weise zu verschaffen. Durch diesen Wechsel der Lichtquelle wird das Grundprincip unserer Untersuchungs-Methode nicht tangirt.

Bruck und ich bedienten uns desselben Mittels, des glühenden Platindrahtes und der Wasserleitung; das Princip unserer Beleuchtungsmethode ist das denkbar verschiedenste. Während ich die Lichtquelle an der Spitze des Kystoskopes in die entfaltete Blasenhöhle selbst einführe, schiebt Bruck dieselbe in das Rectum ein und blickt dann durch ein per urethram eingeführtes Rohr in die diaphanoskopisch erleuchtete Blase hinein. Es lässt sich doch kaum eine grössere Verschiedenheit denken! Ein Blick auf den Titel seiner Broschüre:

Das

Urethroscop und das Stomatoscop

zur Durchleuchtung der Blase und ihrer Nachbartheile | zur Durchleuchtung der Zähne und ihrer Nachbartheile

durch galvanisches Glühlicht

von

Dr. Jul. Bruck jun.

genügt, um zu zeigen, dass Bruck vollständig auf dem Standpunkt der Durchleuchtung stand; das Princip seiner Beleuchtungsmethode heisst Diaphanoskopie, das meine: Einführung der Lichtquelle in das zu untersuchende Hohlorgan. Für einen naturwissenschaftlich gebildeten Arzt sollte es bei einigem guten Willen nicht schwer sein, die fundamentale Verschiedenheit beider Methoden zu begreifen.

Leider ist es bisher nicht gelungen, eine charakteristische und brauchbare Benennung für unsere Untersuchungsmethode zu finden; die Bezeichnung derselben als Photenphorokystoskopie drückt wohl in befriedigender Weise aus, dass die Lichtquelle in die Blase selbst eingeführt wird, klingt aber doch gar zu barbarisch. Um nun unsere Methode von den früheren zur endoskopischen Untersuchung der Blase angewandten Methoden zu unterscheiden, wurde dieselbe bisher allgemein und auch von mir als electroendoskopische Kystoskopie bezeichnet. Ich gebe gern zu, dass diese ungeeignete Benennung mit zu den eben besprochenen Missverständnissen beigetragen hat. Jetzt liegen die Verhältnisse anders! Da die von mir begründete Form der Kystoskopie in Zukunft voraussichtlich die einzige für die endoskopische Untersuchung der Blase in Betracht kommende Methode sein wird, erscheint jede speciellere Bezeichnung als überflüssig; wir können uns jetzt mit dem Ausdruck „Kystoskopie“ begnügen.

In der Zeit, in der ich mit der Construction meiner früheren Instrumente beschäftigt war, hatte ich noch keine Wahl zwischen verschiedenen brauchbaren Lichtquellen, weder die Technik noch die physikalischen und chemischen Disciplinen boten solche dar. Nur

gezwungen und mit Widerstreben entschloss ich mich zur Benutzung des glühenden Platindrahtes, konnte ich mir doch nicht verhehlen, welche Hindernisse die Wahl gerade dieser Lichtquelle der Construction und Handhabung der Instrumente in den Weg legen würde.

Die Schwierigkeit der Construction des Kystoskopes lag wesentlich darin, dass dasselbe mit einer die ganze Länge des Instrumentes durchziehenden Wasserleitung versehen sein musste. Ich brauche wohl nur den einen Umstand zu erwähnen, dass das nur 7 mm starke Rohr neben dem umfangreichen optischen Apparat noch 2 Kanäle für die Wasserleitung und einen für den isolirten Draht beherbergen musste, um zu zeigen, wie kunstvoll die damals construirten Instrumente gebaut waren. Die Ueberwindung dieser technischen Schwierigkeiten wurde noch dadurch erschwert, dass wir in Dresden nicht über die Hülfsmittel einer grossen Fabrik zu verfügen hatten. — Nicht genug kann ich hier eines Mannes mit Anerkennung gedenken, der mir ein treuer Mitarbeiter mit unermüdlicher Hingabe und gewichtigem Rath zur Seite gestanden hat, des Dresdener Instrumentenmachers W. Deicke. Wenn ich heute in ruhiger Betrachtung der vergangenen Zeit gedenke, so verhehle ich mir nicht, dass er derjenige war, ohne dessen Mitwirkung ein endliches Gelingen fraglich geworden wäre. Nicht leicht wäre es gewesen, die Geschicklichkeit, die ruhige Ausdauer, das sachgemässe Vertrauen auf den endlichen Erfolg der Sache wiederzufinden, die ihm eigenthümlich waren. Es ist mir ein wahres Herzensbedürfniss, diesem seltenen Manne, wenn auch erst spät, die verdiente Anerkennung zu verschaffen. Ich will den geneigten Leser hier nicht weiter mit der Schilderung der zahlreichen Hindernisse behelligen, die wir in Dresden zu überwinden hatten. Wer die Schwierigkeit der Herstellung völlig neuer, sich an kein Vorbild anlehnender, complicirter Apparate kennt, wird sie ahnen, ein Anderer würde sie kaum verstehen. Das fertige Instrument aber soll, von alle dem an Mühe und Arbeit Mahnenden entkleidet, als das leicht in Metall und Glas erstandene Produkt der schöpferischen Idee erscheinen. Nachdem die Instrumente dann in Wien unter meiner Aufsicht und Leitung noch einige technische Veränderungen erfahren hatten und mit den

Hülfsmitteln einer grossen Fabrik glänzend hergestellt waren, wurden sie von mir am 9. Mai 1879 in der k. k. Gesellschaft der Aerzte zum ersten Male öffentlich demonstrirt.

Wie zuerst die von mir gewählte Lichtquelle die Construction und Anfertigung der Instrumente auf das Aeusserste erschwert hatte, so sollte sie auch weiterhin der Anwendung der fertigen Instrumente und der Einführung der neuen Untersuchungsmethode hinderlich sein!

Da nur ein auf der höchsten Stufe der Weissgluth, nahe vor dem Durchschmelzen befindlicher Platindraht ein genügendes Licht liefert, war ein absolut constanter electrischer Strom von einer ganz bestimmten Stärke nothwendig. Ein solcher konnte damals nur durch eine sehr lästige Batterie erzielt werden, die Bunsen-Elemente waren noch die bequemsten. Ein besonderer Rheostat bewirkte eine genaue Regulirung des Stromes. Dazu kam dann noch drittens die umfangreiche Wasserleitung. So entstand ein umständlicher Nebenapparat, dessen Instandhaltung, Aufstellung und Handhabung allerdings für den Arzt mit aussergewöhnlichen Schwierigkeiten verknüpft war. Am lästigsten erwies sich dabei die Batterie, die vor jeder einzelnen Untersuchung gefüllt und nach derselben wieder entleert werden musste.

Trotz dieser unleugbaren Umständlichkeit der ganzen Untersuchung gab ich doch die Hoffnung auf ihren endlichen Sieg nicht auf. Ich war damals noch Optimist genug um zu glauben, dass einem Kranken eine Untersuchungsmethode, die sich durch die Schonung des Patienten und durch die Ergiebigkeit und Exactheit des Befundes jeder anderen überlegen gezeigt hatte, nicht deshalb vorenthalten werden könne, weil ihre Ausführung für den Arzt umständlich sei. Mochte diese Schwierigkeit auch der allgemeinen Anwendung der Methode durch jeden einzelnen Chirurgen und Specialisten im Wege stehen, so stand doch zu hoffen, dass Diejenigen, denen die eigene Ausübung der Methode zu umständlich war, dafür sorgen würden, dass ihren Kranken von anderer Seite die Wohlthat der neuen Untersuchung zu Theil würde.

Wie sollte ich mich getäuscht haben! Jahre vergingen, ohne dass es gelang, der neuen Untersuchungsmethode unter den Fach-

genossen die ihr gebührende Anerkennung zu verschaffen. Trotzdem von einigen Forschern über glänzende Untersuchungs-Resultate berichtet wurde, begegnete sie doch fast überall einer ablehnenden feindseligen Haltung: vom verächtlichen Todtschweigen bis zum frivolen Spott über die „Feuer- und Wasserkünste der Maschine", bis endlich zu jenem Frankfurter Hofrath, der ohne die Instrumente je gesehen zu haben, sich berufen fühlte, der medicinischen Welt die vollständige Aussichtslosigkeit meiner Untersuchungsmethode zu verkünden.[1])

Seit länger als Jahresfrist haben sich nun die Verhältnisse völlig geändert, nachdem es gelungen war, durch Benutzung einer anderen Lichtquelle die Construction, wie die Anwendung der Instrumente wesentlich zu vereinfachen.

Wie ich mir keinen Augenblick die Schwierigkeiten verhehlt habe, die die Benutzung des glühenden Platindrahtes als Lichtquelle der Ausübung unserer Untersuchungs-Methode in den Weg legen würde, so war ich auch von Anfang an bestrebt, eine bequemere, für unser Instrument brauchbare Lichtquelle zu finden. Bald waren es Geisler'sche Röhren, mit denen ich Versuche anstellte, bald glaubte ich das Prinzip des Pacquelin'schen Thermokauters für unsere Zwecke verwerthen zu können. Vor allem aber waren es die Edison'schen Lampen, von denen damals die erste Kunde nach Europa kam, auf die sich meine Hoffnungen gründeten. Schon in einer meiner ersten Veröffentlichungen[2]) habe ich mir die spätere Benutzung derselben vorbehalten.

In ihrer ursprünglichen Beschaffenheit waren sie allerdings nicht brauchbar; erst im Laufe der Jahre hat die Fabrikation solche Fortschritte gemacht, dass sie uns jetzt Lämpchen liefert, die allen unseren Anforderungen genügen. Sie geben ein helles, schön weisses Licht, besitzen eine genügende Haltbarkeit und lassen sich so klein herstellen, dass sie bequem an der Spitze des Instrumentes angebracht werden können.

---

[1]) s. Berliner klinische Wochenschrift 1880 No. 12.

[2]) Deutsche Patentschrift No. 6853.

Bei der geringen Wärme-Entwickelung des glühenden Kohlenfadens, die im Vergleich zu der des weissglühenden Platindrahtes eine geradezu verschwindende genannt werden darf, ist eine Abkühlung durch Circulation kalten Wassers überflüssig.

Durch diesen Wechsel der Lichtquelle, durch die nunmehr mögliche Benutzung der Mignon-Lampe, ist das Kystoskop aus einem complicirten, technisch schwierigen, kostbaren Instrument mit einem Schlage ein einfach zu handhabendes, wohlfeiles geworden! Wasserleitung und Rheostat fallen jetzt ganz fort; während früher für jede einzelne Untersuchung die lästige Bunsen-Batterie gefüllt werden musste, bedient man sich jetzt einer bequemen, stets zum Gebrauch fertigen Chromsäurebatterie oder eines kleinen Accumulators.

Es stand zu hoffen, dass diese Vereinfachung des Instrumentariums eine allgemeinere Anwendung unserer Untersuchungs-Methode zur Folge haben werde. In der That datirt seither ein vordem ungeahnter Aufschwung; zahlreiche Chirurgen und Specialisten sind im Besitze der neuen Instrumente und wenden dieselben mit Vorliebe an. Von allen Seiten kommen Berichte über glänzende Untersuchungsresultate. Allgemein wird die von mir begründete Methode der Kystoskopie jetzt als die vollkommenste Untersuchungsmethode der männlichen Harnblase anerkannt.

Dieser günstige Wechsel ist, wie der historischen Wahrheit gemäss nochmals festgestellt werden mag, nur dadurch ermöglicht worden, dass die kystoskopischen Instrumente durch Benutzung der Mignonlampen wohlfeiler und handlicher geworden sind. Nur die Kostbarkeit und Umständlichkeit des früher benutzten Instrumentes hat fast ein Jahrzehnt lang die Anerkennung und Verbreitung unserer Untersuchungsmethode verhindert. Ihre Leistungsfähigkeit ist durch den Wechsel der Lichtquelle nicht geändert worden, sie war früher die gleiche wie jetzt.

V.

Der das Gesichtsfeld erweiternde optische Apparat.

Allgemeine Anordnung der Linsen. — Optische Eigenschaften der Sammellinsen. — Funktion und Eigenschaft der einzelnen Theile des Apparates: a) des Objectivs, b) der mittleren Linse, c) des Oculares. — Eigenschaften und Leistungsfähigkeit des optischen Apparates.

Der Gedankengang, der mich bei der Construction des das Gesichtfeld erweiternden optischen Apparates leitete, war folgender:

Bringt man an dem einen Ende eines dünnen Rohres (Fig. 1 Taf. A.) eine Linse a von geringer Brennweite an, so erzeugt dieselbe von einem gegenüberliegenden Gegenstande A, der weiter als ihre doppelte Brennweite entfernt ist, im Lumen des Rohres ein verkleinertes umgekehrtes reelles Bildchen A'. Würde man einen solchen, vorn mit einem starken Objectiv versehenen Tubus in die ausgedehnte und hell erleuchtete Blasenhöhle einführen, so würde das in seinem Lumen entstehende Bildchen eine ausgedehnte Fläche der gegenüberliegenden Blasenwand, wenn auch in starker Verkleinerung darstellen. Diese Verkleinerung ist eine so hochgradige, dass es dem unbewaffneten Auge nicht gelingt, die Details in genügender Deutlichkeit zu erkennen. Könnten wir das verkleinerte Bildchen mit einer Lupe vergrössern, so wäre unser Ziel erreicht; wir würden in ihm eine ausgedehnte Partie der Blaseninnenfläche mit all ihren Details erblicken. Um das tief im Rohre liegende Bildchen

der Lupe zugänglich zu machen, muss es an das äussere Ende des Rohres versetzt werden. Wir erreichen das dadurch, dass wir in der Mitte des Rohres eine zweite Linse b von entsprechender Brennweite anbringen, durch die das Bild nach A'' geworfen und zugleich zum zweiten Male umgekehrt wird, sodass es nun im Verhältniss zum Object wieder aufrecht ist.

Indem wir dieses Bildchen mit einer starken Lupe c betrachten, erblicken wir, durch das enge Rohr hindurchsehend, eine 5 cm grosse Fläche der Blasenwandung in grösster Deutlichkeit und Lichtstärke.



Fig. 10.

Bei der grossen Wichtigkeit, die ein volles Verständniss der Eigenschaften des das Gesichtsfeld erweiternden optischen Apparates für eine erfolgreiche Ausübung unserer Untersuchungsmethode besitzt, glaube ich mich mit der obigen kurzen Schilderung nicht begnügen zu dürfen, sondern noch näher auf die Funktion und Bedeutung der einzelnen ihn zusammensetzenden Theile eingehen zu sollen.

Dieselben werden ausschliesslich durch Sammellinsen gebildet; der geneigte Leser wolle sich zunächst folgende optische Eigenschaften derselben in das Gedächtniss zurückrufen.

Fallen von einem in der Achse der Linse liegenden unendlich weit entfernten Punkte Lichtstrahlen auf dieselbe, oder fallen, was dasselbe heisst, ein Bündel mit der Achse paralleler Strahlen auf ihre eine Fläche, so werden sie auf der anderen Seite der Linse in einem Punkte F (s. Fig. 10) ver-

einigt, der als Hauptbrennpunkt bezeichnet wird. Seine Entfernung von der Linse heisst Brennweite; dieselbe ist um so geringer, je stärker der Brechungsindex des Glases ist und je kleiner die Krümmungsradien ihrer Flächen sind.

Rückt der leuchtende Punkt aus unendlicher Ferne näher an die Linse heran, so entfernt sich der Vereinigungspunkt seiner Strahlen auf der anderen Seite weiter von der Linse; ist ersterer in V angelangt, so liegt letzterer in T (s. Fig. 11); befindet sich der leuchtende Punkt endlich in der doppelten Entfernung des Hauptbrennpunktes, so findet die Vereinigung seiner Strahlen auf der anderen Seite ebenfalls in der doppelten Entfernung des Hauptbrennpunktes in F' statt. Bei noch grösserer Nähe des leuchtenden Punktes rückt der Vereinigungspunkt seiner Strahlen immer weiter von der Linse ab; hat der leuchtende Punkt endlich die Entfernung ihres Hauptbrennpunktes erreicht, so liegen die Strahlen nach dem Durchtritt durch die Linse der Achse parallel; bei noch grösserer Nähe verlassen die Strahlen die Linse divergirend.



Fig. 11.

Von Gegenständen, die von der Linse weiter als ihr Hauptbrennpunkt entfernt sind, wird auf der anderen Seite ein umgekehrtes reelles Bild erzeugt. Befindet sich das Object doppelt so weit von der Linse entfernt, als deren Brennweite beträgt, so liegt das Bild auf der anderen Seite der Linse ebenfalls in der Entfernung der doppelten Brennweite. Rückt

das Object weiter fort, so nähert sich das Bild dem Hauptbrennpunkte; tritt es näher an die Linse heran, so entfernt sich das Bild weiter von der Linse. Das Bild von Gegenständen, die weiter von der Linse entfernt sind, als deren doppelte Brennweite beträgt, liegt auf der anderen Seite stets in dem Raume zwischen dem Hauptbrennpunkte und der doppelten Brennweite.

Die Grösse des Gegenstandes verhält sich zur Grösse des Bildes wie ihre Entfernungen von der Linse. Liegt das Object von derselben um ihre doppelte Brennweite entfernt, so haben Bild und Object dieselbe Grösse. Bei gleichem Abstand der Objecte liegen die Bilder um so näher an der Linse, je kleiner deren Brennweite ist; von gleich weit entfernten Gegenständen geben also die Linsen um so kleinere Bilder, je kürzer ihre Brennweite ist.

Wir wollen nun auf Grund dieser optischen Eigenschaften untersuchen, wie die einzelnen Theile unseres optischen Apparates beschaffen sein müssen.

Das Objectiv soll uns eine möglichst starke Verkleinerung des gegenüberliegenden Objectes erzielen, oder mit anderen Worten, wir wollen in dem in dem Rohre erzeugten Bildchen A' (s. Fig. 1 Taf. A.) eine möglichst ausgedehnte Partie der Blaseninnenfläche zusammenfassen. Nach dem oben Gesagten müssten wir zu diesem Zwecke eine Linse von möglichst geringer Brennweite anwenden.

Je kleiner aber die Brennweite der Linse ist, um so kürzer sind die Radien ihrer Flächen, um so störender wird die sphärische Aberration. Um correcte und zugleich lichtstarke Bilder zu erlangen, muss man nicht eine Linse von geringer Brennweite, sondern ein System von mehreren schwächeren Linsen anwenden. Fig. 12 zeigt, wie durch den Hinzutritt der 2ten Linse c d eine stärkere Verkleinerung des Objectes A erzielt wird. A' stellt das Bild dar, das entstehen würde, wenn die Lichtstrahlen nur die Linse a b passirten. Werden aber die durch die Linse a b gebrochenen Lichtstrahlen nochmals durch die 2. Linse c d gebrochen, so entsteht das viel kleinere Bild A''.

Wir wenden demnach als Objectiv nicht eine einzige Linse an, sondern benutzen ein aus zwei Linsen bestehendes Objectiv, das, wie der Längsdurchschnitt des optischen Apparates zeigt (siehe (s. Fig. 2 Taf. A.), aus einer Halbkugel und einer planconvexen Linse zusammengesetzt ist. Die plane Fläche der Halbkugel bildet das freie Ende des optischen Apparates.

Es braucht nach dem Gesagten kaum nochmals hervorgehoben zu werden, dass der Grad der Erweiterung des Gesichtsfeldes, den wir mit unserer Linsencombination erzielen, ausschliesslich durch die Brennweite des Objectivs bedingt wird. Je kürzer dieselbe ist, um so grösser wird die Fläche sein, die bei einer gewissen Entfernung des Objectes in dem reellen Bilde A' (s. Fig. 2 Taf. A.) vereinigt wird.

Bei den jetzt hergestellten optischen Apparaten ist die Brennweite des Objectives eine so geringe, dass der Hauptbrennpunkt unmittelbar hinter der convexen Fläche der 2. Linse liegt. In dem im Lumen des Rohres entstehenden reellen Bildchen A', das in Fig. 2 Taf. A. der grösseren Deutlichkeit halber

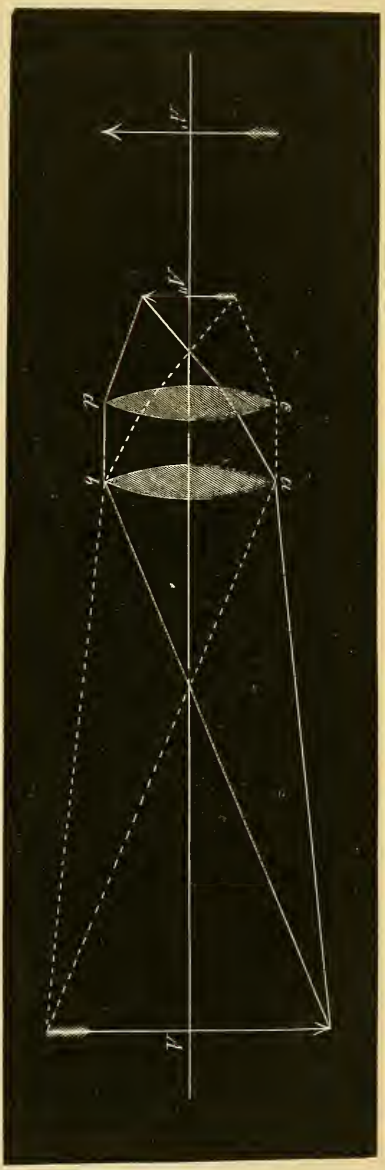

Fig. 12.

etwas zu weit von der Linse entfernt gezeichnet ist, wird eine 5 - 6 cm grosse Fläche eines 5 cm entfernten Objectes zusammengefasst.

Von dem Objectiv hängt weiterhin in erster Linie die Correctheit des Bildes ab, namentlich, ob dasselbe als annähernd aplanatisch bezeichnet werden kann. Drittens endlich wird auch die Lichtstärke der ganzen Construction wesentlich durch die Lichtstärke des Objectives bedingt.

Welches müssen nun weiterhin die optischen Eigenschaften der mittleren Linse sein, deren Aufgabe es ist, das durch das Objectiv erzeugte Bildchen so an das äussere Ende des Rohres zu werfen, dass es von der Lupe erreicht und wieder vergrössert werden kann. Da die Entfernung des ersten Bildchens von der Stelle, an der das zweite entstehen soll, bekannt ist und leicht gemessen werden kann, so lässt sich auch leicht die geeignete Linse bestimmen. Wollen wir, dass das zweite reelle Bildchen dem ersten, welches das Lumen des Rohres vollständig ausfüllt, an Grösse gleich sei, so müssen wir nach dem oben Mitgetheilten eine Linse wählen, deren Brennweite gleich dem vierten Theile der genannten Entfernung ist, und dieselbe so tief einschieben, dass sie gerade in der Mitte zwischen dem ersten reellen Bildchen und dem Punkte, an welchem das zweite entstehen soll, sich befindet. Beide Bildchen würden dann von der Linse doppelt so weit entfernt sein, als deren Brennweite beträgt; es würde also Bild und Object, welches letztere in unserem Falle durch das erste reelle Bildchen geliefert wird, gleich gross sein und somit auch das äussere Bildchen das Lumen des Rohres völlig ausfüllen.

Auf keinen Fall darf die Brennweite und die Stellung der mittleren Linse eine solche sein, dass das zweite Bildchen grösser wird als das erste, d. h. überhaupt nicht mehr im Lumen des Rohres Platz hat; es würden damit nicht nur die äusseren Theile des Bildes verloren gehen, d. h. die auf einmal erblickte Partie des Objectes eine kleinere werden, sondern auch durch die Reflexe an den Wänden des Rohres störende Effecte entstehen. Dagegen bietet es gewisse praktisch-optische Vortheile, wenn man Brennweite und Stellung der mittleren Linse so wählt, dass das zweite Bildchen etwas kleiner ausfällt

als das erste und nun, die Wandungen des Rohres nicht mehr berührend, frei in dessen Lumen schwebt. Eine solche Anordnung bietet bei unserem Apparate ähnliche Vortheile, wie sie bei anderen optischen Combinationen durch Einschaltung einer besonderen Linse erzielt werden, um das Bild vor der endlichen Betrachtung mit der als Ocular dienenden Lupe nochmals zusammen zu fassen. Dieses frei im Lumen des Rohres befindliche Bildchen A'' (das in Fig. 2 Taf. A. etwas zu gross gezeichnet ist) hat, wie schon oben angegeben, eine nochmalige Umkehrung erfahren, ist also im Verhältniss zum Object wieder aufrecht geworden.

Es ist die Aufgabe der als Ocular dienenden Lupe, dieses kaum 2 mm grosse Bildchen so zu vergrössern, dass wir alle Einzelheiten des Objectes in genügender Deutlichkeit erkennen können. Je stärker wir die Lupe wählen, um so grösser, aber auch um so lichtschwächer sehen wir das Bild. Es ist hier weises Mafshalten nothwendig. Man muss die Lupe so wählen, dass man die Details der in Betracht kommenden Objecte in genügender Grösse, aber auch in genügender Lichtstärke erblickt.

Behufs leichterer Einführung in das Kystoskop ist, wie Fig. 3 Taf. A. zeigt, die oben beschriebene Linsencombination in ein dünnwandiges Rohr gefasst. Das äussere Ende desselben bildet eine Schraube, auf der die Lupe drehbar angebracht ist. Diese Einrichtung ermöglicht es, durch entsprechende Drehung das Ocular für die verschiedenen Augen richtig einzustellen.

Auf den ersten Blick macht unser optischer Apparat den Eindruck, als ob es sich um eine Miniatur-Ausgabe eines terrestrischen Fernrohres handele. Diese Aehnlichkeit ist aber eine rein äusserliche, mit fast gleichem Recht könnte man das astronomische Fernrohr und das Mikroskop für dasselbe Instrument erklären. Unser Apparat stellt vielmehr eine durchaus neue Linsencombination dar, die für die Lösung eines neuen optischen Problems von mir construirt ist und sich durch ihre eigenthümlichen Eigenschaften von allen bisher angewandten optischen Combinationen unterscheidet.

Sehen wir durch den optischen Apparat hindurch, so erblicken wir eine runde, von einem dunkelen Rande begrenzte Scheibe, auf

der die Bilder der gegenüberliegenden Gegenstände erscheinen. Rings um den dunklen Rand dieser Scheibe zeigt sich ein diffuser heller Ring, welcher von den von der Innenwand des Rohres reflectirten Lichtstrahlen gebildet wird. Um strengeren optischen Anforderungen zu genügen, müsste dieser störende helle Ring durch ein Diaphragma abgeblendet werden, dessen kreisförmiger Ausschnitt der Grösse des äusseren reellen Bildes genau zu entsprechen hätte und in dessen Ebene anzubringen wäre. In der That wird durch ein solches Diaphragma die Schönheit der Bilder wesentlich gesteigert; andererseits ist es aber auch bei sorgfältigster Ausführung nicht zu vermeiden, dass dadurch das reelle Bildchen etwas verkleinert wird und somit die Erweiterung des Gesichtsfeldes geringer ausfällt. Ich habe deshalb auf die Anwendung eines Diaphragma's verzichtet. Bei genügender Uebung lernt man leicht, diesen mehr oder weniger hellen Ring im Gesichtsfelde zu unterdrücken und wird dann durch ihn nicht weiter in der Betrachtung der auf der runden Scheibe erscheinenden Bilder gestört.

Diese runde Scheibe, auf der uns beim Durchsehen durch das Ocular die Bilder der gegenüberliegenden Gegenstände erscheinen, wollen wir von nun an der Kürze halber als „inneres Gesichtsfeld" bezeichnen. Ihre scheinbare Grösse hängt von der Grösse des zweiten reellen Bildchens und von der Stärke des Oculars ab. Je stärker letzteres ist, um so grösser wird uns die Scheibe, um so lichtschwächer aber auch die auf ihr entworfenen Bilder erscheinen. Bei demselben Instrument bleibt die Grösse des inneren Gesichtsfeldes stets die gleiche, bei verschiedenen Instrumenten ist sie verschieden; bei den jetzt hergestellten Apparaten schwankt die Grösse des inneren Gesichtsfeldes zwischen der eines Zweimarkstückes und eines Thalers.

Die für unsere Zwecke wichtigste Eigenschaft des optischen Apparates ist die, dass sie es ermöglicht, durch ein dünnes langes Rohr von gegenüberliegenden Gegenständen mit einem Blicke eine Fläche zu übersehen, die das Lumen des Rohres an Grösse um das Vielfache übertrifft. Diese auf einmal überblickte Fläche ist um so grösser, je weiter der beobachtete Körper vom Objectiv entfernt ist.

Das Verhältniss der Erweiterung des Gesichtsfeldes bei verschiedener Entfernung des Objectes gestal-

tet sich nun so, dass man von einem gegenüberliegenden Gegenstande immer den Theil erblickt, der innerhalb eines ideellen normalen Kegelmantels liegt, dessen Spitze auf der freien Fläche des Objectives ruht, dessen Achse mit der des Rohres zusammenfällt und dessen Winkel[1]) bei den einzelnen optischen Apparaten je nach der Beschaffenheit ihres Objectives etwas variirt. Bei den jetzt hergestellten optischen Apparaten beträgt derselbe 45° bis 65°.

Je näher das Object dem Objective liegt, um so näher liegt es auch am Winkel des Kegels, um so kleiner wird der durch den Kegelmantel begrenzte Theil seiner Oberfläche sein, den wir im endoskopischen Bilde erblicken; je weiter das Object entfernt ist, um so grösser wird auch die durch den Kegelmantel begrenzte Partie sein. Dieser bei verschiedener Entfernung des beobachteten Gegenstandes wechselnden Grösse des äusseren Gesichtsfeldes gegenüber bleibt die Grösse des inneren Gesichtsfeldes, der im optischen Apparate erblickten runden Scheibe, bei demselben Instrument stets die gleiche.

Da wir auf dieser gleich grossen Scheibe von entfernten Gegenständen grössere Flächen erblicken als von nahe gelegenen, so folgt mit Nothwendigkeit, dass uns die Details der nahen Gegenstände grösser erscheinen als die der entfernteren.

Liegt das Object sehr nahe am Objectiv des optischen Apparates, nur wenig weiter als seine doppelte Brennweite beträgt, so erblicken wir im endoskopischen Bilde eine kleine, das Lumen des Rohres nur wenig an Grösse übertreffende Partie, aber in starker Lupenvergrösserung. Weicht das Object weiter zurück, so erblickt man eine immer grösser werdende Fläche. Ist dieselbe der von mir als „inneres Gesichtsfeld“ bezeichneten an Grösse gleich, so erscheinen uns die Details des Objectes in natürlicher Grösse. Bei noch wachsender Entfernung aber wird die auf einmal erblickte Partie immer grösser, die Details erscheinen mehr und mehr verkleinert.

---

[1]) Als „Winkel des Kegelmantels“ bezeichnen wir in Folgendem der Kürze halber stets den Winkel, welchen die beiden Linien mit einander bilden, in denen eine durch seine Achse gelegte Ebene den Kegelmantel schneidet.

Diese Verhältnisse machen es verständlich, dass Gegenstände, die nicht rechtwinkelig zur Achse des erwähnten Kegelmantels gelegen sind, mehr oder weniger verzerrt erscheinen, indem die näher liegenden Partieen im endoskopischen Bilde sich unverhältnissmässig grösser darstellen. Es können so Verzerrungen der Bilder entstehen, deren richtige Deutung nur bei völliger Vertrautheit mit den Eigenschaften des optischen Apparates möglich ist.

Nur unter der Voraussetzung einer steten Berücksichtigung der Entfernung des Objectes, wird eine richtige Beurtheilung des endoskopischen Bildes möglich sein. Nur planmässige Uebungen können hier die nöthige Sicherheit geben, werden aber auch jedem Einsichtigen den Beweis bringen, dass diese unabänderlichen Eigenthümlichkeiten des Apparates die glänzenden Eigenschaften desselben in keiner Weise trüben. Insbesondere mag schon jetzt hervorgehoben werden, dass die Verkleinerung, die entfernter liegende Objecte im endoskopischen Bilde erleiden, ohne Nachtheil ist; kann sie doch durch die bekannte Entfernung des Objectes von dem Geübten leicht corrigirt und somit die Grösse des Gesehenen richtig beurtheilt werden.

Nur der Vollständigkeit halber möchte ich zum Schlusse noch auf folgende keiner anderen mir bekannten Linsencombination zukommende Eigenthümlichkeit unseres optischen Apparates hinweisen: Ist das Ocular einmal für das betreffende Auge richtig eingestellt, so sieht man durch unseren optischen Apparat ohne jede weitere Correctur die nächstgelegenen Gegenstände mit derselben Deutlichkeit, wie die in unendlicher Entfernung befindlichen. Es erklärt sich das aus der geringen Brennweite des Objectives; trotz der grössten Verschiedenheit der Entfernung der Objecte wechseln die Bilder ihre Lage nur innerhalb eines minimalen Raumes; dem entsprechend ist auch die Lageveränderung des äusseren reellen Bildes eine geringe. Einen so geringen Wechsel in der Lage des Bildes aber vermag das durch die Lupe hindurchsehende Auge des Beobachters leicht durch seine eigene Accommodation auszugleichen.

VI.

Beschreibung der kystoskopischen Instrumente.

Anordnung der Lichtquelle und der Stromleitung. — Das I. Kystoskop. Optische Eigenschaften desselben. — Das II. und III. Kystoskop.

Wir wenden uns nun zur Beschreibung der zur Ausübung unserer Untersuchungsmethode dienenden Instrumente. Auf eine Schilderung des früheren Kystoskopes, bei dem die Lichtquelle durch einen Platindraht gebildet wurde, verzichte ich, da eine solche jetzt nur noch historisches Interesse hat; diese Instrumente sind ausführlich in meiner ersten Veröffentlichung[1]) beschrieben und abgebildet.

Wir besitzen jetzt drei hinsichtlich ihrer Construction und Leistungsfähigkeit verschiedene Kystoskope. Da bei allen dreien die Anordnung der Lichtquelle und der Stromleitung die gleiche ist, wollen wir diese Verhältnisse zunächst gemeinsam besprechen.

Die als Lichtquelle dienenden Mignon-Lämpchen kann man in zweierlei Weise im Schnabel des Instrumentes anbringen: 1) indem man sie so fasst, dass der zum Durchtritt der Lichtstrahlen unbedeckt gelassene Theil ihrer Glaswandung einen Theil der äusseren Oberfläche des Instrumentes bildet, oder 2) indem man ganz kleine Lämpchen

---

[1]) Nitze, Eine neue Beleuchtungs- und Untersuchungsmethode für Harnröhre, Harnblase und Rectum. Wiener med. Wochenschrift 1879, Nr. 24 u. ff.

anwendet und dieselben in der Achse des metallenen Schnabels anbringt, dessen Fenster durch einen durchsichtigen Körper, z. B. eine Bergkrystallplatte, geschlossen ist. Letztere liegt dann vor dem Lämpchen und schützt den Kranken vor der direkten Berührung mit demselben. Auf den ersten Blick scheint die zweite Anordnung die bessere zu sein. Ich selbst habe mir schon im Sommer des Jahres 1886 besondere Lämpchen anfertigen lassen, die in den mit einem Bergkrystallfenster geschlossenen Schnabel des Instrumentes eingesetzt wurden. Bei näherer Prüfung aber erweist sich diese Construction als unvortheilhaft. Sie geht von der, wie ich gern einräume, nahe liegenden, aber falschen Vorstellung aus, dass solch ein Mignon-Lämpchen ein zerbrechliches Ding sei, das leicht springen und den Kranken durch Liegenbleiben der Glassplitter schädigen könne, wenn es nicht durch einen festeren durchsichtigen Körper geschützt wird. Prüft man aber die von besseren Firmen hergestellten Mignon-Lämpchen und eine dünne Bergkrystallplatte auf ihre Festigkeit, so wird man mit Verwunderung sehen, dass erstere sich gegen die verschiedensten Formen der Gewalteinwirkung widerstandsfähiger erweisen als letztere. Man kann die Mignon-Lämpchen einem ungemein hohen Druck aussetzen, dieselben mit einer Gewalt, die bei ihrer Anwendung gar nicht in Frage kommen kann, auf spitze, harte Gegenstände aufstossen, ohne dass es gelingt, sie zu zerbrechen. Wie steht es aber mit der Erwärmung, die das Lämpchen durch den glühenden Kohlenfaden erleidet? Kann sie nicht im Verein mit plötzlichem, durch die Bewegungen des Instrumentes in der Flüssigkeit bedingtem Temperaturwechsel ein Zerspringen der Lampe verursachen? Zahlreiche Versuche haben uns gelehrt, dass bei den Lampen, deren wir uns bedienen, eine solche Möglichkeit völlig ausgeschlossen ist.

Da demnach weder durch Stoss noch durch Erwärmung ein Zerspringen der Lämpchen zu befürchten ist, erscheint jeder Schutz durch eine besondere Krystallplatte überflüssig. Ja letztere ist dadurch direct nachtheilig, dass sie uns zwingt, viel kleinere Lampen anzuwenden, und dass sie dem freien Austritt des Lichtes hinderlich ist.

Aus diesen Gründen habe ich mich nachträglich für die erste Anordnung entschieden und wende das Mignon-Lämpchen jetzt ohne schützende Bedeckung an. Man hat dann den Vortheil, relativ grosse Lampen anwenden und dem Licht den denkbar freiesten Austritt gestatten zu können. Es lässt sich weiterhin bei dieser Anordnung der Schnabel kürzer gestalten, ein für die freie Beweglichkeit des Instrumentes in der Blase wichtiger Umstand. Endlich lässt sich nur so die für den Arzt bequemste Anordnung hinsichtlich des Ersatzes durchgeglühter Lampen treffen. Da nämlich die Mignon-Lampen ebenso wie die grossen Edison-Lampen dem Verbrauch unterworfen sind und nach kürzerer oder längerer Zeit ihre Leuchtfähigkeit verlieren, kann man sie nicht einfach fest in dem Schnabel anbringen. Sie sind vielmehr, wie Fig. 13 zeigt, in eine silberne Kapsel f gefasst, die mit einem ovalen

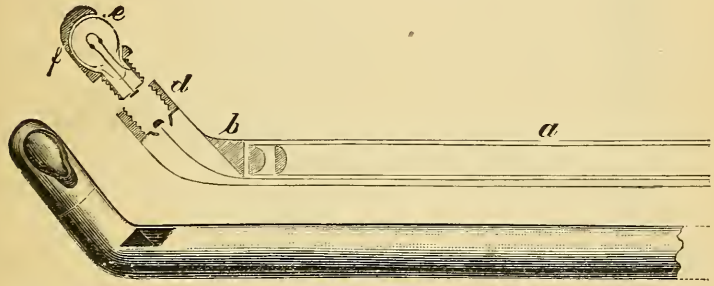

Fig. 13.

Ausschnitt zum Austritt der Lichtstrahlen versehen ist. Nach unten endet die Kapsel mit einem Schraubengewinde, mittelst dessen sie auf den Schnabelstumpf d aufgeschraubt wird; sie bildet dann die freie, das Licht tragende Spitze des Instrumentes. Ist eine Lampe unbrauchbar geworden, so wird die Kapsel abgenommen und eine andere mit neuer Lampe aufgeschraubt. Es ist dann sofort der nöthige Contact hergestellt und das Instrument zum Gebrauch fertig. Die Lampen sind in Kapseln eingekittet fertig vom Instrumentenmacher zu beziehen und passen auf jedes Instrument; der Arzt muss stets mehrere solcher Reservelampen haben, um event. eine durchgebrannte Lampe sogleich durch eine andere ersetzen zu können.

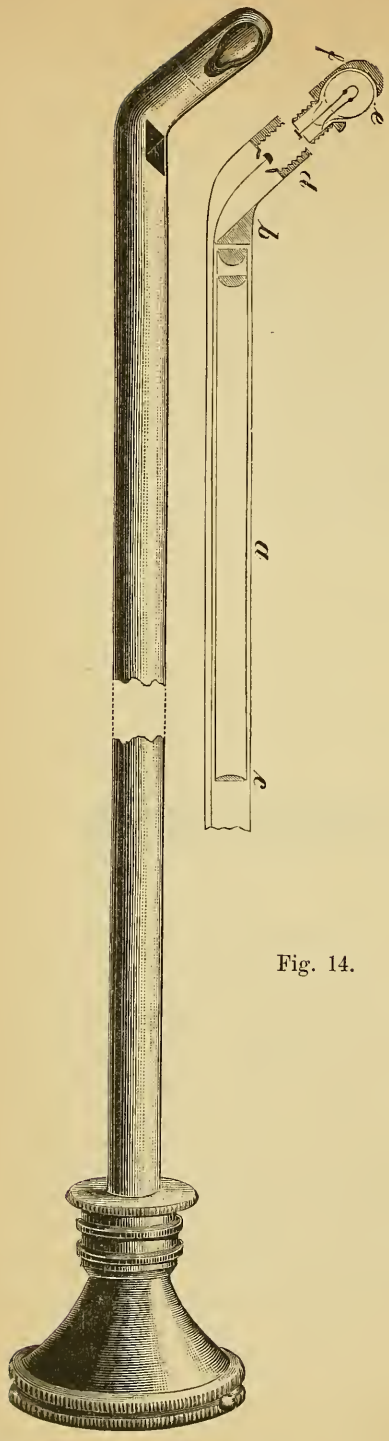

Fig. 14.

Die Leitung des Stromes wird in der Weise hergestellt, dass die Metallmasse des Instrumentes den einen Pol darstellt, während der zweite durch einen isolirten Draht gebildet wird, der im offenen Schnabelstumpf mit einem Platinblättchen endet, im Schaft des Instrumentes aber so in eine längs verlaufende Furche versenkt ist, dass das zum Durchsehen resp. zur Aufnahme des optischen Apparates dienende Rohr nicht beengt wird. Am äussern Trichterende endet der isolirte Draht in einen gleichfalls isolirten Metallring, dem ein zweiter mit der Metallmasse des Instrumentes verbundener Ring entspricht. Auf diese beiden Ringe wird bei der Untersuchung die Zange aufgesetzt, die die Verbindung mit der Batterie herstellt.

Während diese Verhältnisse, die Anordnung der Lichtquelle und der Stromleitung, bei allen drei Kystoskopen die gleichen sind, unterscheiden sich letztere in ihrer sonstigen Construction auf das Wesentlichste von einander.

Das erste Instrument, das ich in Dresden anfertigen liess, um mit ihm die Blasenhöhle nach den neuen endoskopischen Principien zu beleuchten und zu besichtigen, war nach Analogie der früheren

endoskopischen Sonden so construirt, dass man mit ihm geradeaus sehend die in der Verlängerung des Schaftes liegenden Partien erblickte. Bald musste ich mich aber überzeugen, dass man mit demselben trotz des optischen Apparates, trotz ausgiebiger Bewegungen nur die hintere Hälfte der Blaseninnenfläche zur Anschauung bekam.

Der Wunsch, womöglich die ganze Blase mit einem Instrument in einer einzigen kurz dauernden Sitzung zu besichtigen, führte zur Construction des in Fig. 14 abgebildeten Kystoskopes, mit dem man wenigstens unter günstigen Verhältnissen die ganze Blaseninnenfläche und auch unter schwierigen deren bei weitem grössten Theil erblickt. Es ist von den drei jetzt vorhandenen Instrumenten das bei weitem wichtigste und leistungsfähigste und wird deshalb in unsern weiteren Ausführungen einfach als I. Kystoskop bezeichnet werden.

Der kurze Schnabel, dessen für den Austritt der Lichtstrahlen bestimmter ovaler Ausschnitt nach rückwärts gegen das Trichterende des Instrumentes gerichtet ist, stösst mit dem Schaft in stumpfem Winkel zusammen. An der Concavität dieses Winkels ist am Ende des Schaftes ein viereckiger Ausschnitt angebracht, in den ein rechtwinkliges Prisma b so eingesetzt ist, dass die eine Kathetenfläche in der Fortsetzung der oberen Wand des Rohres liegt, während die andere senkrecht zu dessen Achse das Lumen nach hinten zu schliesst und dem Objectiv des optischen Apparates dicht anliegt, und endlich die mit einem Spiegelbelage versehene hypotenutische Fläche eine diagonale nach rückwärts und oben gerichtete Lage einnimmt. In den Schaft des Kystoskopes ist der optische Apparat so eingeschoben, dass die freie Fläche des Objectivs die Kathetenfläche des Prismas berührt.

Durch dieses Prisma werden die optischen Verhältnisse unseres Apparates so verändert, dass man durch denselben hindurch sehend die Gegenstände erblickt, die rechtwinklig zur Achse des Instrumentes gelegen sind, und zwar immer die Partie derselben, die sich innerhalb eines ideellen Kegelmantels befindet, dessen Achse senk-

recht auf der freien Fläche des Prismas steht und dessen Winkel 45°—65° beträgt. Fig. 15 zeigt uns, worauf schon hier hingewiesen werden mag, dass die hintere Fläche dieses Kegelmantels, der in unserer Zeichnung durch die punktirten Linien markirt ist, die hintere gegen das Trichterende gerichtete Fläche des Schnabels nicht berührt, sondern mit demselben einen nach oben und vorn offenen Winkel bildet.

Aus dem Gesagten geht hervor, dass die von einem Object im inneren Gesichtsfelde erblickte Partie um so grösser ist, je weiter dasselbe vom Prisma entfernt ist, und dass umgekehrt diese Partie

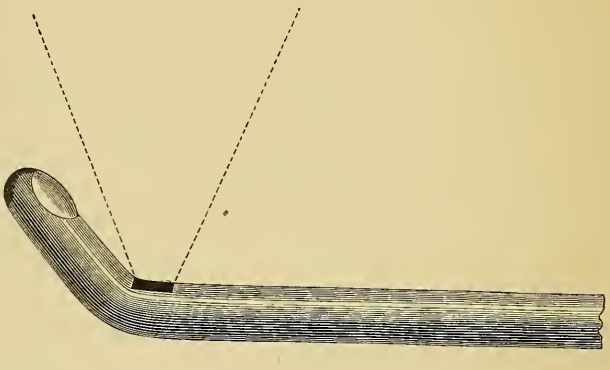

Fig. 15.

um so kleiner, dagegen die Details des Objectes um so grösser erscheinen, je mehr sich letzteres dem Prisma nähert. Wieder werden bei einem schief zur Achse des erwähnten Kegelmantels liegenden Gegenstand unter Umständen Verzerrungen der Bilder dadurch eintreten, dass die näher liegenden Partien im Verhältniss zu den ferner stehenden unverhältnissmässig vergrössert erscheinen. Durch die Dazwischenkunft des Prismas resp. seiner als Spiegel wirkenden hypotenutischen Fläche werden aber unter gewissen Verhältnissen noch weitere Verschiebungen der Bilder bewirkt, deren richtiges Verständniss für die erfolgreiche Benutzung dieses wichtigen Instrumentes unerlässlich ist.

Die Gegenstände erscheinen uns beim Hindurchsehen durch

dieses I. Kystoskop in der Lage, resp. in den Verschiebungen und Umkehrungen, als ob wir sie in einem runden Spiegel erblickten, der dem inneren Gesichtsfelde des Instrumentes an Grösse gleich ist und dessen Fläche in der bei den Bewegungen des Instrumentes wechselnden jeweiligen Ebene der hypotenutischen Fläche des Prisma's liegt.

Durch den optischen Apparat werden die Verhältnisse aber so beeinflusst, dass wir in diesem fingirten Spiegel, dessen Grösse immer die gleiche bleibt, je nach der Enfernung des Objectes bald eine nur kleine Fläche unter Vergrösserung der Details, bald eine grössere in verkleinertem Mafsstabe erblicken.

Die eigenthümlichen Verschiebungen, die die Gegenstände in um so höherem Grade erleiden, je näher sie liegen und je mehr ihre Fläche eine zur Ebene des Prisma's senkrechte Lage einnimmt, lassen sich durch Worte, selbst unter Zuhilfenahme von Zeichnungen, nur schwer verständlich machen. Es können hier nur einige Fingerzeige gegeben werden; die nöthige Sicherheit und Vertrautheit lässt sich nur durch vielfache praktische Uebungen erlangen. Dieselben stellt man am besten an einem den natürlichen Verhältnissen nachgebildeten Blasenmodell an, an dem man verschieden gerichtete farbige Striche oder mittelst Modellirwachs Unebenheiten der Wandungen hervorbringt. Führen wir in ein solches Modell das Instrument leuchtend ein und sehen dann durch den optischen Apparat hindurch, so erblicken wir, wie bekannt, eine helle, runde, senkrecht zur Achse des Rohres gestellte Scheibe, das „innere Gesichtsfeld", auf dem uns die Bilder der dem Prisma gegenüber liegenden Objecte erscheinen. Den Drehungen des Instrumentes entsprechend wird sich diese Scheibe gleichfalls drehen, so dass dieselbe Stelle ihres Umfanges bald nach oben, bald nach unten resp. nach rechts oder links gerichtet ist. Zur leichteren Verständigung wollen wir die Partie der Scheibe, die nach dem Schnabel hinsieht, als „Schnabelseite" des inneren Gesichtsfeldes bezeichnen. Es leuchtet ein, dass dieselbe, den Bewegungen des Schnabels folgend, immer nach derselben Seite gerichtet ist wie jener.

Führen wir nun das Instrument leuchtend von vorn nach hinten in unser Blasenmodell ein, so sehen wir, dass die weiter nach hinten gelegenen Theile immer von der Schnabelseite des inneren Gesichtsfeldes her in dasselbe eintreten. Es erhellt daraus, dass uns die vordere und obere Wand, wie die vorderen Theile der Seitenwände aufrecht erscheinen, während wir die hintere Wand im Bilde umgekehrt erblicken. Ganz eigenthümliche Verschiebungen aber treten ein, wenn wir das dem Boden des Blasenmodells anliegende Instrument so drehen, dass der Schnabel quer, d. h. dem Boden parallel, liegt. Wir sehen dann zu unserem Erstaunen, dass quer von rechts nach links gerichtete Objecte im endoskopischen Bilde von oben nach unten verlaufen, während umgekehrt am Blasenboden von vorn nach hinten gerichtete Objecte im inneren Gesichtsfelde eine quere Stellung einnehmen, also von rechts nach links verlaufen. Diese Verschiebungen der Bilder bei nahe liegenden Objecten wird noch wiederholt unsere Aufmerksamkeit in Anspruch nehmen.

Am besten können wir uns über diese Verhältnisse informiren, wenn wir auf einem steifen weissen Cartonpapier 2 verschiedenfarbige, sich rechtwinklig kreuzende Striche ziehen, z. B. einen rothen und einen blauen. Legen wir den Schaft des Instrumentes so auf den Carton, dass er den rothen Strich bedeckt, dass das Prisma sich an der Kreuzungsstelle befindet und dass der Schnabel, quer nach einer Seite gerichtet, dem Carton anliegt, so erscheint uns beim Hindurchsehen durch den optischen Apparat der blaue Strich nicht quer verlaufend, sondern im endoskopischen Bilde senkrecht von oben nach unten gerichtet. Heben wir das Instrument parallel zu der beschriebenen Lage in die Höhe, so bewahrt der blaue Strich seine senkrechte Lage in der Mitte des Gesichtsfeldes, bis sein äusseres Ende dasselbe an der unteren Peripherie verlässt. Schieben wir das Instrument in der zuerst beschriebenen Stellung, ohne seine Achse zu verändern, weiter vor, so weicht der blaue Strich nach der Schnabelseite des inneren Gesichtsfeldes aus, um es hier zu verlassen. Beim Zurückziehen des Instrumentes macht der blaue Strich die Bewegung nach der entgegengesetzten Seite; indem in beiden Fällen im endoskopischen Bilde das untere Ende des Striches sich schneller bewegt,

nimmt er vor seinem Austritt eine etwas schiefe Stellung ein. Drehen wir aus der zuerst angenommenen Lage das Instrument, ohne es sonst zu verschieben, so nach oben um seine Achse, dass der Schnabel endlich auf der anderen Seite dem Carton anliegt, so sehen wir, wie bald nach Beginn der Bewegung das äussere Ende des Striches, der dabei ruhig seine senkrechte Stellung im inneren Gesichtsfelde bewahrt, an der unteren Peripherie das Gesichtsfeld verlässt und wie auf der anderen Seite von eben da das andere Ende des Striches in das Gesichtsfeld eintritt. Eine ganz eigenthümliche Verschiebung zeigt sich aber endlich, wenn wir das Instrument, ohne es sonst unnöthig zu bewegen, nach unten zu um seine Achse drehen, wobei nur das Knie so weit gehoben werden muss, dass eben die Spitze des Schnabels über den Carton gleiten kann. Wir sehen dann, wie im inneren Gesichtsfelde der blaue Strich aus der senkrechten allmählich in die Querrichtung übergeht, bis er bei der Stellung des Schnabels gerade nach abwärts wirklich quer, also auch im endoskopischen Bilde in der Lage erscheint, in der er sich in Wirklichkeit befindet. In diesem Moment erblicken wir die Kreuzungsstelle der beiden farbigen Striche und zwar in ihrer richtigen Lage. Drehen wir nun den Schnabel langsam nach der anderen Seite herum, so sehen wir, wie das äussere Ende des blauen Striches allmählich mehr und mehr nach hinten abweicht, bis er bei wieder quergestelltem Schnabel im endoskopischen Bilde nunmehr wieder senkrecht stehend erscheint.

Eine theoretisch-optische Erklärung dieser Verschiebungen und ihre gesetzmässige Begründung würde den Rahmen dieser Arbeit weit überschreiten. Die meisten Leser werden so schon finden, dass ich diese Verhältnisse zu ausführlich erörtert habe. Es schien mir aber diese rein empirische Darstellung der Verschiebungen, die naheliegende Objecte erleiden können, durchaus nothwendig. Ich rathe allen denjenigen, die unsere Methode ausüben wollen, diese kleinen Versuche nachzumachen; sie werden sehen, in wie hohem Maſse ihnen die Orientirung in der Blase dadurch erleichtert wird. Ohne eine erschöpfende Kenntniss dieser Verschiebung der Bilder ist eine solche Orientirung schwierig, nur zu leicht wird man Täuschungen hinsichtlich der Lage der ge-

sehenen Objecte ausgesetzt sein. Ganz unmöglich aber wird es sein, sich über die Stellung von Gegenständen, die nach einer Dimension eine stärkere Ausdehnung besitzen, wie Nadeln, Catheterstücke etc., ein richtiges Urtheil zu bilden, was doch unter Umständen von grosser praktischer Bedeutung sein kann.

Mit diesem soeben beschriebenen I. Kystoskop gelingt es uns durch geeignete Bewegungen, Vor- und Zurückziehen, Drehen um die Achse, trichterförmige Bewegungen, in den meisten Fällen die ganze Blaseninnenfläche zur Anschauung zu bringen. In anderen selteneren Fällen ist es schwer, ja unmöglich, mit ihm den Fundus und den angrenzenden Theil der oberen und der seitlichen Blasenwände mit genügender Leichtigkeit zu übersehen. In diesen Fällen benutzen wir allein oder in Verbindung mit dem beschriebenen Kystoskop unser II. Instrument, durch das man die geradeaus liegenden Partien sieht. Seine Anwendung ist von vornherein dann indicirt, wenn wir auf Grund der klinischen Erscheinungen annehmen dürfen, dass sich der Sitz des Leidens im Fundus befindet; das gilt vor Allem von beweglichen Steinen, sobald sie eine gewisse Grösse übersteigen.

Dieses II. Instrument bietet in seiner älteren Construction an der Stelle, wo Schnabel und Schaft zusammenstossen, in ähnlicher Weise eine scharfe Kante dar, wie das auch bei der Sonde prostatique von Désormeaux der Fall war. Es leuchtet ein, dass ein solcher scharfer Winkel der Anwendung des sonst so wichtigen Instrumentes hindernd im Wege stehen musste.

Durch eine andere Anordnung des optischen Apparates und Einschaltung eines neuen Spiegels ist es mir gelungen, diese störende Kante zu beseitigen. Beistehende schematische Zeichnung (Fig. 16) dürfte die Verhältnisse leicht verständlich machen; b ist ein Prisma, dessen hypotenutische Fläche, mit einem Spiegelbelage versehen, das Bild des gegenüber liegenden Objectes zunächst auffängt. Dieses Bild wird dann durch das aus zwei starken Convexlinsen gebildete Objectiv g zusammengefasst und auf den an der Biegungsstelle im Instrument angebrachten Spiegel h geworfen. Durch eine in der Mitte des Schaftes angebrachte Linse c von entsprechender Brennweite wird das Bildchen

an das äussere Ende des Rohres geworfen und hier wieder mit einer Lupe vergrössert.

Man erhält auf diese Weise klare und lichtstarke Bilder der dem Prisma b gegenüber liegenden Gegenstände und übersieht bei mässiger Ausdehnung der Blase, ohne Bewegung des Instrumentes, mit einem Blick ein Schleimhautstück von der Grösse eines silbernen Fünfmarkstückes in grösster Deutlichkeit der Details. Bei der in Fig. 16 dargestellten Biegung des Rohres liegt die erblickte Partie nicht gerade in der Fortsetzung der Achse des Schaftes, sondern etwas unterhalb derselben, was gewisse praktische Vortheile gewährt. Um wirklich die geradeaus stehenden Partien zu erblicken, müsste die Biegung des Rohres eine mehr rechtwinklige sein.

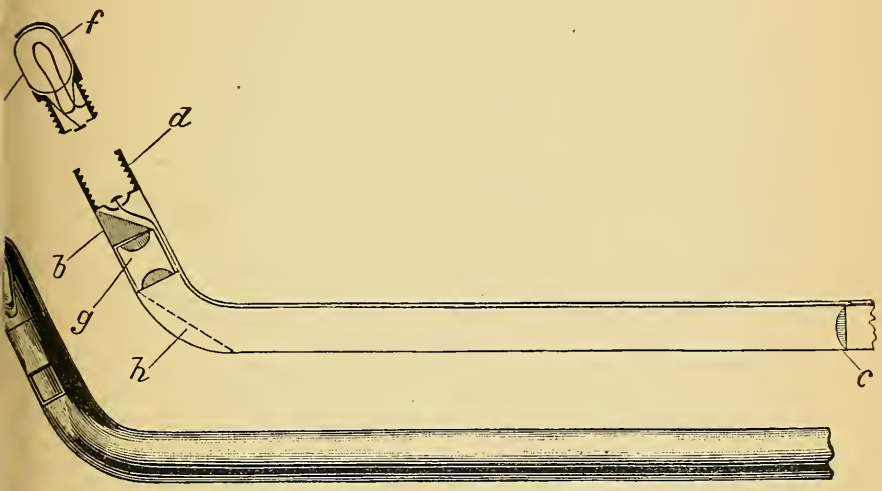

Fig. 16.

Bei dem so reconstruirten Instrumente ist die früher störende Kante vollständig beseitigt. Wie ein Blick auf Fig. 16 lehrt, welche die vordere Hälfte des Instrumentes in natürlicher Grösse zeigt, geht der Schnabel in den Schaft in sanftem Bogen über, so dass die Einführung in der zartesten Weise ausgeführt werden kann. Mit diesem Instrumente kann man sich den Blasenboden, den Fundus und die hintere Blasenwand, durch seitliche Bewegungen auch die hinteren Partien der seitlichen Wandungen zur Anschauung bringen. Zu be-

merken ist noch, dass wir mit diesem II. Kystoskop die Objecte aufrecht, d. h. in ihrer wirklichen Lage erblicken.

Aber auch die beiden soeben beschriebenen Instrumente genügen noch nicht, uns in allen Fällen ein befriedigendes Urtheil über die pathologischen Veränderungen der Blasenwand zu bilden. Insbesondere sind es gewisse in der Nähe der inneren Harnröhrenmündung gelegene, meist mit allgemeiner Hypertrophie der Prostata einhergehende, mehr oder wenig selbstständig in die Blase vorspringende Wucherungen, über die wir mit den bisher beschriebenen Instrumenten kein zutreffendes Urtheil erlangen können. Mit dem II. Instrumente, durch das wir die geradeaus liegenden Objecte erblicken, lassen sich diese Veränderungen, wie leicht verständlich, gar nicht zur Anschauung bringen, nnd mit dem Instrumente, das uns die rechtwinklig zur Achse des Kystoskopes gelegenen Partien zeigt, erhalten wir wegen der allzu grossen Nähe des Prisma's an den betreffenden Partien auch kein richtiges Bild, da alle Theile eben in Folge dieser grossen Nähe so colossal vergrössert erscheinen, dass eine richtige Schätzung der räumlichen Verhältnisse ausgeschlossen, ja den allergrössten Irrthümern Thür und Thor geöffnet ist.

Diese Theile in befriedigender Weise zur Anschauung zu bringen, kann nur dann gelingen, wenn das Prisma, dessen hypotenutische Fläche als Spiegel das Bild zuerst auffängt, sich in einer gewissen Entfernung von ihnen befindet. Mit unserem ersten Instrumente ist dies aber nicht zu erreichen; schiebt man nämlich den Schnabel so tief in die Blase ein, dass die das Orif. urethr. int. umgebenden Partien der Blasenwand 1—2 cm vom Prisma entfernt sind, so liegen sie nicht mehr im Gesichtsfelde.

Für diese Fälle habe ich nun ein III. Instrument construirt. Dasselbe unterscheidet sich von dem zweiten eben beschriebenen und abgebildeten dadurch, dass der Schnabel um 180° um seine Achse gedreht ist. Der Ausschnitt zum Durchtritt der Lichtstrahlen und die freie Fläche des Prisma's befinden sich also an der hinteren, beim eingeführten Instrumente gegen die vordere Blasenwand gerichteten Seite des Schnabels. Man erblickt durch dieses Instrument hindurchsehend die Objecte, die innerhalb eines

ideellen Kegelmantels von 45°—65° Breite liegen, dessen Achse senkrecht auf der Fläche des Prisma's steht. Die untere Fläche dieses Kegelmantels kreuzt den Schaft in einer Entfernung von 2,5 cm vom Winkel, in dem letzterer mit dem Schnabel zusammenstösst.

Bis auf die erwähnte Drehung des Schnabels um 180° ist die optische Anordnung die gleiche wie bei unserem II. Instrumente; es erscheint daher eine besondere Abbildung des III. Kystoskopes überflüssig.

Mit diesen 3 Instrumenten wird es in allen Fällen, die überhaupt für die kystoskopische Untersuchung geeignet sind, gelingen, jeden Theil der Blaseninnenfläche in befriedigender Weise zur Anschauung zu bringen.

Selbstverständlich ist es nicht nothwendig, in jedem Falle der Reihe nach alle 3 Instrumente anzuwenden. Im Gegentheil gelingt es fast immer, mit einer Untersuchung alle wünschenswerthen Aufschlüsse zu erlangen. Nur in ganz seltenen Fällen wird es nützlich sein, mit einem zweiten Instrumente das Resultat der ersten Untersuchung zu controliren resp. zu vervollständigen. Es wird das um so seltener nothwendig sein, je mehr wir in richtiger Würdigung der einzelnen Fälle von vornherein das geeignetste Kystoskop anwenden.

Zum Schluss noch einige Worte über das Kaliber und die sonstigen Maſse der beschriebenen 3 Kystoskope. Ihr Schaft hat einen Durchmesser von 7 mm, entspricht also der No. 21 der Charrière-schen Filière. Denselben Durchmesser besitzt der Schnabelstumpf; auch der Umfang der Schnabelspitze ist nicht grösser, doch zeigt der Querschnitt hier in Folge des an einer Seite fehlenden Metallmantels eine mehr ovale Form. Etwas stärker dagegen ist der Umfang des Instrumentes an den Stellen, an denen die Prismen eingesetzt sind; derselbe entspricht hier der No. 22 der Filière.

Die Länge des Schaftes beträgt bei dem I. Kystoskop, vom äusseren Ende bis zum Prisma gerechnet, 21 cm; der Schaft der beiden anderen Instrumente ist um ein Weniges kürzer.

Neben diesen gewöhnlich gebrauchten Kystoskopen bedienen wir uns in Fällen von Verlängerung der Harnröhre einer längeren Sorte. Das betreffende I. Kystoskop ist bis zum Prisma 25 cm lang. Wenn auch naturgemäss bei diesen längeren Instrumenten die Lichtstärke etwas geringer ist, so geben sie doch noch durchaus befriedigende Bilder.

Für die Untersuchung von Kindern würde man sich dünnerer Instrumente bedienen müssen; es lassen sich solche zweifellos bis zu einer Stärke herstellen, die No. 16 der Charrière'schen Filière entspricht. Da die Instrumente dann auch entsprechend kürzer sein können, dürfte die Lichtstärke der Bilder Nichts zu wünschen übrig lassen. Bis jetzt sind solche Instrumente noch nicht angefertigt, da ich bisher noch niemals Veranlassung hatte, Kinder kystoskopisch zu untersuchen.

VII.

Nebenapparat und Behandlung der Instrumente.

Stromleitende Schnur. — Die den elektrischen Strom liefernde Batterie. — Erzielung eines genügenden Lichtes bei möglichster Conservirung der Lampen. — Behandlung und Reinigung der Instrumente.

Zum Instrumentarium gehört noch eine Batterie, die den elektrischen Strom liefert, und die stromleitende Schnur, die das Instrument mit ihr verbindet.

Diese Schnur ist 1,5 Meter lang und wird durch zwei isolirte Drähte gebildet, die in ihrer grössten Länge durch einen gemeinsamen Gummiüberzug mit einander vereinigt sind und nur an dem einen Ende in einer Ausdehnung von 30 Centimeter gesondert verlaufen. Ein jeder ist hier mit einem Metallstift versehen, der bei der Untersuchung in einer der an der Batterie befindlichen Klemmschrauben befestigt wird. Das andere Ende der Schnur bildet eine zangenartige Vorrichtung, die auf jedes Kystoskop passt und beim Gebrauche auf die beiden Ringe am Trichter aufgeschoben wird.

In dieser Zange lässt sich das Instrument mit der grössten Leichtigkeit um seine Achse drehen, ohne dass dadurch der Strom unterbrochen wird; an ihrem Griff befindet sich eine schieberartige Vorrichtung, durch deren Verschiebung je nach Wunsch die Lampe erglüht oder der Strom unterbrochen wird.

Als Stromquelle lassen sich mannigfache Batterieen benutzen, die einen nach Quantität und Spannung geeigneten Strom liefern. Nothwendig ist eine Vorrichtung, vermittelst deren wir den Strom

so reguliren können, dass bei genügender Lichtstärke die möglichste Schonung der Lampe erreicht wird.

Am bequemsten scheinen auf den ersten Blick die Accumulatoren zu sein; sie lassen sich sehr klein und zierlich herstellen, ja direkt in der Rocktasche mit sich führen. Diese Transportfähigkeit dürfte sie in der That für Untersuchung ausserhalb der Behausung des Arztes besonders geeignet machen. Sonst aber steht ihrer allgemeinen Anwendung, wenigstens in Deutschland, zur Zeit der Umstand hindernd im Wege, dass sich bisher kein Unternehmer gefunden hat, der in einer coulanten Weise die erneute Ladung der ihrer Kraft beraubten secundären Batterien übernimmt; dem Arzte kann man aber nicht wohl zumuthen, selbst die Ladung zu besorgen.

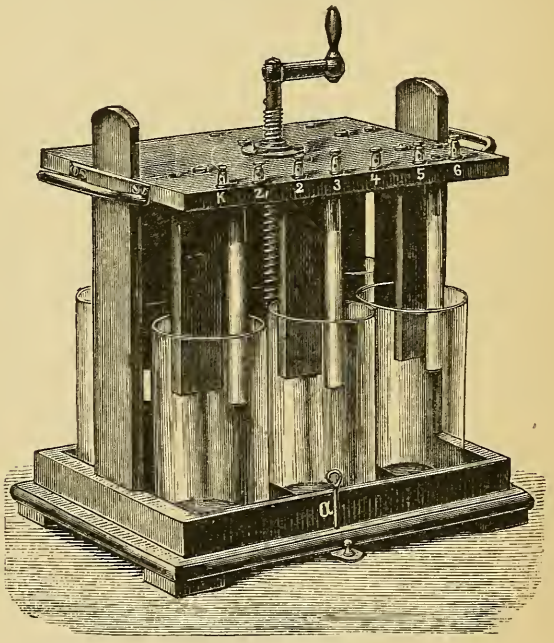

Fig. 17.

So sind wir immer noch gezwungen, sogen. primäre Batterieen anzuwenden, sind aber jetzt in der angenehmen Lage, über eine Batterie zu verfügen, die für den Arzt mit keinerlei Unbequemlichkeiten verbunden ist, die stets bereit keinerlei Wartung bedarf und

über $^1/_4$ Jahr lang ohne Erneuerung der Füllung eine genügende Stärke bewahrt; dieselbe ist zugleich wohlfeil, auch ihre Erhaltung und die jedesmalige Füllung verursachen nur geringe Kosten.

Fig. 17 zeigt eine kleine Batterie, die der Instrumentenmacher Hartwig auf meine Anordnung hin angefertigt hat. Statt der 6 Elemente, die die Abbildung zeigt, ist es aber vortheilhafter, eine von 8 Elementen zu benutzen; es werden demgemäss in Zukunft nur solche mit dieser grösseren Anzahl von Zellen angefertigt. Ein jedes Element besteht aus einer schmalen Kohlenplatte und aus einem runden Zinkstabe. Beide tauchen während des Gebrauches in ein cylindrisches Glas und sind so weit von einander entfernt, als die Lichtung des letzteren gestattet. Die Kohlenplatten und Zinkstäbe aller Elemente sind an der unteren Fläche einer horizontalen Holzplatte befestigt, die mit Hilfe einer in der Mitte der ganzen Construction befindlichen Schraubenstange durch Drehen des Griffes ganz allmählich hinauf und herunter gelassen werden kann. Die auf der oberen Fläche der horizontalen Holzplatte befindlichen Klemmschrauben dienen zur Befestigung der beiden freien Enden der stromleitenden Schnur und sind mit den an der unteren Seite befestigten Elementen so verbunden, dass man ganz nach Wunsch ein, zwei, drei oder mehrere Elemente einschalten kann. Zu diesem Zwecke wird das eine freie Ende der Schnur in der am weitesten links stehenden, mit K bezeichneten Klemmschraube befestigt und das zweite je nach Wunsch in die mit Z 1, 2, 3 etc. bezeichnete Klemme gesteckt, welche Bezeichnung dann die Zahl der in Anwendung gezogenen Elemente angiebt.

Auf diese Weise erhält man durch Einschaltung von mehr oder weniger Elementen leicht einen Strom von gewünschter Spannung; eine noch feinere Abstufung durch Einschaltung eines Rheostaten hat sich als überflüssig erwiesen. Die Stromquantität wird durch langsames Drehen der Kurbel in der vollkommensten Weise regulirt.

Durch Herausziehen einer Arretirung, die in das unten verstärkte Ende der Kurbel eingreift, lässt sich letztere nebst der die Elemente tragenden Platte abheben. Es ist das für den Transport und beim Aus- und Eingiessen der Füllung von Wichtigkeit. Hat

man die Elemente und die Kurbel wieder an ihre Stelle gebracht, so ist darauf zu achten, dass der Riegel auch richtig in den am unteren Ende der Schraubenstange befindlichen Einschnitt vorgeschoben wird. Er wird in dieser Lage durch Einstecken des in der Fig. 17 dargestellten Stiftes a festgehalten. Man kann dann die ganze Batterie an dem das äussere Ende der Kurbel darstellenden Griffe tragen.

Die Vorzüge dieser Batterie bestehen neben ihrer Billigkeit und Einfachheit darin, dass die Theile derselben, die überhaupt dem Verbrauche unterworfen sind, vom Arzte leicht, ohne Zuthun eines Mechanikers ersetzt werden können. Es handelt sich um die Gläser und um die Zinkstäbe; für erstere lassen sich, wenn sie zerbrochen werden, wohl überall leicht gleiche besorgen; ist ein Zinkstab schliesslich durch die Säure ganz zerfressen, so wird er abgeschraubt und ein neuer an seine Stelle gesetzt. Irgend welche Reparaturen sind sonst bei verständiger Behandlung nicht nöthig.

Diese Batterie kann auch für andere medicinische Beleuchtungszwecke verschiedener Art benutzt werden, sie ist z. B. genügend stark, um die als Stirnlampe etc. dienenden grösseren Edison-Lampen genügend leuchten zu lassen. Dagegen ist sie für galvanokaustische Zwecke selbstverständlich nicht brauchbar, wie umgekehrt die galvanokaustischen Batterien nicht zur Bedienung von Glühlampen geeignet sind. Alle die kleinen Vorrichtungen, um galvanokaustische Batterieen für diesen Zweck herzurichten, lassen im Stich und kosten schliesslich durch häufiges vorzeitiges Durchbrennen der Lampen mehr, als die so billige, eben beschriebene Construction. Auch vor denjenigen complicirten Batterieen, die vermöge mannigfacher Umschaltungen allen möglichen ärztlichen Zwecken gleichzeitig dienen sollen, möchte ich warnen. Sie kosten zunächst alle viel Geld, sind meist sehr voluminös und kaum transportfähig. Sind sie neu, so geht Alles ganz gut, die geringste Oxydirung einzelner Metalltheile aber bringt den complicirten Mechanismus in Unordnung; sie sollen Alles leisten und leisten meist Nichts ordentlich.

Zur Füllung der Batterie bedienen wir uns einer Mischung

von Chromsäure mit 10 procentiger Schwefelsäurelösung. Ich wende krystallisirte Chromsäure an und beziehe dieselbe von der Schering-schen Fabrik in Berlin in Originalflaschen, die je 500 Gramm enthalten und 3 Mark kosten. Man bereitet die Flüssigkeit am besten so, dass man in einem Liter Wasser 500 Gramm Chromsäure und in einem zweiten Liter Wasser 140 ccm concentrirter englischer Schwefelsäure auflöst; beide Lösungen werden dann unter stetem Umrühren zusammengegossen. Diese so erhaltene Flüssigkeitsmenge genügt für die Füllung der Batterie.

Die Gläser werden so weit angefüllt, dass auch bei ganz eingetauchten Elementen bei leichten Bewegungen der Batterie kein Ueberschwappen stattfindet. Vortheilhaft giebt man dann in jedes Glas noch eine Messerspitze Hydrargyrum bisulfuric. und löst dasselbe mit einem Glasstabe auf; man erspart sich dadurch das so lästige Amalgamiren der Zinkstäbe. Nur im Sommer, bei stärkerer Verdunstung der Flüssigkeit ist es nothwendig, von Zeit zu Zeit entsprechend Wasser nachzugiessen und darauf wieder umzurühren. Sonst braucht die Batterie gar keine weitere Wartung und ist stets zum Gebrauche fertig; auch bei starker Benutzung bleibt sie ein Vierteljahr und länger genügend kräftig.

Zu bemerken ist noch, dass die Elemente unmittelbar nach Erneuerung der Füllung bedeutend kräftiger sind, als nach kurzem Gebrauch derselben; man muss sich dieses Umstandes bei Anwendung einer frisch gefüllten Batterie stets erinnern, will man nicht vorzeitig durchgebrannte Lampen beklagen. Während in der ersten Zeit nach der Füllung die Kraft der Elemente schnell abnimmt, sinkt im weiteren Verlaufe die Stromstärke nur ganz allmählich im Laufe von Wochen und Monaten. Dieses Schwächerwerden der Batterie zeigt sich zuerst daran, dass die Lampe bei genügender Einsenkung der Elemente wohl für einen Augenblick hell genug leuchtet, aber schnell an Lichtstärke abnimmt und bald nur schwach glüht. Schraubt man dann die Elemente noch tiefer ein, so wird das Licht für einen Moment wieder heller, um alsbald wieder dunkler zu werden. So kann man nur durch fortwährendes Drehen an der Kurbel ein genügend helles Licht erhalten. Bei noch kräftiger Füllung der Batterie ist das wesentlich anders; dann bleibt das Licht lange Zeit, stunden-

lang, gleichmässig hell, ohne dass man die Elemente tiefer einsenken braucht. Für die Untersuchung ist das schnelle Schwächerwerden des Lichtes selbstverständlich sehr störend; sobald sich diese Erscheinung zeigt, muss die Füllung erneuert werden.

Zum Transport ist die gefüllte Batterie nicht geeignet. Ist eine Untersuchung in der Behausung des Kranken nothwendig, so wird die Batterie entleert und die Lösung in einer Flasche mitgenommen; die Füllung der Gläser lässt sich dann in wenigen Minuten ausführen.

Hinsichtlich der Behandlung der Instrumente vor und während der Untersuchung dreht sich das Interesse in erster Linie um die Lampe, so dass eine ausführliche Besprechung der hier in Frage kommenden Verhältnisse nothwendig erscheint.

Die von uns benutzten sogenannten Mignon-Lämpchen sind eben so gebaut wie die grossen Edison-Lampen, von denen jetzt zur Beleuchtung der verschiedensten Lokalitäten der umfangreichste Gebrauch gemacht wird; sie unterscheiden sich von diesen nur durch die kleineren Mafse aller sie zusammensetzenden Bestandtheile.

Ihre äussere Hülle bildet eine Glaskapsel, die möglichst luftleer gepumpt ist. In dieser befindet sich als eigentliche Lichtquelle ein dünner, hufeisenförmig geformter Kohlenfaden, dessen beide Enden mittelst einer geeigneten, bei verschiedenen Firmen verschiedenen Kittmasse in kleinen Hülsen befestigt sind, die die inneren Enden zweier Platindrähte bilden, welche die Glaskapsel an ihrem unteren Pole verlassen und hier zum Zwecke eines sicheren Luftabschlusses mit einer stärkeren Glasschicht umgeben sind.

Die von uns benutzten Lampen werden für unseren Zweck besonders angefertigt; um eine zu starke Erhitzung zu vermeiden, sind sie mit einem längeren und dünneren Kohlenbügel versehen, als die im Handel käuflichen. In die silbernen Kapseln, die auf den Schnabelstumpf des Instrumentes aufgeschraubt werden, werden sie so eingekittet, dass der eine Platindraht mit der äusseren Metallmasse leitend verbunden ist, während der andere in der Mitte der unteren Oeffnung als kurze Spirale hervorragt. Zum Gebrauche wird die Kapsel auf die im Schnabelstumpf des Kystoskopes befindliche Schraubenmutter aufgeschraubt und dort so lange belassen,

bis die Lampe durchgebrannt ist. Die Erneuerung wird dadurch bewerkstelligt, dass das unbrauchbare Lämpchen mit der umhüllenden Kapsel abgenommen und eine neue Kapsel aufgeschraubt wird. Es lässt sich keine einfachere und für den Arzt bequemere Anordnung denken. Bisweilen kommt es vor, dass die aufgeschraubte neue Lampe bei Schliessung des Stromes nicht glüht; es hat das, sofern die Lampe nicht überhaupt unbrauchbar ist, seinen Grund darin, dass die die Kittmasse überragende Drahtspirale das am Boden des Schnabelstumpfes befindliche Platinblättchen nicht richtig berührt, welches das Ende des isolirten, den zweiten Pol darstellenden Drahtes bildet. Man muss dann die Kapsel nochmals abnehmen, die Spirale etwas ausziehen und erstere wieder aufschrauben.

Wir haben nun noch zu erörtern, wie die doppelte Aufgabe, ein genügendes Licht zu erzielen und die Lampe doch möglichst lange zu erhalten, in befriedigender Weise gelöst werden kann.

Dass ein helles Licht nothwendig ist, liegt auf der Hand. Aber auch eine möglichst lange Conservirung der Lampe ist wünschenswerth und nicht nur vom pekuniären Gesichtspunkte aus, der ja auch völlig berechtigt ist. Denn ebenso wie vor Beginn der Untersuchung, kann die Lampe bei Anwendung eines ungeeigneten Stromes auch während der Untersuchung selbst plötzlich erlöschen und dadurch das ganze Resultat zum Verdruss des Arztes und zum Schaden des Kranken vereitelt werden.

Um eine genügende Lichtstärke mit einer möglichst langen Glühdauer zu vereinigen, ist für eine jede Lampe ein Strom von ganz bestimmter Quantität und Spannung nothwendig. Da es der Natur der Fabrikation nach unmöglich ist, dass eine Lampe der anderen ganz gleich sei, wäre es das richtigste, für eine jede genau die für sie geeignete Quantität und Spannung des anzuwendenden Stromes zu bestimmen und sie dann stets durch einen solchen Strom in Funktion zu setzen; man würde auf diese Weise bei genügender Lichtstärke die relativ längste Glühzeit erzielen. Derartige complicirte Maßnahmen sind aber für unseren Zweck ungeeignet, wir müssen unser Ziel in einfacherer Weise er-

reichen suchen; mit Hilfe einer geeigneten Batterie, z. B. der oben beschriebenen, ist das in durchaus befriedigender Weise möglich. Wir bedürfen dazu keiner weiteren Hilfsmittel, keines Galvanometers, keines Rheostaten etc. Vor Allem müssen wir uns vergegenwärtigen, dass die Lampen durch nichts mehr leiden, als durch einen zu stark gespannten Strom; wir müssen also bestrebt sein, ein genügendes Licht bei geringer Spannung des Stromes, also in unserem Falle durch Einschaltung möglichst weniger Elemente zu erreichen; wir sind dann sicher, die relativ längste Funktionsfähigkeit der Lampe zu erzielen.

In der Praxis gestaltet sich nun die Sache in folgender Weise: Wir haben eine neue, uns unbekannte Lampe auf das Instrument aufgeschraubt und wollen dieselbe in genügender Intensivität anglühen lassen; zu diesem Zwecke wird die Zange der stromleitenden Schnur auf das Instrument aufgesetzt und der Riegel vorgeschoben. Von den 2 Stiften, die an den freien Enden der isolirten Drähte befestigt sind, wird der eine in die am weitesten links stehende Klemmschraube K, der zweite in die daneben stehende mit Z 1 bezeichnete eingesteckt. Es ist jetzt 1 Element eingeschaltet; auch bei voller Einsenkung der Batterie keine Spur einer Glühwirkung. Man schraubt nun die Elemente wieder in die Höhe, steckt den Stift des zweiten isolirten Drahtes in Klemmschraube 2 und lässt die Elemente wieder herunter. Wieder kein Erfolg! Dasselbe Resultat bei Klemme 3 und 4. Nachdem der zweite Stift in Klemmschraube 5 befestigt ist, sehen wir endlich, wie bei ziemlich tiefem Eintauchen der Batterie der Kohlenbügel zu erglühen beginnt. Wieder werden die Elemente herausgenommen und ein neues, also nun das 6., eingeschaltet. Jetzt erglüht der Bügel schon unmittelbar nach dem Eintauchen des Elements und erstrahlt bei tieferem Einsenken in immer hellerem Lichte. Noch aber sehen wir den Kohlenfaden deutlich als leuchtenden Bügel; die durch ihn erzeugte Lichtmenge ist, mag er selbst noch so hell erscheinen, eine ungenügende.

Nochmals werden die Elemente herausgeschraubt und ein neues, jetzt das 7 eingeschaltet. Drehen wir nun die Kurbel langsam nach abwärts, so erstrahlt schon unmittelbar nach der Berührung der

Elemente mit der Flüssigkeit der Kohlenbügel im hellsten Glanze und zwar ungemein viel stärker als bei Einschaltung von 6 Elementen, nachdem dieselben völlig eingetaucht waren. Jede Erschütterung der Batterie ruft jetzt dadurch, dass die fluctuirende Flüssigkeit bald eine grössere, bald eine geringere Fläche der Kohlen- und Zinkstäbe berührt, ein lebhaftes Flackern des Lichtes hervor. In weit schnellerem Mafse, als das bisher der Fall war, verstärkt nun eine langsame Umdrehung der Spindel nach abwärts die Lichtintensität; wir sehen den Draht in immer hellerem Lichte erstrahlen, er scheint breiter und breiter zu werden. Noch eine Umdrehung: die Contouren des glühenden Drahtes sind geschwunden, der ganze Ausschnitt der Kapsel macht den Eindruck einer gleichmässigen, ein helles Licht ausstrahlenden Scheibe. Wird nun nicht inne gehalten, sondern weiter nach abwärts gedreht, so nimmt das Licht einen immer stärkeren, fast unheimlichen Glanz an; wie blitzartig scheint es aus der, gleich weiss glühendem Metall leuchtenden Oeffnung der Kapsel zu strahlen. Noch eine halbe Drehung und alles ist dunkel: der Kohlenbügel ist durchgeglüht, die Lampe unbrauchbar geworden.

Ich habe diesen Vorgang, wie er sich bei allmählicher Verstärkung der Intensität und Quantität des Stromes abspielt, möglichst anschaulich zu schildern gesucht, um Anderen unliebsame Erfahrungen zu ersparen. Bei der eigentlichen Untersuchung gestaltet sich die Sache allerdings einfacher; hier wird man nicht jedes Mal der Reihe nach alle Elemente durchprobiren. Hat man eine Lampe einmal erprobt, so weiss man ja, wie viel Elemente sie bedarf und braucht dann nur vorsichtig beim Einsenken derselben in die Flüssigkeit zu sein. Nur bei Benutzung einer frischen Füllung vergesse man nie, dass dann die Batterie für kurze Zeit viel kräftiger ist und nehme der Vorsicht halber lieber zunächst 1 oder 2 Elemente weniger. Auch bei Benutzung einer neuen Lampe wird der Kundige annähernd wissen, wie viel Elemente er ohne Gefahr riskiren kann; der Neuling aber mag dann lieber in der oben geschilderten Weise verfahren!

Woran kann man nun erkennen, dass die Lampe für den Zweck der Untersuchung genügend hell leuchtet? Das sicherste wäre wohl,

sie in einem der Blasenhöhle nachgebildeten Modell, in das sonst keine Lichtstrahlen fallen können, zur Probe glühen zu lassen. Das ist aber nicht nöthig, da es sonst durchaus brauchbare Merkmale giebt: So lange man den Kohlenfaden noch als glühenden Bügel, wenn auch verbreitert erblickt, ist das Licht noch nicht genügend stark; das ist erst der Fall, wenn die Contouren des Kohlenbügels verschwunden sind und die ganze Fläche des Kapselausschnittes als weisses Licht ausstrahlende Fläche erscheint. Jetzt ist der Moment gekommen, wo die Lampe ein genügend helles Licht liefert, jetzt sind wir aber auch nicht mehr weit von dem Punkte entfernt, wo sie durchbrennt. Hier heisst es, weise Mafs halten; hier wird man in den einzelnen Fällen entscheiden müssen, ob man noch ein stärkeres Licht braucht. Meistens wird es ausreichen, unter besonderen Verhältnissen mag man es noch etwas verstärken, so bei Trübung der die Blase erfüllenden Flüssigkeit, bei Blutbeimischung etc.; in solchen schwierigen Fällen mag noch eine halbe, ja eine ganze Umdrehung der Kurbel gestattet sein.

Sehr bedenklich ist stets ein plötzliches, blitzartiges Aufzucken des Lichtes. Dann ist meist die Lampe verloren! Das ist doppelt ärgerlich, wenn es bei schon eingeführtem Instrument im Anfange der Untersuchung passirt; es ist dann oft nicht nur die Lampe verbrannt, sondern die ganze Untersuchung missglückt.

Wichtig ist, dass die Batterie feststeht und nicht etwa durch Wackeln ein Schwanken der Flüssigkeit entsteht. Hat man bei ruhiger Oberfläche des Flüssigkeitsspiegels die Elemente so tief eingesenkt, dass die Lampe in hellstem Lichte erstrahlt und wird dann aus irgend einer Ursache die Batterie erschüttert, so geschieht es leicht, dass die fluctuirende Flüssigkeit bei momentaner Berührung einer grösseren Fläche der Elemente den Strom so verstärkt, dass der Kohlenbügel durchglüht.

Uebrigens ist es bei der jetzigen Qualität der Lampen wohl möglich, dieselbe bei genügender Lichtstärke recht lange zu erhalten. So benutze ich seit nunmehr über $^1/_2$ Jahr bei allen von mir vorgenommenen sehr zahlreichen Untersuchungen dieselbe Lampe, was

gewiss für die Dauerhaftigkeit der letzteren spricht. Sonst ist über die Behandlung der Lämpchen noch zu bemerken, dass man sie nicht hinfallen lassen darf, da bei der starken, durch das Auffallen verursachten Erschütterung, der Kohlenbügel leicht durchbricht. Vor dem Aufschrauben der die Lampe enthaltenden Kapsel auf das Instrument thut man gut, das oberste Ende der Schraube ringsherum mit einer dünnen Schicht einer festeren Fettmasse zu versehen. Man erreicht das in einfachster Weise, indem man eine Stricknadel oder einen entsprechenden Draht erwärmt, deren Spitze in Wachs taucht und von dieser Masse etwas an den oberen Theil der Schraube fliessen lässt.

Mag die Wärmeentwickelung des Kohlenbügels im Vergleich zu der des glühenden Platindrahtes auch eine geringe sein, so ist sie doch immerhin bedeutend genug, um ein längeres Glühen an der Luft zu verbieten. Das die Lampe tragende Ende des Instrumentes wird sonst in kurzer Zeit so heiss, dass der Spiegel des Prismas leidet und damit das Instrument zeitweilig unbrauchbar wird. Ebenso ist klar, dass eine Lampe, die an der Luft durch längeres Glühen stark erwärmt ist, springen muss, wenn man sie plötzlich in kaltes Wasser taucht.

Trotz alledem ist eine Schädigung des Kranken durch Platzen des Gläschens nicht zu befürchten, da bei der Untersuchung die Verhältnisse ganz andere sind und hier die Lampe von vornherein im Wasser glüht, wodurch jede stärkere Wärmeentwickelung verhindert wird. Selbst bei der grössten Fahrlässigkeit und Unerfahrenheit des Untersuchenden ist hier ein Unfall ausgeschlossen! Wollte man etwa ein Instrument, dessen Lampe durch längeres Glühen an der Luft heiss geworden ist, in die Harnröhre einführen, so würden die Schmerzensäusserungen des Kranken den Missgriff bald aufklären.

Die sonstige Behandlung der kystoskopischen Instrumente ist die denkbar einfachste; zu warnen ist nur vor allen Versuchen, dieselben auseinander zu nehmen, den optischen Apparat herauszuziehen u. s. w. Alle diese Versuche sind von Nachtheil und können durch Beschädigung der Isolirung, durch Eindringen von Staub etc. die Funktion der Instrumente schädigen. Enthält man sich aber aller

überflüssiger Manipulationen, so besitzt unser Kystoskop in seiner jetzigen Construktion einen hohen Grad von Zuverlässigkeit und Haltbarkeit, jedenfalls mehr als so manches vielgebrauchte chirurgische Instrument. Die einzige Mafsnahme, die mit den Instrumenten von Zeit zu Zeit mit Vortheil vorgenommen werden kann, besteht darin, dass man an die Stellen, wo das Glas des Prismas mit dem Metallausschnitt durch Kitt verbunden und verdichtet ist, etwas mit Mennige vermischten Firniss streicht; diese Mischung muss ungefähr Honigconsistenz haben. Es mag das besonders in den ersten Monaten nach der Anfertigung nützlich sein, um eine möglichst zuverlässige Dichtung zu erzielen. Sonst möchte ich noch dringend rathen, bei etwa nöthigen Reparaturen die Instrumente nicht dem ersten besten Instrumentenmacher zu übergeben, sondern die Reparatur von dem Verfertiger selbst vornehmen zu lassen.

Nach einer jeden Untersuchung werden die benutzten Instrumente behufs genügender Desinfection mit einem weichen Läppchen, das in 4 % Carbolsäurelösung getaucht ist, gründlich abgewischt, wobei besonders zu beachten ist, dass auch die Furchen ordentlich desinficirt werden. Man kann sich zu diesem Zweck auch einer weichen in dieselbe Flüssigkeit getauchten Bürste bedienen. Dann wird das Instrument mit einem reinen Lappen getrocknet und endlich mit einem neuen Lederstückchen geputzt und zur nächsten Untersuchung fortgelegt. Besondere Aufmerksamkeit ist darauf zu richten, dass das Prisma nicht durch scharfe Körper, etwa durch Putzpulver, rissig wird.

VIII.

Die Technik der kystoskopischen Untersuchung.

Schwierigkeit der Kystoskopie. — Die drei Grundbedingungen einer erfolgreichen Kystoskopie. — Vorbereitung des Kranken. Antiseptische Cautelen. Glycerin zum Einfetten der Instrumente. Die Flüssigkeitsinjectionen in die Blase und die Ausspülungen sind mit einer Spritze vorzunehmen. Lagerung des Kranken. — Vorbereitung und Einführen der Instrumente. — Schulgemässe Besichtigung der Blasenhöhle mit dem I. Kystoskop. Allgemeine Regeln. Begründung und Darstellung der fünf zur allseitigen Besichtigung der Blase ausreichenden Bewegungen. — Untersuchung mit dem II. und III. Kystoskop. — Die der Ausübung der Kystoskopie bei Prostata-Hypertrophie erwachsenden Schwierigkeiten. Verlängerte Harnröhre. Veränderte Gleichgewichtslage des Instrumentes. — Stricturen der Harnröhre. — Gesteigerte Empfindlichkeit des Kranken. Cocaïnisirung. — Abnorme Kleinheit der Blase; verschiedene Kategorieen derselben. — Verunreinigung der die Blase erfüllenden Flüssigkeit durch Blut und Eiter.

Ich bin oft gefragt worden, ob die Ausübung der von mir angegebenen kystoskopischen Untersuchungs-Methode schwierig sei oder nicht. Diese Frage lässt sich nicht einfach mit Ja oder Nein beantworten und bedarf einer eingehenden Erörterung.

Das Einführen des Kystoskopes in die Blase wird einem Arzte, der mit dem Katheterismus vertraut ist, kaum Schwierigkeit bereiten; gerade der von uns gewählte stumpfwinkelige Ansatz des kurzen Schnabels macht selbst unter schwierigen Verhältnissen die Einführung des Instrumentes zu einer verhältnissmässig leichten. Der Anfänger hat somit nach dieser Richtung keine besondere Fer-

tigkeit zu erlernen, wie das bei anderen endoskopischen Untersuchungsmethoden, z. B. der Laryngoskopie nothwendig ist.

Das Sehen selbst braucht nicht, wie bei der Ophthalmoskopie, besonders gelernt zu werden; ohne weitere Vorbereitung ist ein Jeder im Stande, die im Gesichtsfeld erscheinenden Objekte zu erblicken. Damit soll freilich nicht gesagt werden, dass nicht auch in dieser Hinsicht durch Uebung ein Fortschritt erzielt wird. Die Verhältnisse liegen hier ungefähr wie bei der Mikroskopie; auch durch das Mikroskop sieht der Neuling die eingestellten Bilder, und doch welch ein Unterschied im Sehen zwischen ihm und dem erfahrenen Forscher!

Dieser Umstand, dass weder die Einführung des Instrumentes, noch das Sehen durch dasselbe Schwierigkeit verursacht, hat vielfach zu der Annahme geführt, dass die Ausübung der Kystoskopie überhaupt leicht sei und nicht besonders gelernt werden brauche, dass der Besitz des Instrumentes genüge, um in geeigneten Fällen sofort eine nützliche Anwendung von demselben machen zu können. Diese Ansicht ist falsch; die Ausübung der Kystoskopie bietet nicht geringe Schwierigkeiten dar; dieselben sind nur anderer Art, als diejenigen, denen wir bei den anderen endoskopischen Methoden zu begegnen gewohnt sind. Wie die Laryngoskopie, die Ophthalmoskopie muss auch die Kystoskopie durch ernstes Studium erlernt werden, nur durch grosse Uebung und reiche Erfahrung wird man sie ganz beherrschen lernen!

Welches sind nun die unserer Untersuchungs-Methode eigenthümlichen Schwierigkeiten?

Die erste derselben wird durch die Gleichförmigkeit der Blaseninnenfläche bedingt, die fast überall dieselben Bilder darbietet. Von den Ureteren-Wülsten abgesehen entbehrt ihre Oberfläche so völlig charakteristischer Gebilde, wie sie bei anderen Organen, dem Kehlkopf z. B., die Orientirung so sehr erleichtern, dass der Untersucher auf Grund des endoskopischen Bildes niemals wissen kann, ob er die betreffende Partie schon erblickt hat oder nicht.

Der Unerfahrene wird so bei der Untersuchung planlos mit dem Instrument in der Blase umherfahren, er wird wiederholt dieselbe Stelle besichtigen, während ihm andere entgehen. Bei räumlich beschränkten pathologischen Veränderungen wird es ganz vom Zufall abhängen, ob sie der ungeübte Untersucher erblickt oder nicht; trotz langdauernder, angreifender Untersuchung kann er gerade die Partie übersehen, die der Sitz des Leidens ist.

Da uns die Blasenwand keinen Anhalt für die Orientirung bietet, müssen wir denselben in den Eigenschaften des Instrumentes suchen. Bei richtiger Verwerthung der das Gesichtsfeld erweiternden optischen Eigenschaften des Kystoskopes lässt sich, wie bald weiter erörtert werden wird, die Untersuchung so ausführen, dass sie uns ohne alle Berücksichtigung der endoskopischen Bilder durch wenige schulgemässe Bewegungen die ganze Blasen-Innenfläche mit mathematischer Sicherheit zur Anschauung bringt.

Bietet der optische Apparat so auf der einen Seite die grössten Vortheile dar, so kann er andererseits durch die oben beschriebenen Verschiebungen und Verzerrungen der Bilder für den Ungeübten, der mit diesen Eigenschaften nicht völlig vertraut ist, leicht die Quelle verhängnissvoller Täuschungen werden. Eine kleine Hervorragung an der inneren Harnröhrenmündung wird ihm als grosser Tumor erscheinen und ihn vielleicht zu einer gefährlichen Operation verleiten.

Nur bei genügender Erfahrung ist es weiterhin möglich, die kystoskopischen Bilder richtig zu deuten; auch nach dieser Richtung hin ist der Anfänger den grössten Irrthümern ausgesetzt. Diese Schwierigkeit ist der Kystoskopie allerdings nicht eigenthümlich, sie theilt dieselbe mit den anderen endoskopischen Methoden; immerhin liegen aber die Verhältnisse bei unserer Untersuchung insofern ungünstiger, als sie eine junge noch nicht abgeschlossene Disciplin darstellt, in deren Ausübung ein Jeder z. Z. noch ausschliesslich auf seine eigenen Erfahrungen angewiesen ist. Wir werden in der zweiten und dritten Abtheilung dieser Arbeit wiederholt Gelegenheit haben, ausführlich über diesen Punkt zu sprechen.

Eine dritte unserer Untersuchungs-Methode eigenthümliche Schwierigkeit besteht endlich darin, dass in der Mehrzahl der Fälle, in denen ihre Vornahme erwünscht ist, die Blasenwand und ihr Inhalt so verändert sind, dass die Kystoskopie erschwert ist, ja unmöglich werden kann. So günstige Verhältnisse die gesunde Blase für die endoskopische Untersuchung darbietet, so schwierig ist es oft, eine kranke Blase zu besichtigen. Die Verhältnisse liegen bei unserer Untersuchungs-Methode ganz anders, als bei den übrigen endoskopischen Methoden. Auch in Fällen schweren Kehlkopfleidens ist die Besichtigung mit dem Spiegel meist leicht auszuführen; ebenso ist es bei den Krankheiten der Nase, des Ohres etc.

Wie anders bei der Harnblase! Ist diese der Sitz eines schweren Leidens, so wird der normaler Weise klare Urin trübe, mit Blut und Eiter vermischt, die Schleimhaut neigt leicht zu Blutungen, die Blase zeigt eine grosse Intoleranz gegen ihren Inhalt, kurz, die Verhältnisse gestalten sich dann oft so ungünstig, dass auf den ersten Blick eine erfolgreiche Kystoskopie ausgeschlossen erscheint. Hat man doch geradezu von vielen Seiten meiner Untersuchungs-Methode a priori jede Bedeutung für die Erforschung pathologischer Prozesse mit der Motivirung abgesprochen, dass es doch unmöglich sei, in der mit Blut und Eiter erfüllten Blase genügend klare Bilder zu erhalten.

Alle derartigen Kranke müssen wir erst einer besonderen Vorbereitung unterwerfen, ehe man die Besichtigung vornehmen kann; durch geeignete Maſsnahmen gelingt es uns meistens, ein befriedigendes Resultat zu erzielen. So weit das durch eine Beschreibung möglich ist, werde ich in Folgendem die einzelnen Kunstgriffe angeben und das Verhalten erörtern, durch welche wir im Stande sind, oft scheinbar unüberwindliche Schwierigkeiten zu beseitigen. Wie aber überall, so wird auch hier nur eigene praktische Uebung und Erfahrung die nöthige Sicherheit geben.

Nur ganz allmählich habe ich selbst der Anwendung meiner Methode immer weitere Grenzen gesteckt und die einzelnen Hindernisse überwinden gelernt. Während ich in früheren Jahren viele Kranke als ungeeignet für unsere Untersuchung betrachtete, wende ich dieselbe jetzt auch in den schwierigsten

Fällen und fast regelmässig mit Erfolg an. Der Meister unserer Untersuchungsmethode wird sich darin bethätigen, dass er nur wenige Kranke zurückweist, dass er sein Ziel auch da erreicht, wo die Ungunst der Verhältnisse, wo Blutung, Eiterung, Reizbarkeit der Blase eine erfolgreiche kystoskopische Untersuchung auszuschliessen scheinen. Im zweiten Theile dieser Arbeit werden wiederholt Beispiele dafür aufgeführt werden, was man bei voller Beherrschung der Technik zu erreichen im Stande ist.

Gerade jetzt erscheint mir der richtige Zeitpunkt, die der Kystoskopie eigenthümlichen Schwierigkeiten ausführlich zu erörtern. Jetzt, wo meine Instrumente in den Händen so vieler Aerzte sind, von denen die Wenigsten Zeit und Muſse haben, die neue Untersuchungsmethode zu ihrem speciellen Studium zu machen, von denen die Meisten auch gar nicht über das Material verfügen, um häufiger schwerere Fälle von Blasenleiden zu untersuchen, lässt sich unschwer voraussagen, wie sich die Sache entwickeln wird: Zuerst herrscht volle Begeisterung, wie schön präsentirt sich die normale Blase mit ihren zierlichen Gefässen, nichts ist ja einfacher als die kystoskopische Untersuchung! Diese Begeisterung wird wohl noch gesteigert, wenn es einmal gelingt, einen Stein zur Anschauung zu bringen.

Wieder nach einiger Zeit wird ein Kranker mit mässigen Blasenbeschwerden untersucht; das Kystoskop giebt die schönsten Bilder, überall normale Schleimhaut, hier und da eine leichte Röthung, also im Ganzen ein negativer Befund; bald darauf findet ein bekannter College bei demselben Patienten mit einfacher Sondenuntersuchung einen Stein. — Wieder kommt ein Kranker mit dunklen Blasenbeschwerden; der Urin trübe. leicht mit Blut gemischt. Das Kystoskop wird eingeführt, wie man es aber auch wendet, überall ein diffus rothes Gesichtsfeld, das keine Spur eines Details erkennen lässt. Der Kranke stirbt nach einiger Zeit, die Section ergiebt Blasentumor.

Was wird der Schluss sein, den viele aus diesen durchaus nicht der Phantasie entnommenen Erfahrungen ziehen? Wie ich sicher glaube, bei den Meisten das Folgende: dass man mit dem Kystoskop in einzelnen günstigen Fällen und namentlich in der gesunden Blase

recht schöne Bilder erziele, dass es aber in vielen Fällen unzuverlässig sei und oft gerade da versage, wo man seiner am dringendsten bedürfe. Gerade weil ich das voraussehe, halte ich es für meine Pflicht, schon jetzt gegen eine solche falsche Auffassung zu protestiren. Der Umstand, dass man die gesunde Blase in grösster Klarheit erblickt und dass man auch pathologische Verhältnisse unter günstigen Verhältnissen leicht erkennt, darf nicht zu der Annahme verführen, dass man die Kystoskopie nicht zu lernen brauche, dass für ihre Ausübung der Besitz des Instrumentes genüge. Dem ist durchaus nicht so! Gewiss wird auch der Ungeübte mit unserem Instrument hin und wieder eine richtige Diagnose stellen; in der Mehrzahl der Fälle aber wird er sein Ziel verfehlen und den Kranken nur unnütz quälen. Man darf nicht vergessen, dass durch eine ungeschickte kystoskopische Untersuchung dem Kranken in mehrfacher Hinsicht geschadet werden kann. Es liegen hier die Verhältnisse ganz anders, als z. B. bei der Laryngoskopie und bei der Ophthalmoskopie. Wenn zehn unerfahrene Aerzte einen Kehlkopf-Polypen übersehen haben, so hindert nichts den elften, den geübten Laryngologen, denselben zu finden. Anders bei der Kystoskopie; eine einzige erfolglose Untersuchung vermag hier z. B. in Fällen von Tumoren die Verhältnisse so zu ändern, dass überhaupt für die Zukunft eine erfolgreiche Kystoskopie ausgeschlossen ist, von der sonstigen Schädigung des Kranken gar nicht zu reden.

Vor Besprechung der eigentlichen Untersuchungstechnik haben wir die Bedingungen festzustellen, deren Erfüllung für eine erfolgreiche endoskopische Untersuchung der Blase nothwendig ist: Es muss zunächst das Instrument so in die Blase eingeführt werden können, dass Prisma und Lampe dort in reinem Zustande anlangen; zu einer allseitigen Besichtigung der Blasenwandung muss dieselbe so weit ausgedehnt sein, dass sie völlig entfaltet ist, dass man das Instrument in ihrer Höhle mit genügender Freiheit bewegen kann; eine befriedigende Klarheit der Bilder endlich

lässt sich nur bei Durchsichtigkeit des das Prisma umgebenden Mediums erzielen.

Die erste Anforderung begegnet bei normaler Harnröhre keiner Schwierigkeit; die Schleimhaut derselben ist völlig frei von Unreinigkeit, ihre Lumen an jeder Stelle des Canales so weit, dass sich unsere Instrumente leicht ohne Verletzung einführen lassen, es bedarf dazu keiner besonderen Vorbereitung.

Wie steht es mit der zweiten Bedingung; wie gross muss die Blasenhöhle sein, um unsere Untersuchungs-Methode mit Erfolg ausführen zu können?

Auf jeden Fall muss die Blase so stark angefüllt sein, dass ihre Wand völlig entfaltet ist; nur dann können wir eine jede Stelle besichtigen, nirgends dürfen unentfaltete Partien der Wandung mehr oder weniger unzugängliche Taschen bilden. Bei normaler Contractilität schliesst sich die Blase ihrem Inhalt so völlig an, dass auch bei geringem Inhalt keine Taschen oder Ausbuchtungen entstehen, die Blase stellt dann, von eigentlichen Divertikeln abgesehen, stets eine gleichmässige Höhle dar.

Wie diese Verhältnisse bei völliger Lähmung der Blase liegen, weiss ich nicht, da ich bisher nie Ursache hatte, eine solche Blase endoskopisch zu untersuchen, aber bei den mir bisher zur Ansicht gekommenen, jedenfalls auch stark veränderten Blasen alter Prostatiker, konnte ich niemals eine Andeutung einer ungleichmässigen Umschliessung ihres Inhaltes beobachten.

Da somit die nothwendige völlige Entfaltung der Blasenwand hinsichtlich der Quantität der zu injicirenden Flüssigkeit keine Indication abgiebt, kommen nur noch zwei andere Momente in Betracht, erstens eine genügend helle Beleuchtung der Blasenwand und zweitens die Möglichkeit, das Instrument hinlänglich frei in der Blase bewegen zu können. Beide Anforderungen stehen in einem gewissen Widerspruch; die Beleuchtung der Blasenwand wird ceteris paribus eine um so hellere sein, je näher dieselbe an der Lichtquelle liegt, d. h. je kleiner das Blasencavum ist, während andererseits die Beweglichkeit des Instrumentes eine um so grössere wird, je geräumiger die Blasenhöhle ist. In der Praxis haben wir nun gefunden, dass eine Anfüllung der Blase mit 150 ccm Flüsssig-

keit beiden Rücksichten gerecht wird und für unsere Untersuchung die günstigsten Verhältnisse schafft; auch die entferntesten Theile ihrer Wandung werden dann von der eingeführten Lichtquelle noch genügend hell erleuchtet, während andererseits ihre Höhle doch so geräumig ist, dass man das Instrument frei bewegen und mit dem Prisma in einer genügend weiten Entfernung vom Objekt Aufstellung nehmen kann, um mit einem Blick eine Fläche von der Grösse eines silbernen Fünfmarkstücks zu übersehen.

Wenn irgend möglich, sollte man die Untersuchung stets bei ein und derselben Anfüllung der Blase vornehmen! Es wird dadurch das Verständniss der gewonnenen Bilder, sowie die lokale Orientirung wesentlich erleichtert. Falls eine solche Ausdehnung der kranken Blase nicht ertragen wird, muss man versuchen, die Untersuchung bei einer geringeren vorzunehmen; oft kommt man noch bei einer Anfüllung mit 100 und weniger ccm zum Ziel, besonders wenn man sich ganz kurzschnabliger Instrumente bedient; immerhin aber gestalten sich dann die Verhältnisse viel schwieriger.

Durchsichtigkeit des die Blase erfüllenden Mediums ist die dritte Grundbedingung für eine erfolgreiche Kystoskopie.

Dieser Anforderung scheint am leichtesten dadurch genügt zu werden, dass man die Blase mit Luft ausdehnt; da dieses Medium absolut klar ist, sollte man meinen, dass die mit Luft erfüllte Blase die schönsten Bilder liefern müsste. Die Erfahrung belehrt uns aber eines andern! Zunächst ist es sehr schwer, die Blase so völlig mit Luft anzufüllen, dass nicht doch am Blasenboden ein störender Flüssigkeitstümpel bestehen bleibt; durch Eintauchen in denselben, durch Berührung der mit Schleim oder Eiter bedeckten Blasenwand wird nur zu leicht das Prisma verunreinigt. Auch wenn das nicht der Fall ist, zeigen sich die Bilder bei Anfüllung der Blase mit Luft wenig befriedigend; die ganze Blaseninnenfläche erscheint wie lackirt, alle Erhabenheiten mit stark glänzenden und den Totaleindruck störenden Licht-Reflexen besetzt.

Die Ursache für dieses auf den ersten Blick fremdartige Bild ist wohl in der Kleinheit der so intensiven Lichtquelle zu suchen.

Ausserhalb der Blase können wir die Verhältnisse nachahmen, wenn wir die Innenseite der Hand möglichst gleichmässig befeuchten und dieselbe mit dem leuchtenden Instrument betrachten. Wir erhalten dann ebenfalls ein durch vielfache Reflexe gestörtes Bild, das auch nicht annähernd dem an Klarheit gleichkommt, welches dieselbe Hand liefert, wenn man sie ganz in Wasser taucht und mit dem gleichfalls im Wasser befindlichen Kystoskop besichtigt.

Auf Grund dieser Thatsachen untersuchen wir die Blase, seltene, später zu erwähnende Fälle abgerechnet, stets in mit Wasser angefülltem Zustande. Noch andere Erwägungen drängen uns dazu. So lehrt uns die Operation der Blasentumoren, dass dieselben nach hoher Eröffnung der Blase an der Luft bis zur Unkenntlichkeit zusammenfallen, sie, die noch bei der letzten Untersuchung mit ihren im Wasser flottirenden Zotten ein so überaus glänzendes Bild gaben; es ist klar, dass dieselben Geschwülste bei endoskopischer Untersuchung der mit Luft gefüllten Blase sich ebenfalls in collabirtem Zustande präsentiren und so ein viel weniger charakteristisches Bild geben würden.

Wir unterscheiden nun alle Fälle von Blasenleiden — mit Rücksicht auf die Schwierigkeit, die sie der Ausübung unserer Untersuchungsmethode bereiten — in drei Kategorien: erstens in solche, in denen die genannten drei Bedingungen von vornherein erfüllt sind, oder in denen dieselben doch unschwer hergestellt werden können, zweitens in solche, in denen die Erfüllung einer oder mehrerer der genannten Anforderungen grössere Schwierigkeiten darbietet, aber schliesslich doch durch geeignete Manipulationen und gewisse Kunstgriffe in genügendem Grade zu erzielen ist, und drittens in solche, in denen es uns auch bei grösster Uebung und Erfahrung nicht gelingt, den genannten Bedingungen zu genügen. Die zu dieser letzteren Kategorie gehörigen Fälle sind für unsere Untersuchung überhaupt ungeeignet, hier sollte die Kystoskopie gar nicht versucht werden.

Wir wenden uns nun zur eigentlichen Untersuchungstechnik und wollen der Einfachheit halber zunächst erörtern, wie sich die Untersuchung in den zur ersten Kategorie gehörenden Fällen gestaltet.

Wenn wir ein sicheres Mittel wüssten, um den Zeitpunkt zu bestimmen, in dem nach einer vorausgegangenen vollständigen Entleerung der Blase sich wieder 150 ccm Urin in ihr angesammelt haben, so wäre es in all den Fällen, in denen derselbe völlig klar ist, wohl das richtigste, diesen Zeitpunkt abzupassen und dann sofort das Kystoskop einzuführen und die Untersuchung vorzunehmen. Die durch den Urin bewirkte gelbliche Färbung der endoskopischen Bilder dürfte dabei kaum störend wirken.

In der That werden wir sehen, dass ein derartiges Vorgehen in gewissen Fällen, namentlich in solchen von Blasentumoren, als das schonendste und den Erfolg am meisten garantirende betrachtet werden kann; wird doch nur auf diese Weise jede schädliche Blutung vor Einführung des Kystoskopes mit Sicherheit vermieden. Immerhin ist die Schwierigkeit, genau anzugeben, wann sich gerade die gewünschte Flüssigkeitsmenge angesammelt hat, eine so grosse und der Wunsch, immer bei gleicher Ausdehnung der Blase zu untersuchen, ein so berechtigter, dass man nur in seltenen, durch eine besondere Indication festzustellenden Fällen in dieser Weise verfahren wird. Für gewöhnlich wird man auch bei klarem Urin denselben mit dem Katheter entleeren und unmittelbar darauf 150 ccm Wasser einspritzen.

Es versteht sich von selbst, dass bei allen diesen und den noch zu beschreibenden Manipulationen die strengsten antiseptischen Cautelen anzuwenden sind. In den Fällen, in denen sich die Kranken selbst Instrumente einzuführen gewohnt sind oder in denen schon ein infectiöser Katarrh besteht, mögen diese antiseptischen Cautelen keine weitere Bedeutung haben. In den anderen Fällen aber sind sie um so wichtiger, und das in besonderem Grade dann, wenn der Urin vor der Untersuchung klar und noch keine Spur von Catarrh vorhanden ist.

Besonders streng ist die Antisepsis in zwei Reihen von Fällen zu üben, nämlich erstens bei Insufficienz der Blase, das heisst

dann, wenn dieselbe ihren Inhalt spontan nicht völlig zu entleeren im Stande ist, und zweitens beim leisesten Verdacht auf eine Blasengeschwulst. Hier kann die Pedanterie gar nicht übertrieben werden und durch Vernachlässigung der Antisepsis der grösste Schaden entstehen. Das τὸ δὲ πρῶτον τὸ μὴ βλάπτειν hat auch hier als erste Regel unsers Handelns zu gelten.

Zur Entleerung des Urins bedienen wir uns eines Nélaton-Katheters, in den Fällen, in denen sich dieser nicht einführen lässt, eines steiferen elastischen; nur in ganz seltenen Fällen ist ein Metall-Katheter anzuwenden. Wenn auch das Einführen des letzteren, von einer geschickten Hand ausgeführt, keinen grösseren Eingriff darstellt als das Einführen eines elastischen Katheters, so liegen doch die Verhältnisse bei den oft nothwendigen zahlreichen Ausspülungen wesentlich anders. Auch bei grösster Vorsicht wird sich hier eine Verletzung der Blasenwand nicht immer vermeiden lassen, die bei Anwendung eines Nélaton-Katheters vollständig ausgeschlossen ist.

Der Katheter wird vor der Untersuchung eine Viertelstunde lang in 4procentige Carbolsäurelösung gelegt und von letzterer unmittelbar vor der Einführung durch Durchgiessen einer 3procentigen Borsäurelösung befreit. Ebenfalls unmittelbar vor der Einführung des Katheters wird die äussere Harnröhrenmündung und die sie umgebende Partie der Eichel mit Watte gereinigt und mit einem in 3procentige Borsäurelösung getauchten Watte-Bausch gewaschen. Schliesslich wird die Harnröhrenmündung und der Katheter mit Glycerin befeuchtet und letzterer in die Blase eingeführt.

Das Glycerin ist, wie schon hier bemerkt werden mag, dasjenige Mittel, dessen wir uns ausschliesslich bedienen, um die Instrumente, die bei den vorbereitenden Akten oder bei der Untersuchung selbst in die Blase eingeführt werden, schlüpfrig zu machen. Oele oder festere Fettmassen dürfen nicht angewandt werden, da durch sie eine Verunreinigung des Prismas und damit eine Trübung der Bilder bewirkt werden würde. Beim Glycerin liegen die Verhältnisse wesentlich anders. In Folge seiner hygroskopischen Eigenschaft verbindet sich die dünne

das Prisma bedeckende Schicht nach erfolgtem Eintritt in die Blase sofort mit dem dieselbe erfüllenden Wasser; dabei werden zugleich kleine Unreinigkeiten weggespült, die beim Durchgang durch die Urethra etwa an dem Prisma haften geblieben sind.

Nur so ist die theoretisch zuerst befremdliche Thatsache zu erklären, dass man das Prisma durch die lange Harnröhre in die Blase einführen kann, ohne dass, wie die Klarheit der endoskopischen Bilder zeigt, seine freiliegende Fläche die geringste Trübung erleidet. Selbst wenn das Prisma sich beim Durchtritt durch die Urethra ausnahmsweise einmal mit Schleim und Blut verunreinigt hat, sieht man nicht selten, wie sich dasselbe nach kurzem Aufenthalt in der Blasenhöhle reinigt und die Bilder nun ganz deutlich werden.

Mittels des eingeführten Katheters wird die Blase völlig entleert, worauf sogleich 150 ccm einer lauwarmen $^1/_2$procentigen Carbolsäurelösung injicirt werden. Diese Lösung wird unmittelbar vor der Untersuchung so hergestellt, dass vorher abgekochtes destillirtes Wasser entsprechend erwärmt und mit einer genügenden Menge einer 4procentigen Carbolsäurelösung vermischt wird.

Diese Injection wird ebenso, wie die bei Trübung des Blaseninhaltes nöthigen Ausspülungen, nicht mit dem jetzt meist angewandten Irrigator, sondern mittels einer geeigneten Spritze vorgenommen. Die von mir ausschliesslich für die kystoskopischen Untersuchungen benutzte Spritze fasst 100 ccm und besteht aus einem gläsernen Tubus mit oberem und unterem Hart-Kautschuk-Ansatz. Der Glas-Cylinder muss ein völlig gleichmässiges Kaliber besitzen; der Stempel lässt sich dann bei vollständiger Schlussfähigkeit mit solcher Leichtigkeit bewegen, dass man während der Injection den leisesten Widerstand der Blase deutlich fühlt. Es ist das, wie wir später noch erörtern werden, namentlich bei der Untersuchung reizbarer Blasen wichtig; hier kann oft nur bei Benutzung einer Spritze der gewünschte Erfolg erzielt werden. Letztere bietet ausserdem noch den Vortheil, dass man leicht die Menge der injicirten Flüssigkeit controliren und zu gleicher Zeit sehen kann, ob dieselbe auch völlig klar ist. Vor der Untersuchung wird die Spritze selbst dadurch desinficirt, dass man sie eine längere Zeit mit einer 4procentigen

Carbolsäurelösung gefüllt liegen lässt, die erst unmittelbar vor dem Gebrauche entleert wird.

Zugleich mit der Injection der schwachen Carbolsäurelösung injicire ich meist absichtlich noch eine Luftblase; man kann dieselbe mittelst einer kleinen Spritze durch einen sterilisirten Baumwollenpfropf filtriren und so etwaiger Keime berauben; aber auch ohne diese Vorsichtsmafsregel habe ich von dieser Luftinjection niemals einen Nachtheil gesehen. Diese Luftblase leistet uns, wie wir später sehen werden, für die Orientirung in der Blase die grössten Dienste.

Nachdem der Katheter wieder herausgenommen, ist unser Patient für die Vornahme der Kystoskopie genügend vorbereitet. Da wir zunächst nur die Untersuchung von Kranken besprechen, deren Urin klar ist, bei denen also eine Verunreinigung der injicirten Flüssigkeit nicht zu befürchten ist, brauchen wir uns nach Herausnahme des Nélaton-Katheters mit dem Einführen des Kystoskops nicht zu beeilen; das ist nur dann nöthig, wenn die Blasenwand blutige oder eitrige Massen absondert; ist in solchen Fällen durch zahlreiche Ausspülungen die Flüssigkeit endlich klar geworden, so muss die Besichtigung möglichst schnell vorgenommen werden, ehe die injicirte Flüssigkeit wieder getrübt wird.

Während der eigentlichen Untersuchung muss die Lage des Kranken eine solche sein, dass der untersuchende Arzt die nothwendigen Bewegungen mit dem Instrumente vornehmen kann, ohne selbst eine unbequeme Stellung einnehmen zu müssen. Zu diesem Zweck wird der Kranke so auf einen hohen Tisch gelagert, dass sein Oberkörper horizontal liegt und dass sich sein Becken hart am Tischrande befindet oder denselben noch etwas überragt. Die weit auseinander gespreizten Beine werden entweder von Gehilfen gehalten, oder durch mechanische Vorrichtungen unterstützt, die am Tisch verschiebbar angebracht sind und auf denen die Füsse bei scharf gebeugtem Knie ruhen. Der Tisch muss so hoch oder durch Auflagen so erhöht sein, dass das äussere Ende eines in die Harnröhre eingeführten Instrumentes sich in der Augenhöhe des untersuchenden Arztes befindet; eine besondere Vorrichtung,

vermittelst deren man das Beckenende des Tisches mehr oder weniger erhöhen kann, mag in manchen Fällen vortheilhaft sein.

Ich benutze einen schmalen gepolsterten Tisch, dessen vorderes Ende, auf dem bei der Untersuchung das Becken des Kranken liegt, 112 cm hoch ist; von diesem vorderen Ende senkt sich das Polster nach hinten zunächst nach abwärts, um von der Mitte an wieder zu steigen, so dass die für den Kopf bestimmte Partie dieselbe Höhe hat wie das vordere Ende. Durch geeignete Kissen lässt sich die Oberfläche dann leicht so ausgleichen, dass sie den verschiedenen Grössen gerecht wird. Vorn sind auf beiden Seiten an den Tischbeinen befestigte Fussstützen zur Aufnahme der Füsse in entsprechender Höhe angebracht; vortheilhaft ist es, wenn dieselben innerhalb gewisser Grenzen verstellbar sind.

Auf der linken Seite (von dem vor dem Kranken stehenden Arzte aus gerechnet) steht ein kleiner Bock, auf den die Batterie so gestellt wird, dass ihre Kurbel während der eigentlichen Untersuchung leicht mit der linken Hand erreicht und die Einschaltung eines anderen Elementes ohne Schwierigkeit bewirkt werden kann.

Schon vor dem Beginn der Vorbereitung des Kranken ist das zu benutzende Kystoskop durch Aufschieben der Zange mit der stromleitenden Schnur verbunden, welche die Verbindung mit der Batterie herstellt. Ebenfalls vor Beginn der Vorbereitung oder bei Cocaïnisirung in der durch letztere bedingten Pause wird die Stromstärke bestimmt, die zur Erzielung eines genügenden Lichtes erforderlich ist. Zu diesem Behufe wird der an der Zange befindliche Schieber vorgeschoben und die Batterie durch Umdrehung der Kurbel allmählich tiefer und tiefer eingesenkt, bis das Licht genügend hell erscheint. Ist dieser Moment gekommen, so wird der Strom durch Zurückschieben des an der Zange befindlichen Riegels unterbrochen, die Batterie aber bis zur Vornahme der eigentlichen Untersuchung eingetaucht gelassen. Auch wenn bis dahin eine längere Zeit vergeht, braucht man nachher nur den Riegel wieder vorzuschieben, um sofort ohne weiteres Probiren ein genügendes Licht zu erhalten.

Bei der Beurtheilung der Lichtstärke darf man nicht vergessen, dass die Lampe in Folge der stärkeren Wärme-Entziehung im Wasser etwas schwächer leuchtet als in der Luft, dass also ein Mignon-Lämpchen, das in der Luft ein sehr intensives Licht liefert, in der mit Flüssigkeit erfüllten Blase vielleicht nicht so hell leuchtet als man wünscht. Es wäre demnach wohl am besten, das Instrument zur Probe nicht an der Luft, sondern in einem mit Wasser gefüllten Gefäss leuchten zu lassen, dann nach Erzielung eines genügenden Lichtes den Strom abzustellen, das Instrument abzutrocknen und erst nach seiner Einführung in die Blase den Strom wieder zu schliessen. In der That steht einem solchen Vorgehen nichts im Wege, doch erscheint es mir zu umständlich; ich ziehe es vor, in der beschriebenen Weise den erwünschten Glühgrad an der Luft zu bestimmen. Erweist sich dann bei der Untersuchung das Licht in der Blase als zu schwach, so ist nichts einfacher, als durch Drehung der Kurbel dasselbe nachträglich zur gewünschten Stärke zu steigern; mir ist dabei noch niemals eine Lampe durchgebrannt.

Bevor man das Kystoskop in die Harnröhre einführt, überzeugt man sich nochmals, dass die freie Fläche des Prisma's rein ist und ebenfalls durch momentanes Vorschieben des Schiebers, dass die Verbindung mit der Batterie in Ordnung und das Licht hell genug ist. Zum Schluss wird noch die äussere Harnröhrenmündung und das Instrument mit Glycerin befeuchtet, wobei jede Berührung des Prisma's zu vermeiden ist, und dann das Kystoskop mit zurückgeschobenem Riegel, also mit nicht leuchtender Lampe eingeführt. Es wird dabei vom Arzt mit dem Daumen und Zeigefinger der rechten Hand fest am Trichterende erfasst, während dieselben Finger der linken Hand die Eichel in ihrer vorderen Hälfte so halten, dass die Lippen der Harnröhrenmündung klaffen. Meist gelingt die Einführung ohne alle Schwierigkeit. Aus der ganzen Stellung des Instrumentes, aus der Länge der schon eingeschobenen Theile, aus einem gewissen fühlbaren Ruck beim Passiren des sogenannten Blasenhalses erkennt der Geübte leicht den Moment, in dem der Schnabel in die Blase eindringt; unwillkürlich wird er den Riegel vorschieben und in die hell erleuchtete Blase hineinsehen. Der Un-

geübte mag sich lieber erst durch seitliche Bewegungen des Schnabels davon überzeugen, dass sich derselbe wirklich im Blasen-Cavum befindet, ehe er die Lampe leuchten lässt.

Von nun an beginnt die Untersuchung der Blase im engeren Sinne des Wortes. Wir besprechen zunächst die Untersuchung, wie sie sich bei Anwendung unseres I. Kystoskopes gestaltet.

Es ist unsere Aufgabe, uns die Blasenwand in ihrer ganzen Ausdehnung in kürzester Zeit und unter möglichster Schonung des Kranken zur Ansicht zu bringen. Das ist nur dann möglich, wenn der Untersuchende nicht planlos mit dem Instrumente in dem Blasenraum herumirrt, sondern die Untersuchung unter steter Berücksichtigung der räumlichen Verhältnisse der Blasenhöhle und der das Gesichtsfeld erweiternden Eigenschaften des Instrumentes vornimmt. Nur dann ist es möglich, bei Ausführung weniger schulgemässer Bewegungen eine jede Stelle der Blasenwand zur Ansicht zu bekommen. Der Untersuchende muss dabei so mit der Eigenthümlichkeit der Methode vertraut sein, dass er sich in jedem Moment der Untersuchung der Stellung des Instrumentes und der Lage des Prisma's bewusst ist; dass er stets ohne weiteres Nachdenken darüber unterrichtet ist, welche Theile der Blasenwand er schon gesehen hat, welche noch zu untersuchen sind; dass er sich stets darüber klar ist, an welcher Stelle der Blasenwand und wie weit vom Prisma entfernt das Objekt liegt, dessen Bild er gerade im inneren Gesichtsfelde erblickt.

Der am Trichter befindliche Knopf, den man während der Untersuchung stets mit dem tastenden Finger berührt, belehrt uns, nach welcher Richtung die erblickten Objekte gelegen sind; aus der Länge der Strecke, die wir das Instrument von der Falte der inneren Harnröhrenmündung an vorgeschoben haben, aus der Lage seines Schaftes, aus der Helligkeit des Gesichtsfeldes weiss der geübte Beobachter leicht zu beurtheilen, wie weit das Prisma von der eingestellten Partie entfernt ist. Eine grosse Verschiedenheit in der Helligkeit nahe bei einander liegender Theile belehrt ihn über Niveaudifferenzen;

die Beobachtung der bei Lageveränderungen der Lampe ihre Grösse und Form wechselnden Schlagschatten, die in Folge der Kleinheit und Helligkeit der Lichtquelle von grosser Schärfe sind, lässt ihn wichtige Schlüsse über Form und Grösse der in das Blasen-Cavum vorspringenden Gebilde ziehen. Noch sind die oben geschilderten Umkehrungen und Verschiebungen der Bilder zu berücksichtigen, die nur auf Grund genauester Vertrautheit mit den optischen Eigenschaften des Apparates auf die richtigen Verhältnisse zurückgeführt werden können. Diese Verschiebungen und Verzerrungen der Bilder sind um so grösser und störender, je näher sich das Prisma am Objekt befindet. Entfernt man dasselbe weiter, so erscheinen die Gegenstände mehr und mehr in ihrer wirklichen Gestalt; zugleich wird die auf einmal überblickte Partie eine immer grössere. Aus diesem Grunde muss man bei der Untersuchung stets bedacht sein, mit dem Prisma in möglichst grosser Entfernung von dem einzustellenden Objekte Aufstellung zu nehmen und darf sich nicht durch das stärkere Licht, das näher gelegene Theile darbieten, verleiten lassen, mit dem Prisma nahe heran zu gehen. Haben wir dagegen auf der eingestellten entfernten Partie der Blaseninnenfläche etwas Verdächtiges entdeckt, so mag es nunmehr vortheilhaft sein mit dem Instrument näher an das Objekt heran zu gehen, um seine Details grösser und bei hellerer Beleuchtung zu besichtigen. Niemals dürfen wir vergessen, dass wir im inneren Gesichtsfelde des optischen Apparates die Objekte nicht in ihrer wirklichen Grösse erblicken; stets müssen wir dieselben durch Berücksichtigung ihrer relativen Entfernung vom Prisma auf ihre wahren Verhältnisse zurückführen. So erkennt der geübte Untersucher in einem im inneren Gesichtsfelde wie ein knolliger Tumor erscheinenden Vorsprung an der inneren Harnröhrenmündung leicht die unbedeutende Prominenz, die man nach Eröffnung der Blase finden würde.

Auch mit Rücksicht auf die möglichste Schonung des Kranken soll man stets bestrebt sein, mit dem Instrumente der zu besichtigenden Blasenwand nicht zu nahe zu kommen, insbesondere darf man das Instrument nicht so gegen dieselbe andrücken, dass die freie Oberfläche der Lampe

der Schleimhaut direkt anliegt. Man nimmt den Eintritt dieser Stellung sofort dadurch wahr, dass das Gesichtsfeld plötzlich verdunkelt und gleichmässig düster roth gefärbt erscheint. Der Neuling in unserer Untersuchungsmethode wird in seiner Verlegenheit nur zu geneigt sein, in dem Bestreben das Licht noch näher zu bringen, die Lampe immer tiefer an die Schleimhaut anzudrücken, während der Erfahrene, den Fehler schnell erkennend, dem Instrumente die entgegengesetzte Bewegung giebt, worauf plötzlich das Gesichtsfeld wieder in hellstem Glanze erstrahlt. Wie unangenehm für den Kranken ein länger dauerndes Andrücken der Lampe an die Blasenwand sein muss, davon kann man sich leicht überzeugen, wenn man in einem mit Wasser gefüllten Becken das hell strahlende Lämpchen mit seiner freien Glasfläche fest gegen eine Stelle der Hand drückt; es vergeht dann keine lange Zeit, bis sich ein schmerzhaftes Hitzgefühl bemerkbar macht, das selbstverständlich von der Blase in noch weit höherem Grade empfunden wird.

Nach diesen mehr allgemeinen Regeln wenden wir uns jetzt zur schulgemässen Besichtigung der Blasenhöhle. Dieselbe bezweckt durch eine rationelle Ausnutzung der oben ausführlich beschriebenen optischen Eigenschaften des I. Kystoskopes die Untersuchung so auszuführen, dass wir durch wenige Bewegungen jede Stelle des Blasen-Cavums zur Anschauung erhalten.

Wir wissen, dass wir durch dieses Instrument immer die Theile erblicken, die innerhalb eines ideellen Kegelmantels liegen, dessen Achse senkrecht auf der freien Fläche des Prisma's steht und dessen Winkel mindestens 45^0 beträgt. Bei jeder Lageveränderung des Instrumentes bewegt sich dieser Kegelmantel in entsprechender Weise mit; wir müssen also bei fortschreitender Bewegung des Kystoskopes einen zusammenhängenden Streifen zur Ansicht des Objectes erhalten.

Es ist nun unsere Aufgabe, auf constructivem Wege eine Reihe von Bewegungen festzustellen, bei deren Ausübung wir bei jeder einzelnen mit dem Instrument eine neue, bei den anderen Bewegungen nicht in's Gesichtsfeld fallende Partie der Blasenschleimhaut erblicken,

während andererseits die bei den einzelnen Bewegungen zur Ansicht kommenden Flächen, mit ihren Rändern aneinander grenzend, zusammen die ganze Blasenwand darstellen. Haben wir eine solche Reihe leicht ausführbarer Bewegungen gefunden, so haben wir unser Ziel erreicht; wir können uns dann in kürzester Zeit mit geradezu mathematischer Sicherheit die ganze Blaseninnenfläche zur Anschauung bringen.

Alle Bewegungen, die wir mit dem eingeführten Instrumente in der Blase ausführen können, sind dreierlei Art. Wir unterscheiden zunächst diejenigen in Richtung der Längsachse des Instrumentes von vorn nach hinten, und zweitens die drehende um eine feststehende Achse. Während bei diesen beiden Bewegungsarten der Schaft des Instrumentes in seiner Gleichgewichtslage verbleibt, wird bei der dritten die Lage der Achse selbst verändert, indem man durch entsprechende Einwirkung auf den Trichter das äussere Ende des Instrumentes von einer Seite zur anderen oder von oben nach unten bewegt. Durch eine Combination dieser zu letzter Kategorie gehörenden Bewegungen entsteht dann eine zusammenhängende trichterförmige Bewegung. Es leuchtet ein, dass bei dieser Lageveränderung der Achse des Instrumentes sich das innere, in der Blase befindliche Ende desselben in der entgegengesetzten Richtung bewegt, als das äussere. Es ist weiterhin klar, dass die Ausübung dieser letzteren Bewegungen für den Kranken am unangenehmsten sein muss und ihm um so grössere Beschwerden verursachen wird, je stärker die angewendete Gewalt ist und je mehr die anatomischen Verhältnisse das Instrument in seiner Gleichgewichtslage festhalten.

Das in die Blase eingeführte Kystoskop nimmt, wie wir oben erörtert haben, unter normalen Verhältnissen sich selbst überlassen, eine solche Lage ein, dass es mit dem Blasenboden einen nach hinten und oben offenen Winkel von etwa 20° bildet. Fig 18 mag diese Verhältnisse noch einmal veranschaulichen.

Welchen Theil der Blasenwand erblicken wir nun, wenn wir unter stetem Hindurchsehen das Instrument, vom Eintritt des Prisma's an, in der von ihm selbst eingenommenen Richtung so weit

vorschieben, bis der Schnabel an die hintere Wand anstösst? Eine Erwägung der optischen Verhältnisse lässt uns diese Frage leicht beantworten. Indem wir das Instrument verschieben, gelangen nacheinander verschiedene Partien der Blasenwand in das Bereich des Gesichtsfeldes und bilden, wenn der Schnabel bis an die hintere Wand vorgerückt ist, eine zusammenhängende Fläche, die ihrer Form nach mit dem beide Pole verbindenden Segmente einer Apfelsinen-

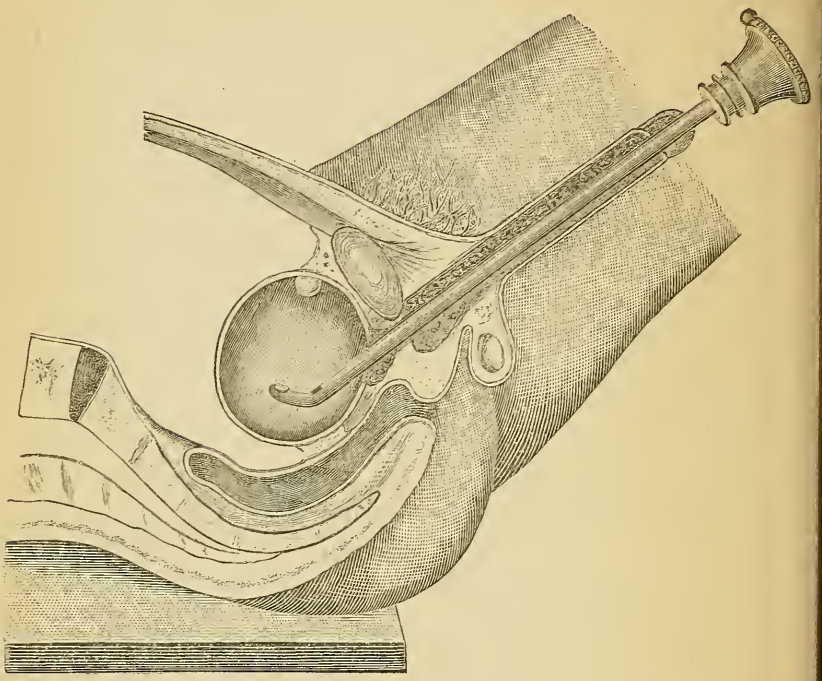

Fig. 18.

schale Aehnlichkeit hat, mit dem Unterschiede, dass nur das vordere, über der Harnröhrenmündung beginnende Ende spitz ist, während das hintere abgerundet endet. Dieses hintere Ende reicht nicht bis an die Partie der Schleimhaut, der die Schnabel-Spitze des ganz eingeschobenen Instrumentes anliegt; es bleibt vielmehr der unmittelbar nach vorn resp. oben von derselben gelegene Theil dem Gesichtsfelde entzogen.

Fig. 19 wird die Verhältnisse leicht veranschaulichen; der Schnabel ist bis an die hintere Wand vorgerückt, die punktirten Linien deuten den Mantel des ideellen Kegels an, das zwischen ihnen liegende Stück A B der oberen hinteren Blasenwand erscheint bei dieser Stellung im Gesichtsfelde, während die nach vorn gelegenen dasselbe schon passirt haben. Wie man sieht, liegt zwischen A und der Spitze des Schnabels noch ein ziemliches Schleimhautstück, das nicht zur Ansicht gelangt.

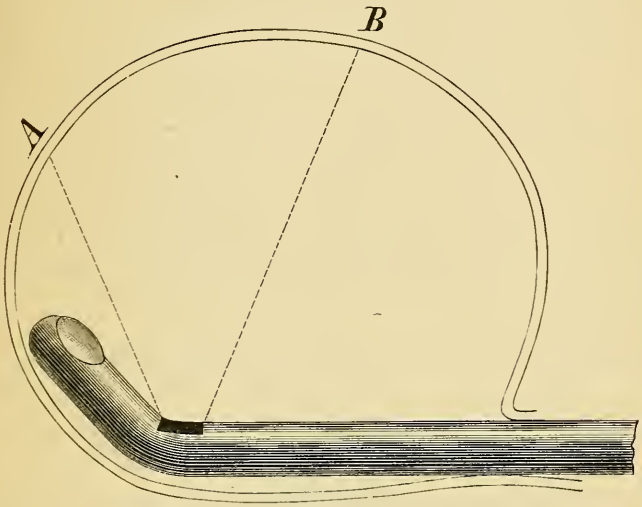

Fig. 19.

Nehmen wir die eben beschriebene Bewegung des Instrumentes, aber mit dem Unterschiede vor, dass wir den Schnabel vorher um $22^1/_2{}^0$ nach der rechten Seite des Kranken drehen, so werden wir ein gleichgestaltetes Stück der Blasenwand erblicken, dessen linker Rand nunmehr mit der Medianebene zusammenfällt. Drehen wir dann das bis zur Berührung des Schnabels mit der hinteren Wand eingeführte Instrument um 45^0 nach links und ziehen es bis zur inneren Harnröhrenmündung zurück, so haben wir wieder einen analogen Streifen der inneren Blasenfläche besichtigt, dessen rechter Rand mit dem linken des ersten zusammenfällt, sodass beide eine zusammenhängende Fläche darstellen. Drehen wir weiterhin den Schnabel des Instrumentes nochmals um 45^0

nach links und schieben das Instrument wieder bis zur hinteren Blasenwand vor, drehen es dann um 135° nach rechts und ziehen es in dieser Lage bis zur inneren Harnröhrenmündung zurück, so haben wir durch diese zwei neuen Bewegungen wiederum zwei entsprechende Schleimhautstreifen zur Ansicht bekommen, die mit den beiden zuerst besichtigten nunmehr eine grosse zusammenhängende Fläche darstellen.

Ein Blick auf Fig. 18 giebt uns eine Vorstellung über Grösse und Lage der durch die beschriebenen vier Bewegungen erblickten Partie der Blaseninnenfläche. Es ist die ganze, oberhalb einer quer durch die Achse des Instrumentes gelegten Ebene befindliche Blasenwand mit Ausnahme eines halbkreisförmigen Stückes, das den unteren Theil der hinteren Wand einnimmt und dessen halbkreisförmige Begrenzung durch eine Linie gebildet wird, die mit der von der Schnabelspitze auf der hinteren Blasenwand beschriebenen annähernd parallel, von ihr aber noch durch einen mehr oder weniger grossen Zwischenraum entfernt wird.

Wir haben somit durch die vier geschilderten Bewegungen den bei weitem grössten Theil der Blaseninnenfläche zur Ansicht erhalten. Derselbe beginnt am oberen Rande des Orific. urethr. int. und umfasst die ganze vordere und obere Blasenwand, sowie den grösseren oberen Abschnitt der hinteren und der seitlichen Wände. Um den unterhalb der quer durch die Achse des Instrumentes gelegten Ebene befindlichen kleineren Blasenabschnitt zu besichtigen, müssten wir den Schnabel noch vier Mal, je um 45°, aus der Stellung, in der wir ihn zuletzt verlassen haben, nach links und abwärts drehen und das Instrument in analoger Weise vor und zurückschieben. Ein Blick auf Fig. 18 zeigt uns, dass ohne Lageveränderung der Achse des Kystoskopes diese Bewegungen nur in sehr beschränktem Umfange ausgeführt werden können, und dass auf diese Weise nur ein kleiner vorderer Theil des Blasenbodens zur Anschauung zu bringen wäre. Es würde immer noch der hintere Abschnitt dem Auge entzogen bleiben, der mit dem eben beschriebenen halbkreisförmigen Stück eine runde Fläche bildet, die, in der Verlängerung der Achse des In-

strumentes gelegen, grösser ist, als der mit der Schnabelspitze auf der hinteren resp. unteren Wand beschriebene Kreis.

Unter Zuhilfenahme der dritten Reihe von Bewegungen, bei denen das Instrument eine Lageveränderung seiner Achse erleidet, gelingt es in den meisten Fällen, auch diese uns bisher verborgene Partie der Blasenwand zur Ansicht zu bekommen. Zugleich sind wir im Stande, die mittelst der ersten vier Bewegungen erblickten Partieen noch dadurch nach unten zu vergrössern, dass wir bei Ausführung derselben das äussere Ende des Instrumentes so erheben, dass der Schaft den Blasenboden berührt.

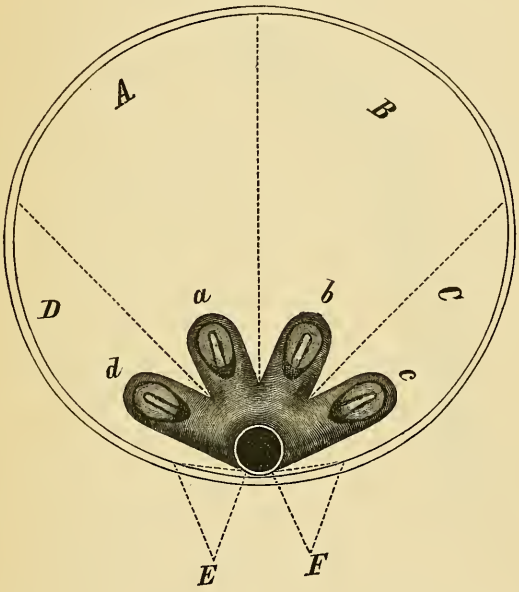

Fig. 20.

Fig. 20 wird diese Verhältnisse leicht verständlich machen, sie zeigt uns einen schematischen Frontal-Durchschnitt durch die Mitte des Blasenkörpers. Am Blasenboden sehen wir den Querschnitt des Kystoskopes, dessen vier verschiedene Stellungen durch die viermalige Darstellung des Schnabels markirt sind. Der bei jeder Stellung des Instrumentes erblickte Theil der Blasencircumferenz

wird in dieser Zeichnung durch die Enden zweier punktirten Linien begrenzt, deren andere Enden den Schnabel zwischen sich fassen; wir sehen also bei der Stellung a die Fläche A, bei der Stellung b die Fläche B u. s. w. Ein Blick auf die Zeichnung lehrt, dass wir in der That durch diese vier Stellungen den gesammten Umfang der Blase zur Anschauung erhalten mit Ausnahme von zwei schmalen, zu beiden Seiten des Instrumentes gelegenen Streifen E und F.

Diese vier Bewegungen lassen sich nun dadurch noch wirksamer gestalten, dass man bei den beiden ersten (in Fig. 20 a und b) den Schnabel während seiner Berührung mit der hinteren Wand durch sanftes Erheben des äusseren Trichterendes etwas nach abwärts drängt und so in eine mehr horizontale Lage bringt; es wird dadurch die überblickte Partie der hinteren Wandung mehr oder weniger nach unten vergrössert. Bei Ausführung der beiden letzten Bewegungen (in Fig. 20 c und d) aber wird man das äussere Ende des Instrumentes nach der Seite hindrängen, nach der der Schnabel gerichtet ist; durch diesen Kunstgriff gelingt es, auch die beiden schmalen Streifen E und F zur Anschauung zu bringen, die in Fig. 20 zu beiden Seiten des Instrumentes gelegen sind. Immer aber wird noch eine in den einzelnen Fällen verschieden grosse Fläche übrig bleiben, die, den Fundus und den unteren Theil der hinteren Blasenwand einnehmend, durch die genannten Bewegungen nicht zur Anschauung gebracht werden kann. Um auch diese Partie zu besichtigen, muss man den Schnabel des Instrumentes nach abwärts drehen, das äussere Ende stark nach unten drängen und das Kystoskop möglichst nahe zur vorderen Blasenwand tief in die Blasenhöhle vorschieben. Fig. 21 zeigt diese Stellung des Instrumentes, bei der es mit Sicherheit gelingen muss, auch diesen letzten, bisher nicht erblickten Theil der Blaseninnenfläche zur Anschauung zu bekommen; es ist die in Fig. 21 zwischen den punktirten Linien liegende Partie a b.

Wir wollen das Gesagte noch einmal kurz zusammenfassen: Um eine Blase von normalen räumlichen Verhältnissen schulgemäss zu untersuchen, haben wir mit dem eingeführten Instrument folgende fünf Bewegungen

auszuführen: Wir drehen zunächst den Schnabel des eingeführten Kystoskopes so, dass er um $22^1/_2{}^0$ von der Verticalen nach rechts abweicht und schieben das Instrument bei sanft erhobenem äusseren Ende bis zur Berührung mit der hinteren Wand vor. Um letztere möglichst weit nach unten zu übersehen, erheben wir in diesem Moment das äussere Ende etwas stärker, wodurch der Schnabel tiefer und mehr horizontal zu liegen kommt. Wir drehen zweitens das

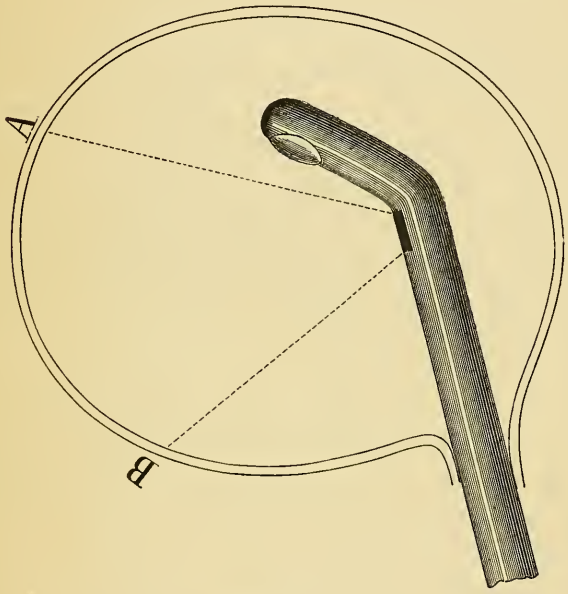

Fig. 21.

Kystoskop um 45° nach links, erheben das äussere Ende wieder etwas stärker, und führen das Instrument, leicht auf dem Blasenboden hingleitend, bis an die innere Harnröhrenmündung zurück. Hier angekommen, drehen wir drittens den Schnabel um weitere 45° nach links, indem wir zugleich das äussere Ende sanft nach derselben Seite drängen und schieben es wieder bis zur hinteren Wand ein. Während das äussere Ende nach

der rechten Seite gedrängt wird, dreht man den Schnabel viertens um 135° ebenfalls nach rechts und zieht das Instrument in dieser Stellung bis zur inneren Harnröhrenmündung heraus. Jetzt wird endlich fünftens das äussere Ende des Kystoskopes scharf nach abwärts gedrängt und mit nach unten resp. hinten gerichtetem Schnabel tief in die Blasenhöhle eingeführt.

Diese letzte, fünfte Bewegung ist am schwierigsten auszuführen und für den Kranken am peinlichsten. Es hat das darin seinen Grund, dass das Ligamentum suspensor. den Penis mehr oder weniger fest mit der vorderen Fläche der Symphyse verbindet und das nothwendige tiefe Herabdrängen dieser fest aufgehängten Partie erschwert. Um dieses Hinderniss leichter zu überwinden, legt man, während zugleich die rechte Hand den Trichter des eingeführten Instrumentes stark nach unten drückt, die linke Hand flach so auf die Wurzel des Penis, dass der kleine Finger gegen die Symphyse gerichtet ist, und drängt mit ihr den Penis durch gleichmässigen kräftigen Druck nach abwärts. Es gelingt dann meist leicht, das Instrument in der gewünschten Richtung einzuführen.

Von dem Grade, in dem diese fünfte Bewegung im einzelnen Falle auszuführen ist, hängt es ab, ob wir mit unserem I. Kystoskop die ganze Blasenwand zur Anschauung erhalten, oder ob eine kleine dem Fundus resp. der unteren Blasenwand angehörende Stelle sich unseren Blicken entzieht.

Diese ausführliche Schilderung der für die schulgemässe Anwendung unseres I. Kystoskopes nöthigen Bewegungen mag leicht den Eindruck hervorrufen, als ob eine genaue Ausführung der einzelnen Vorschriften, namentlich hinsichtlich der Drehung des Instrumentes um eine bestimmte Anzahl von Graden, in der Praxis grosse Schwierigkeiten darbieten müsse. Das ist aber in Wirklichkeit nicht der Fall. Bei einiger Uebung gelingt es leicht, die Drehungen mit einer für unsere praktischen Zwecke genügenden Correctheit auszuführen. Die Verhältnisse liegen ja in Wirklichkeit viel günstiger, als wir bei der theoretischen Auseinandersetzung angenommen haben,

da der Winkel, in dem die Erweiterung des Gesichtsfeldes erfolgt, nicht 45°, sondern mehr, bei einzelnen Apparaten bis 65° beträgt und dementsprechend auch die bei den einzelnen Bewegungen erblickten Schleimhautstreifen breiter sind und sich mit ihren Rändern decken.

So sehr die eben aufgestellte schulgemässe Untersuchung als Regel zu gelten hat, so kann man doch unter besonderen Verhältnissen auch anders vorgehen. Es ist hier wie mit andern Regeln, nach denen sich der Unerfahrene unbedingt zu richten hat, in deren Befolgung er das vorgesteckte Ziel mit Sicherheit erreicht, während der Geübte ihrer weniger bedarf. Giebt es doch, wie wir später bei den Blasengeschwülsten noch erörtern werden, sogar Fälle, in denen, um eine Blutung zu vermeiden, die Untersuchung in völlig anderer Weise ausgeführt werden muss.

Die bisherigen Erörterungen bezogen sich ausschliesslich auf die Untersuchung mit unserem I. Kystoskop, das nach jeder Richtung hin das leistungsfähigste und daher das am meisten benutzte ist. Die Untersuchung mit den anderen beiden Instrumenten gestaltet sich wesentlich einfacher, sodass über ihre Technik nur noch Weniges nachzutragen ist, dafür können wir aber mit ihnen auch nur eine beschränkte Partie der Blaseninnenfläche überblicken.

Führen wir das II. Kystoskop in die entsprechend vorbereitete Blase ein, so sehen wir beim Eindringen des Prisma's in ihre Höhle sogleich den vorderen Theil des Blasenbodens, beim tieferen Einführen des Schnabels und stärkerem Senken des äusseren Endes bekommen wir weiterhin den Fundus und einen mehr oder weniger grossen Theil der hinteren Wand zur Ansicht. Durch seitliche Bewegungen machen wir uns auch die hinteren Theile der Seitenwände zugängig. Dreht man endlich den Schnabel so nach unten und hinten, dass er auf dem Blasenboden aufliegt, so erblicken wir auch einen Theil der oberen Wand. Immerhin aber pflegt diese letztere Manipulation für den Kranken sehr lästig zu sein.

Mit diesem Instrumente sehen wir die Gegenstände aufrecht, d. h. in ihrer wirklichen Lage; zu erinnern ist noch, dass die Mitte der erblickten Partie nicht direkt in der Verlängerung des Rohres, sondern etwas unterhalb derselben gelegen ist.

Unser III. Kystoskop endlich wird so tief in die Blasenhöhle eingeführt, dass sich die gegen das Trichterende gerichtete Fläche des Prismas ungefähr 2,5 cm von der inneren Harnröhrenmündung entfernt befindet, und dann völlig um seine Achse gedreht. Man erblickt bei dieser Bewegung nach einander die Partien der Blaseninnenfläche, die das Orif. urethr. int. umgeben, in grösster Deutlichkeit der Details und in ihren natürlichen Grössenverhältnissen. Die auf diese Weise zur Anschauung gebrachte Fläche der Blasenwandung repräsentirt eine kreisförmige Scheibe von 5—6 cm Durchmesser, deren Centrum die innere Harnröhrenmündung darstellt.

Eigenthümlichen Schwierigkeiten begegnet unsere Untersuchungs-Methode in den meisten Fällen von partieller oder totaler Hypertrophie der Prostata und zwar auch dann, wenn die drei oben formulirten Grundbedingungen für eine erfolgreiche Kystoskopie, Durchgängigkeit der Harnröhre, genügende Blasencapacität und Klarheit ihres Inhaltes, leicht zu erfüllen sind. Grade unter diesen Kranken aber finden wir viele, bei denen wegen Verdacht auf Stein oder aus anderen Gründen die endoskopische Untersuchung wünschenswerth erscheint; ein Umstand, der es rechtfertigen mag, wenn ich an dieser Stelle die durch Prostatahypertrophie bedingten Hindernisse ausführlicher bespreche.

Zunächst finden wir in den meisten derartigen Fällen die Harnröhre verlängert; diese Verlängerung betrifft ausschliesslich den prostatischen, jenseits des Trigonum uro-genitale liegenden Harnröhren-Abschnitt. Während sonst die Länge der Urethra 17 bis 20 cm beträgt, wird sie bei Hypertrophie der Prostata bis zu 25, ja bis zu 35 cm vergrössert. Es leuchtet ein, dass wir uns in solchen Fällen längerer Instrumente bedienen müssen. Bei dem gewöhnlich von uns benutzten I. Kystoskop beträgt die Länge des Schaftes bis zum Prisma 21 cm. Führen wir ein solches Instrument bei einem Prostatiker, dessen gerade gestreckte Urethra 23 cm lang ist, so tief ein, dass sich der Schaft bis zum äusseren Ende in der Harnröhre befindet, so ist das

Prisma noch nicht in die Blase gelangt; um es in dieselbe eintreten zu lassen, müssen wir den Penis schon etwas comprimiren. Dieser Eintritt des Prisma's in die Blase genügt aber für unsere Untersuchung nicht; behufs vollkommener Inspection ihrer Wandung muss das Instrument bis zur Berührung des Schnabels mit der hinteren Wand vorgeschoben werden. Das ist ein Weg von 4 bis 5 cm Länge; um eben soviel müsste also das Instrument noch vorgeschoben und die Harnröhre verkürzt werden. Das ist aber desshalb schwierig, weil der Theil der Urethra, den wir durch Comprimiren verkürzen können, die Pars pendula, garnicht verlängert ist, weil die Verlängerung ausschliesslich die Pars prostatica betrifft. Letztere in der angegebenen Weise zu comprimiren steht gar nicht in unserer Macht; wir können höchstens das Diaphragma uro-genitale etwas nach oben drängen. Dadurch wird die Prostata ebenfalls etwas erhoben, die Länge der Harnröhre aber bleibt die gleiche. Auch die Compression des vor dem Diaphragma gelegenen Harnröhrenabschnittes hat ihre Grenzen und wird bei unseren Kranken oft noch durch umfangreiche Fettablagerungen vor der Symphyse erschwert. Kurz, wir sind in vielen Fällen von noch nicht einmal hochgradiger Hypertrophie der Prostata entweder gar nicht, oder nur mittelst einer geradezu gewaltsamen Compression der Pars pendula urethrae im Stande, unser gewöhnliches Instrument so tief einzuführen, als es im Interesse einer erschöpfenden Besichtigung der Blasenwand nöthig erscheint. Man muss selbst die Untersuchung solcher Kranken mit unserem I. Kystoskop von gewöhnlicher Länge vorgenommen haben, um sich eine richtige Vorstellung von den Schwierigkeiten zu machen; um das Instrument nur wenige Centimeter in die Blasenhöhle vorschieben zu können, muss der Untersuchende den Penis so gewaltsam zusammenschieben, dass die Eichel von dem andrängenden Trichter ganz in die Masse des Hodensackes hineingeschoben wird. Dieser Druck auf den Trichter muss mit solcher Gewalt ausgeführt werden, dass Daumen und Zeigefinger schnell erlahmen. Ein solches gewaltsames Vorgehen ist für den Kranken sehr peinlich; auch für den Arzt wird die Untersuchung ungemein erschwert, da er in Folge des mit den Fingern auszuübenden Druckes jeder feineren Gefühlsperception bei den Bewegungen des Kystoskopes verlustig geht.

Alle diese Uebelstände steigern sich mit der zunehmenden Hypertrophie, ja bei deren höheren Graden gelingt es trotz aller Gewalt nicht mehr, das Prisma bis in die Blase vorzuschieben. In solchen Fällen müssen wir uns längerer, besonders für diesen Zweck angefertigter Instrumente bedienen, und zwar sollte man das nicht nur bei besonders hochgradiger Verlängerung thun, sondern immer dann, wenn die Länge der in ihrer natürlichen Krümmung gemessenen Urethra 21 resp. 22 cm übersteigt. Um nach dieser Richtung vor jeder Enttäuschung sicher zu sein, rathe ich dringend, in allen Fällen vor der eigentlichen Untersuchung die Länge der Urethra zu messen. Es ist das für den Kranken mit keinerlei Unbequemlichkeit verknüpft und sichert uns die richtige Wahl des Kystoskopes, mit dem wir die Untersuchung nicht nur am gründlichsten, sondern auch am schonendsten ausführen können. Man bedient sich zu diesem Zweck gleich des Nèlaton-Katheters, mittelst dessen wir bei der Vorbereitung des Kranken die Blase entleeren und auswaschen. Wir messen zu diesem Zwecke die Länge des Katheters vom freien Ende bis zur Oeffnung, führen ihn dann soweit ein, bis eben der Ausfluss des Urins beginnt und messen in diesem Moment die Länge seines frei aus der Harnröhrenmündung hervorragenden Endes. Dieses letztere Mafs ziehen wir von dem zuerst gefundenen ab; die Differenz zwischen beiden ergiebt die Länge der Harnröhre. Ist letztere nicht länger als 21 cm, so nehmen wir unser gewöhnliches Kystoskop, anderenfalls das speciell für diese Fälle angegebene längere Instrument, dessen Schaft bis zum Prisma 25 cm misst.

Wohl nur für ganz ausnahmsweise Fälle werden wir ein noch längeres Kystoskop anwenden müssen; es lässt sich dasselbe bis zur Länge von 35 cm herstellen; um genügend helle Bilder zu erzielen müsste es dann allerdings ein stärkeres Kaliber besitzen.

Auf die anderweitigen Veränderungen, die durch verschiedene Formen der Prostata-Schwellung im hinteren Abschnitt der Harnröhre bewirkt werden, mag hier nur hingedeutet werden; es ist bekannt, dass dieselben der Einführung eines Instrumentes oft die grössten Schwierigkeiten bereiten, ja dieselben ganz unmöglich machen können. In diesen schwierigen Fällen mag es richtig sein,

einige Tage vor der beabsichtigten kystoskopischen Untersuchung eine unserm Instrument gleichgestaltete Sonde einzuführen, um sich über die eigenthümliche Configuration des Weges ein Urtheil zu bilden. Man wird das Kystoskop dann bei der eigentlichen Untersuchung auf Grund erlangter Kenntniss des Hindernisses besser einbringen können und namentlich leichter eine Blutung vermeiden.

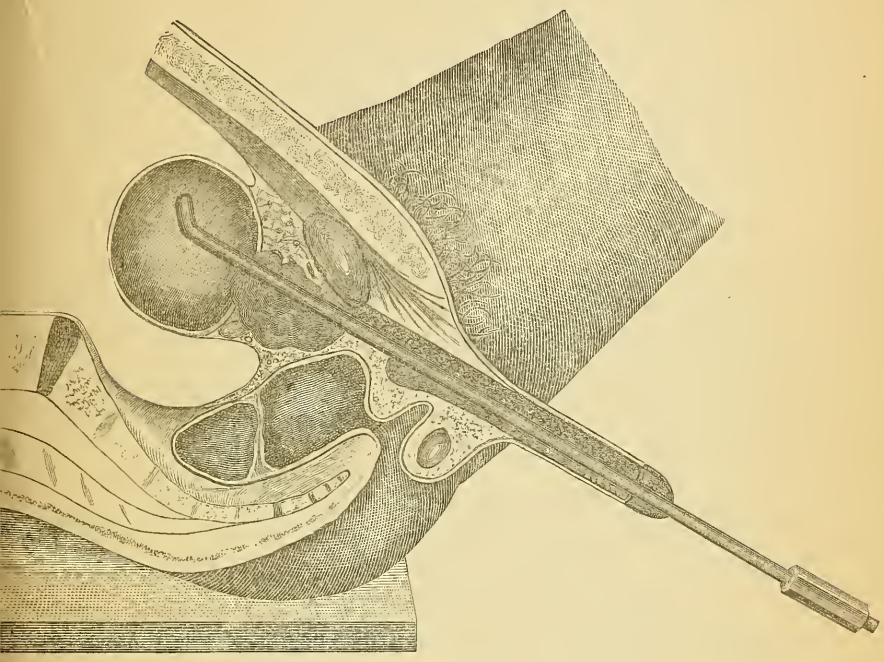

Fig. 22.

Gerade letztere ist es, die in so manchem Falle von Prostatahypertrophie die Untersuchung resultatlos macht. Hat man nach mancherlei Bemühungen das Hinderniss überwunden und ist das Instrument endlich in die Blase eingedrungen, so zeigt sich Lampe und Prisma mit Blut bedeckt: beim Hindurchsehen durch den optischen Apparat erblicken wir nur ein diffus roth erleuchtetes Gesichtsfeld.

In den meisten Fällen von Prostata-Hypertrophie müssen wir weiterhin beim Einführen des Instrumentes dessen äusseres Ende

viel tiefer senken, als das sonst nothwendig ist; das eingeführte Instrument nimmt in seiner Gleichgewichtslage eine steilere, mehr der Körperachse parallele Stellung ein, die sogar eine nach vorn geneigte werden kann. Die anatomischen Verhältnisse, die wir oben ausführlich erörtert haben und die Fig. 22 nochmals veranschaulichen mag, bedingen es endlich, dass das eingeführte Instrument in seiner Gleichgewichtslage in viel höherem Maſse festgehalten wird, als dies unter normalen Verhältnissen der Fall ist. Um durch seitliche Bewegungen des äusseren Endes die Lage seiner Achse zu ändern, müssen wir eine viel grössere Gewalt anwenden, der Kranke aber pflegt auf jeden solchen Versuch mehr als sonst zu reagiren.

Dabei dürfen wir nicht vergessen, dass entsprechend der Verlängerung der Harnröhre der ausserhalb der Blase gelegene Theil des eingeführten Instrumentes im Verhältniss zu dem in ihrer Höhle befindlichen Theil wesentlich länger ist als bei normaler Prostata, dass also bei gleichem Ausschlag des äusseren Endes die Bewegung des in der Blase befindlichen Schnabels eine geringere sein wird.

Selbst bei gewaltsamer Verdrängung der Sonde aus ihrer Gleichgewichtslage, wird die Stellung des in der Blasenhöhle befindlichen Endes zu deren Wandungen nicht in dem Maſse geändert, als man erwarten sollte, weil der Blasenkörper mit der hypertrophischen Prostata fester als unter normalen Verhältnissen verbunden ist; erleidet bei forcirter Bewegung der Sonde das Orific. urethr. int. eine entsprechende Lageveränderung, so wird zugleich die Blase, wenn auch in geringerem Maſse en masse mitbewegt. Auf keinen Fall gelingt es, wie ein Blick auf Fig. 22 lehrt, den Schaft des eingeführten Instrumentes mit dem Blasenboden in Berührung zu bringen.

Wir sind somit bei der Untersuchung von Kranken die an Prostata-Hypertrophie leiden, wesentlich auf die Ausübung der ersten und zweiten Reihe von Bewegungen angewiesen, bei denen die Achse des Instrumentes unverändert bleibt; die Zuhülfenahme der dritten

Reihe von Bewegungen pflegt umso mehr behindert zu sein, je bedeutender die Hypertrophie ist.

Es kann demnach in diesen Fällen hochgradiger Prostatahypertrophie die Untersuchung nicht nach dem oben begründeten Schema ausgeführt werden, das eine freie Beweglichkeit des eingeführten Instrumentes mit ausgiebiger Lageveränderung seiner Achse zur Voraussetzung hatte.

Bei der grossen Verschiedenheit der hier in Betracht kommenden Verhältnisse, wird es überhaupt unmöglich sein, ein bestimmtes Schema aufzustellen. Auf Grund eines vollen Verständnisses der optischen Eigenschaften unseres Apparates, wie der richtigen Beurtheilung des einzelnen Falles werden wir im Stande sein, die Untersuchung zu einer möglichst wirksamen zu gestalten. Bei Anwendung eines genügend langen Instrumentes werden wir durch Vor- und Zurückschieben, durch Drehen um seine Achse stets im Stande sein, uns den grösseren, unteren, gegen die Harnröhrenmündung gerichteten Theil der Blasenwand zur Anschauung zu bringen. Je weniger wir die 3. Reihe der Bewegungen zu Hülfe nehmen können, je fester das Instrument in seiner Lage gehalten wird, um so grösser wird die in der Fortsetzung seiner Achse gelegene Partie sein, die unsern Blicken entzogen bleibt. Um auch diesen Theil zur Ansicht zu bekommen, müssen wir uns unseres II. Kystoskopes bedienen und zwar eines solchen, bei dem das Gesichtsfeld gerade in der Verlängerung des Schaftes gelegen ist; die Anwendung dieses Instrumentes ist eine so einfache, dass weitere Angaben überflüssig erscheinen.

Wir haben bisher erörtert, wie sich die Untersuchungs-Technik in den Fällen gestaltet, in welchen den oben angeführten Anforderungen für eine erfolgreiche Kystoskopie leicht zu genügen ist. Wir wenden uns nun zur Untersuchung der zahlreichen Blasenleidenden, bei denen eine oder mehrere dieser drei Bedingungen zunächst nicht erfüllt sind, in denen sie

nur durch besondere Manipulationen und Kunstgriffe soweit herzustellen sind, dass wir endlich doch unser Ziel noch erreichen können. Die Ursache dieser Schwierigkeit liegt entweder in der Harnröhre oder in der Blase oder in beiden.

In der Harnröhre können die Verhältnisse nach der Richtung hin ungünstig liegen, dass es entweder garnicht möglich ist, das Instrument bis zur Blase hindurch zu bringen, oder dass es dort so mit Blut und Eiter verunreinigt anlangt, dass die nöthige Klarheit der Bilder auch bei Anwendung des hellsten Lichtes nicht zu erzielen ist.

Was den ersten Punkt anbetrifft, so haben wir schon erwähnt, dass es Fälle von Prostatahypertrophie giebt, in denen die Einführung eines starren Instrumentes die grössten Schwierigkeiten darbietet, oder selbst dem Geschicktesten misslingt. Es sind somit nur noch die eigentlichen Verengerungen der Harnröhre zu besprechen, die an jedem Punkte des Kanales vorkommen können. Bald sind sie angeboren, bald erworben, bald sind sie durch festes Narbengewebe, bald durch mehr oder weniger ausgebreitetes Infiltrat gebildet, bald erstreckt sich die Verengerung nur über eine kürzere Strecke oder über eine längere, oder verwandelt endlich die ganze Harnröhre in ein enges, unausdehnbares Rohr. Nur die Fälle, in denen die verengerte Partie sehr lang, oder in denen die Harnröhre an ihrer Biegungsstelle um die Symphyse ganz in callöse Massen eingebettet und somit die Einführung eines graden Rohres unmöglich ist, dürften für unsere Untersuchung ungeeignet sein. Sonst sollten Verengerungen nur ein vorübergehendes, nie ein dauerndes Hinderniss darstellen; ganz ohne alle Rücksicht auf unsere Untersuchung erfordern ja andere Rücksichten gebieterisch eine genügende Erweiterung.

Mehr als ein Kranker ist indirekt durch die Kystoskopie von seiner Strictur befreit worden. Wiederholt wurden mir Kranke mit dunklen Harnbeschwerden zur Untersuchung zugeführt; bei dem Versuch das Kystoskop einzuführen, oder schon bei den vorbereitenden Akten fand sich eine bisher nicht vermuthete Strictur, die sonst vielleicht noch lange verborgen geblieben wäre; war die verengerte

Partie dann bis auf No. 23 der Charrière'schen Filière erweitert, so stand der Einführung unserer Instrumente nichts mehr im Wege.

Eine besondere Beachtung verdienen für die Ausübung unserer Untersuchungsmethode die Verengerungen der äusseren Harnröhrenmündung, schon ihrer grossen Häufigkeit wegen. In der Mehrzahl der Fälle ist diese Enge des Orific. urethr. extern. angeboren, die Oeffnung ist dann bisweilen so eng, dass man nur eine dünne Sonde hindurch führen kann. In anderen Fällen ist die Verengerung eine erworbene und durch entzündliche Prozesse der mannigfachsten Art entstanden; eine besondere Rolle spielen dabei jene so überaus lästigen Entzündungszustände, denen wir bei Leuten, die sich regelmässig katheterisiren, nicht selten im vordersten Theil der Harnröhre begegnen.

Oft ist es nur eine dünne Membran, die, in der Fortsetzung der unteren Wand der Eichel vorspringend, das Lumen verkleinert; in diesen Fällen ist die Oeffnung meist dehnbar, ein kräftiger Druck mit der Spitze des Instrumentes lässt dasselbe plötzlich eindringen. Schwieriger sind die Verhältnisse in den Fällen, in denen die Oeffnung rings herum von dicken rigiden Wänden begrenzt wird, besonders, wenn dieselben bis zu grösserer Tiefe hinein infiltrirt sind; dann lässt sich die Einführung unseres Instrumentes nicht so einfach bewerkstelligen. Diese Fälle bieten den weiter hinten liegenden Stricturen gegenüber die Schwierigkeit dar, dass jede gewaltsame Dehnung des Orific. ureth. ext. mit heftigen Schmerzen verbunden ist. Hier bewirkt jetzt das Cocaïn, wenn es in genügender Stärke aufgepinselt wird, eine grosse Linderung. Vielleicht könnte man eine noch befriedigendere lokale Anästhesie dadurch erreichen, dass man mit einer Pravaz-Spritze eine entsprechende Menge Cocaïnlösung in das angrenzende Gewebe injicirt; bisher habe ich allerdings von diesem letzten Verfahren noch keinen Gebrauch gemacht.

Die Erweiterung wird, je nach den individuellen Verhältnissen, entweder als selbstständige Maßnahme vor der kystoskopischen Untersuchung vorgenommen oder derselben unmittelbar vorausgeschickt. Im ersteren Falle kann man die Dilatation ent-

weder durch Einführen allmählich stärkerer Instrumente oder durch Einlegung eines Tupelo-Stiftes erzielen oder endlich die blutige Erweiterung vornehmen. Ist eine genügende Weite erzielt und die eventuell noch bestehende Neigung zur Blutung geschwunden, so steht der Vornahme der Kystoskopie nichts mehr im Wege. Schneller zum Ziele führend, aber auch mit grösserer Schwierigkeit verbunden, ist die Methode, bei der man die Dilatation der Untersuchung unmittelbar vorausschickt; in diesem Falle ist eine blutige Erweiterung unbedingt zu verwerfen, da dann Lampe und Prisma des einzuführenden Instrumentes wohl mit Sicherheit mit Blut verunreinigt werden würden. Ich bin auch in schwierigen Fällen meist auf folgende Weise zum Ziele gekommen: Nachdem der Kranke völlig für die Untersuchung vorbereitet auf den Tisch gelagert und auch das Instrument zur sofortigen Einführung hergerichtet ist, wird zunächst die Harnröhrenmündung und der vordere Theil der Urethra bis zur Fossa navicularis durch Bepinseln mit einer 10procentigen Cocaïnlösung anästhesirt und dann ein conischer Metallstift eingeschoben, der an der Stelle seines stärksten Umfanges um 2 bis 3 Nummern stärker ist als unser Instrument. Dieser Stift wird in der beschriebenen Lage einige Sekunden lang liegen gelassen und dann von einem Assistenten schnell herausgezogen, während der Untersuchende unmittelbar darauf das Instrument einführt. Wird diese Procedur mit der nöthigen Schnelligkeit und Sicherheit ausgeführt, so pflegt man das Kystoskop leicht und ohne dass es durch Blut verunreinigt wird, hindurch zu bringen. Unmittelbar nach Herausziehen des Stiftes klafft nämlich die Mündung, besonders in den Fällen, in denen die Wandungen stärker infiltrirt sind, weit auseinander; man erblickt die Schleimhaut in Folge des ausgestandenen Druckes stark anämisch, erst nach einer, wenn auch kurzen. so doch messbaren Zeit zeigt sich eine geringere oder stärkere Blutung; bis zu deren Erscheinen hat man das Instrument meist mit Leichtigkeit hindurch gebracht.

Wiederholt ist es mir auch in Fällen, in denen eine mässige Verengerung in den hinteren Theilen der Harnröhre ihren Sitz hatte, gelungen, das Instrument mit kräftigem Druck so hindurch zu bringen, dass Prisma und Lampe ohne blutige Verunreinigung in die Blase

gelangten, obgleich beim Durchgange des Instrumentes, wie die nachher aus der Harnröhre erfolgende Blutung zeigte, an der stricturirten Stelle ein Einriss erfolgt war.

Trotz normaler Weite der Harnröhre wird das Instrument beim Durchgang durch die Urethra bisweilen so verunreinigt, dass Lampe und Prisma schmutzig in die Blase gelangen. Es geschieht das zunächst in den allerdings seltenen Fälle, in welchen die tieferen Partieen der Harnröhre ohne das Vorhandensein einer Verengerung so verändert sind, dass die leichteste Berührung mit dem Instrumente eine Blutung auslöst. Diese für unsere Zwecke so missliche Beschaffenheit der Schleimhaut dürfte wohl am besten durch geeignete adstringirende Einspritzungen eine Aenderung erfahren.

In anderen Fällen wird die Verunreinigung durch Schleim und Eiter bewirkt, die auf der Harnröhrenschleimhaut haften. Dass man bei Gegenwart von eitrigem Secret die Urethra vorher ausspült, versteht sich für die Pars pendula von selbst; unliebsame Erfahrungen, die ich im Beginne meiner Studien machte, lehrten mich, wie nothwendig das auch in manchem Falle für die Urethra posterior sei. Die vordere Harnröhre war in diesen Fällen zweifellos frei von eitrigen Massen. Ich hatte einen Nélaton-Katheter bis in die mit trübem Urin erfüllte Blase eingeführt und letztere so lange ausgewaschen, bis das Spülwasser absolut klar zurückkam. Als ich nun nach vorausgeschickter Anfüllung der Blase mit 150 ccm reinen Wassers und Herausnahme des Katheters das Kystoskop einführte, war ich in der unangenehmsten Weise überrascht, dass die Bilder so undeutlich waren. Der Grund dafür wurde mir bald klar: Ich hatte die Blase wohl ausgespült, die in dem prostatischen Theil der Harnröhre befindlichen eitrigen Massen aber waren nicht entfernt worden; beim Einführen des Kystoskopes mussten dieselben mit in die Blase eingedrungen sein und hatten deren Inhalt, sowie das Instrument verunreinigt. Um nun auch die Höhle des prostatischen Theiles der Harnröhre zu reinigen, verfahre ich bei den Ausspülungen jetzt in der Art, dass ich nach Entleerung der Blase den Katheter durch den inneren Schliessmuskel so weit zurückziehe, dass sich seine Oeffnung ungefähr in der Mitte der Pars prostatic. befindet.

Jetzt injicire ich langsam eine halbe Spritze voll Flüssigkeit, welche die an der Wand der Harnröhre haftenden Unreinigkeiten loslöst und mit ihnen in die Blase fliesst. Dann schiebe ich den Katheter wieder vor und injicire die zweite Hälfte der Spritze in die Blase, worauf ich deren ganzen Inhalt nach aussen ablaufen lasse. Hat man diese Procedur zwei- bis dreimal vorgenommen, so kann man sicher sein, dass auch die Schleimhaut des zwischen Sphincter intern. und Sphincter extern. befindlichen Harnröhrenabschnittes genügend gereinigt ist und kann, wenn noch weitere Ausspülungen nothwendig sind, diese ausschliesslich der Blase zukommen lassen.

Bemerken möchte ich noch, dass es bisweilen gelingt, das beim Durchgang durch die Harnröhre mit Blut oder Eiter verunreinigte Prisma nach Eintritt in die Blase dadurch zu reinigen, dass man es mechanisch an der Falte der inneren Harnröhrenmündung abwischt. Es ist mir auf diese Weise durch wischende Bewegungen wiederholt geglückt, Blutgerinnsel, die das Prisma verunreinigten und das Sehen hinderten, abzustreifen.

Erschwert wird die Untersuchung in einzelnen Fällen durch die gesteigerte Sensibilität der Kranken, die bald mehr allgemeiner Natur, bald auf die Harnwege beschränkt ist. Ich rede dabei nicht von jener nervösen Angst und Aufregung, die wir bei manchen Menschen antreffen, bei denen schon der blosse Gedanke, dass ihnen ein Instrument eingeführt werden soll, die grösste Unruhe hervorruft; ist diese Erregung eine hochgradige, so hilft uns nur das Chloroform darüber hinfort. Ich meine vielmehr jene wirkliche Hyperästhesie, die die Harnwege zuweilen auch bei Gesunden, öfters aber und in höherem Grade bei Kranken darbieten, und zwar bei letzteren auch in den Abschnitten, die selbst nicht der Sitz pathologischer Veränderungen sind. Diese übermässige Empfindlichkeit äussert sich einerseits in Unruhe und Klagen des Kranken, andererseits in unwillkürlich auftretenden krampfhaften Contractionen gewisser Muskelgruppen, in der Harnröhre des Muscul. constrict. urethr., in der Blase des Muscul. detrusor. Diesen Kranken wird man die Wohlthat der lokalen Anästhesie mittelst Cocaïn nicht vorenthalten dürfen; der Erfolg ist der denkbar günstigste; in vielen Fällen stellt

sich dann eine fast vollständige Empfindungslosigkeit ein. Kranke, die vorher bei jedem Versuch einen Katheter einzuführen, die lebhaftesten Schmerzensäusserungen von sich gaben und sich auf das Ungeberdigste umherwarfen, geben jetzt an, dass sie nur das Gefühl eines dumpfen Druckes empfinden.

Aber auch wenn eine solche Hyperästhesie nicht vorliegt, schicke ich die Cocaïnisirung der Untersuchung jetzt meistens voraus. Wird letztere bei normaler Empfindlichkeit zwar auch so von den Kranken ohne Klagen ertragen, so sollen wir doch nichts unterlassen, um unseren Patienten jeden, wenn auch unbedeutenden Schmerz zu ersparen. Gegen diese regelmässige Anwendung der lokalen Anästhesie mittelst Cocaïn lässt sich um so weniger einwenden, als gerade die Schleimhaut der Blase und Harnröhre eine sehr geringe Resorptionsfähigkeit besitzen; eine Intoxication ist dabei in keiner Weise zu befürchten. Ich verfüge nach dieser Richtung hin jetzt über eine sehr grosse Erfahrung; in den Hunderten von Fällen, in denen ich die Cocaïnisirung gesunder und kranker Blasen anwandte, habe ich niemals auch nur die geringsten nachtheiligen Folgen oder gar Erscheinungen einer Vergiftung beobachtet. Der einzige Uebelstand ist der, dass die Vorbereitung der Kranken eine etwas längere Zeit in Anspruch nimmt.

Bei der Ausübung der Cocaïnisirung haben wir darauf zu achten, dass die angewandte Flüssigkeit frei von Bacterien, also aseptisch ist und, dass sie mit einer jeden Stelle der Harnröhren- und Blasenschleimhaut in Berührung kommt. Um dieser letzten Forderung hinsichtlich der Blase zu genügen, muss die Menge der injicirten Cocaïnlösung so gross sein, dass die Blasenwand durch dieselbe genügend entfaltet wird; 50 ccm einer zweiprocentigen Lösung haben sich bisher stets als genügend erwiesen.

Ich verfahre jetzt in folgender Weise: Zunächst werden mit einer gewöhnlichen Trippersprütze einige Cubikcentimeter der genannten Lösung in die Urethra eingespritzt und letztere an der Eichel zugehalten. Nach einigen Minuten wird ein dünner Nélaton-Katheter in die Blase eingeführt und deren Inhalt entleert. Ist letzterer trübe, so dass voraussichtlich die Blasenschleimhaut noch in mehr oder weniger grosser Ausdehnung mit eitrigem Belag bedeckt ist, so schicke ich

der Cocaïn-Injection einige Ausspülungen mit $^1/_2$procentiger Carbolsäurelösung voraus, andernfalls wird sofort die anästhesirende Lösung injicirt. Um auch die zwischen dem inneren und äusseren Schliessmuskel gelegene Harnröhren-Partie mit der Flüssigkeit in Berührung zu bringen, ziehe ich alsbald den Katheter so weit heraus, dass sich seine Mündung im prostatischen Theile der Harnröhre befindet. Injicirt man jetzt eine Flüssigkeit, so fliesst dieselbe zunächst in die Urethra posterior und von da durch die innere Harnröhrenmündung in die Blase. Nachdem auf diese Weise ungefähr die Hälfte der Flüssigkeit entleert ist, ziehe ich unter gleichmässigem Druck auf den Stempel der Spritze den Katheter langsam heraus, bis die Flüssigkeit zur Harnröhrenmündung hervordringt. Bei Anwendung einer guten Spritze kann man schon an dem zum Vorschieben des Stempels nothwendigen Drucke erkennen, wo sich die Oeffnung des Katheters befindet. Ist dieselbe in der Pars prostatica, so genügt ein geringer Druck, um die Flüssigkeit gleichmässig auszutreiben; gelangt die Oeffnung beim weiteren Herausziehen des Katheters in die Pars membranacea, so muss man eine bedeutend grössere Gewalt anwenden, um den Stempel vorzuschieben, worauf endlich mit dem Eintritt in die Pars bulbosa die Flüssigkeit plötzlich wieder bei geringem Drucke herauskommt und alsbald auch zur vorderen Harnröhrenmündung hervorquillt. Ist dieser Moment gekommen, so schiebe ich den Katheter wieder tief in die Blase ein und entleere die Spritze vollständig. Letztere wird nun abgenommen und der Katheter, den man ruhig liegen lässt, durch einen Quetschhahn geschlossen. Auf diese Weise ist man sicher, jede Partie der Blase und der Harnröhre mit der Cocaïnlösung in Berührung zu bringen. — Nach Verlauf von 5 Minuten lasse ich dieselbe wieder abfliessen; der für unsere Zwecke erforderliche Grad von Anästhesie ist dann ausnahmslos erzielt.

Von grosser praktischer Bedeutung sind die Hindernisse, die sich der Ausübung unserer Untersuchungsmethode in den Fällen entgegenstellen, in welchen eine genügende Ausdehnung der Blasenhöhle gar nicht oder nur nach Ueberwindung

mehr oder weniger grosser Schwierigkeiten möglich ist.

Ich glaube, diese Fälle, in denen sich die Blase der für unseren Zweck wünschenswerthen Anfüllung mit 150 ccm Flüssigkeit widersetzt, der leichteren Uebersicht halber in drei Kategorieen eintheilen zu sollen.

Die erste bilden die Blasen, deren unausdehnbare enge Höhle von infiltrirten Wandungen umgeben ist. Wir haben es hier mit dem Endausgange verschiedener schwerer Blasenleiden zu thun, die das Gemeinsame haben, dass die pathologischen Veränderungen nicht auf die oberflächlichen Theile beschränkt sind, sondern auch die tieferen Schichten der Blasenwand in Mitleidenschaft gezogen haben. Wir finden dieselbe theils mit Abscessen durchsetzt, theils durch kleinzellige Infiltration callös verdickt, theils endlich in geringerer oder grösserer Ausdehnung mit Narbengewebe durchzogen. In diesen Fällen ist eine auch nur geringe Ausdehnung unmöglich. Jeder Versuch nach dieser Richtung ruft die fürchterlichsten, weder durch Cocaïn, noch durch Morphium zu mildernden Schmerzen hervor und hat nur zu häufig hohe Fieberzustände und schwere Allgemeinerscheinungen im Gefolge. Hier ist auch das Chloroform ohnmächtig; bei den leichteren Graden der Narkose werden die selbst beim vorsichtigsten Ausdehnungsversuch auftretenden Schmerzen nicht genügend betäubt, bei tiefer Narkose und grösserer Gewalt aber ist die Gefahr der Zerreissung der Blasenwand gegeben. Haben derartige Blasen ein so geringes Volumen, dass eine erfolgreiche Kystoskopie unter den zeitweiligen Verhältnissen ausgeschlossen erscheint, so bleibt nichts anderes übrig, als überhaupt darauf zu verzichten.

Bei der zweiten Form zeigt sich die Blasencapacität ebenfalls verkleinert, die Blase ist wenig ausdehnbar und besitzt eine geringe Toleranz gegen ihren Inhalt; die Kranken werden durch häufigen Harndrang gequält, bei Ausspülungen werden nur geringe Flüssigkeitsmengen ertragen. Im Gegensatze zu den eben beschriebenen Fällen haben wir es aber hier nicht mit tieferen parenchymatösen Prozessen zu thun, sondern entweder mit oberflächlichen catarrhali-

schen Veränderungen oder mit reflectorisch erregten krampfhaften Muskelcontractionen oder endlich mit einer gewohnheitsmässigen Kleinheit der Blase.

So schwer diese Verhältnisse oft auf den ersten Blick zu sein scheinen, so gelingt es uns bei geeigneten Maßnahmen in der Mehrzahl der Fälle doch, unser Ziel zu erreichen. Eine genügende Erfahrung setzt uns in den Stand, oft auch der grössten Schwierigkeiten Herr zu werden, doch bedarf es dazu nicht selten der grössten Geduld und Ausdauer des Arztes, wie des Patienten.

Leichtere Fälle dieser Kategorie eignen sich oft zur sofortigen Untersuchung; nur darf man sich hier von dem Cocaïn keine grossen Dienste versprechen. Wohl haben die Kranken bei seiner Anwendung während der Ausdehnungsversuche keine oder nur geringe Schmerzen; die Blase wehrt sich aber gegen jede Erweiterung in ebenso energischer Weise wie vorher; oft ohne dass es der Patient merkt, wirft sie das eingespritzte Wasser sammt Katheter hinaus. Dagegen beruhigt eine genügende Dosis Morphium, subcutan injicirt, die Blase oft so, dass eine hinreichende Ausdehnung ermöglicht wird.

Man thut in diesen Fällen gut, die nothwendigen Ausspülungen mit geringen Flüssigkeitsmengen vorzunehmen und erst nach völliger Reinigung der Blasenwand unmittelbar vor der Einführung des Kystoskopes die für unsere Untersuchung wünschenswerthe Flüssigkeitsmenge von 150 ccm zu injiciren. Begegnen wir dann einem stärkeren Widerstande der Blasenwand, so erreichen wir unser Ziel bisweilen dadurch, dass wir den Penis um den eingeführten Katheter comprimiren und die Spritze bei starkem Druck auf den Stempel entleeren. Ist der Widerstand der Blase sehr bedeutend, so führt man die Injection mit Vortheil in mehreren Absätzen aus; lässt man einige Secunden mit dem Drucke nach, so giebt die Blasenwand nach, man kann nach einer solchen Pause die Injection oft leicht vollenden. Selbstverständlich müssen wir bei derartigen Kranken die Compression des Penis auch nach Herausnahme des Nélaton-Katheters noch bis zum Einführen des Kystoskopes fortsetzen. Ich habe wiederholt die Freude gehabt, auf die beschriebene

Weise unter scheinbar verzweifelten Verhältnissen die kystoskopische Untersuchung mit Erfolg auszuführen.

In schwereren, zu dieser zweiten Kategorie gehörenden Fällen ist an eine sofortige Untersuchung nicht zu denken; hier gelingt es meist, durch eine vorbereitende Behandlung des Kranken die Verhältnisse günstiger zu gestalten. Bisweilen genügt ruhige Bettlage, um die Blase zu beruhigen, so besonders bei Anwesenheit von Concrementen; lässt man hier die Kranken einige Tage ruhig auf dem Rücken liegen, so erträgt die Blase, die vorher gegen jede Ausdehnung auf das heftigste reagirte, nicht selten die nothwendige Anfüllung ohne Beschwerden. Sehr gute Dienste thun dabei die Narcotica, am besten das Morphium in der Form von Suppositorien; sie wirken nicht so sehr durch Beruhigung des Schmerzes, als vielmehr durch Unterdrückung des Krampfes, der sich bei unseren Kranken meist am Ende der Harnentleerung einstellt und immer von Neuem eine intensive Reizung der entzündeten und hyperästhetischen Blasenschleimhaut herbeiführt. Von Nutzen sind auch mannigfache innere Mittel, die Balsamica, das salicylsaure Natron, Rad. Gramin. u. a. Von diesen allen halte ich die Balsamica und besonders das von Dr. Posner wieder zu neuem Ansehen gebrachte Sandelholzöl für die wirksamsten; letzteres pflegt die verschiedenartigsten Reizzustände am sog. Blasenhalse auch bei Fortbestehen des Grundleidens oft auf das Günstigste zu beeinflussen.

Von Vortheil erweist sich bisweilen eine vorsichtig ausgeführte systematische Ausdehnung der Blase, die man am besten mit einer guten Spritze vornimmt. Sie ist besonders in den Fällen angezeigt, in denen die acuten Prozesse abgelaufen sind und entweder nur noch eine grössere Irritabilität der Blasenwand gegen den ausdehnenden Inhalt besteht oder in denen wenigstens die oberflächlichen Schleimhautprozesse einen mehr chronischen, reizlosen Character angenommen haben. In wieder anderen Fällen zeigen sich leicht adstringirende Lösungen oder endlich die Instillation stärkerer Höllensteinlösungen nach der Guyon'schen Vorschrift nützlich.

Auf diese Weise gelingt es durch geeignete Mafsnahmen, die

allerdings streng individualisirend jedem einzelnen Fall angepasst und nach dessen Eigenart verschieden sein müssen, bei dieser Form stark contrahirter Blasen fast regelmässig unser Ziel zu erreichen. Bei der Untersuchung selbst wird sich eine Combination von Cocaïn und Morphium in der Weise empfehlen, dass man die Blase behufs lokaler Anästhesie in der gewöhnlichen Weise cocaïnisirt und ausserdem zur Abwehr der unwillkürlichen Blasen-Contractionen eine subcutane Morphium-Injection oder ein Morphium-Suppositorium hinzufügt.

Nur selten wird man zum Chloroform seine Zuflucht nehmen müssen, das aber bei den eben beschriebenen Formen spastischer Blasen-Contractionen bei genügender Tiefe der Narkose stets zum Ziele führt. Es erschlaffen dann die vorher so starren Wände völlig und lassen sich bei geringem Druck genügend entfalten; ein Zerreissen der Blasenwand ist bei diesen Kranken nicht zu befürchten.

Zur dritten Kategorie rechne ich eine Reihe von Fällen, in denen die Blase wohl beim Anfang der Vorbereitung geräumig genug ist, aber schon nach einigen Ausspülungen so unruhig wird und so zu krampfen beginnt, dass sie trotz vorausgeschickter Cocaïnisirung und trotz fehlender oder unbedeutender Schmerzen des Kranken Spülwasser und Katheter herausschleudert. Kommt ein derartiger Kranker zur Untersuchung, so enthält die Blase ohne Beschwerden vielleicht 200 ccm Urin. Wir glauben schon gewonnenes Spiel zu haben; nach Entleerung der Blase und vorausgeschickter Cocaïnisirung beginnen wir auszuspülen, um nur zu schnell die unvermuthete Schwierigkeit zu finden. Oft vermag der geübte Beobachter den Sturm noch zur rechten Zeit zu bemerken und durch geeignete Mafsregeln zu beschwichtigen. Die erste auffällige Erscheinung, die man in solchen Fällen wahrnimmt, ist gewöhnlich die, dass während des Einspritzens des Spülwassers der Stempel der Spritze, der sich eben noch ganz leicht vorschieben liess, plötzlich einen starken Widerstand findet; es ist das die Folge einer krampfhaften Contraction der Blasenwand. Jetzt kann man die Aufregung der Blase oft noch beruhigen. Hält man in diesem Moment

mit der weiteren Injection inne, zieht vielleicht den Stempel etwas zurück und verharrt in dieser Stellung einige Augenblicke, so beruhigt sich die Blase wieder und erträgt dann das weitere Ausspülen geduldig. Sucht man dagegen den Widerstand der Blase mit Gewalt zu überwinden, so wird plötzlich, ehe der unerfahrene Untersucher daran denkt, Spülwasser und Katheter herausgeworfen.

Gerade in diesen Fällen zeigt sich der grosse Vortheil, den die Benutzung einer guten Spritze gewährt. Bei Anwendung des Irrigators sind wir garnicht im Stande, den Druck dem jedesmaligen Zustande der Blase anzupassen, während wir bei Benutzung einer leicht gehenden Spritze mittelst des Gefühls jede Veränderung des Widerstandes der Blasenwand wahrnehmen. Das ist aber bei der Vorbereitung reizbarer Blasen, von denen jetzt die Rede ist, von besonderer Wichtigkeit; während dieselben auf den gleichmässigen Druck der Wassersäule des Irrigators um so stärker zu reagiren pflegen, je höher derselbe ist, beruhigen sie sich bei dem oben beschriebenen Verfahren meist leicht und ermöglichen dann die Fortsetzung der Ausspülungen.

Bei diesen reizbaren Blasen muss man auch darauf achten, dass sich während der Injection die Oeffnung des Katheters wirklich tief in der Blase und nicht etwa in der Nähe des sogenannten Blasenhalses befindet, da letztere Gegend in diesen Fällen so empfindlich ist, dass ein stärkerer, gegen sie gerichteter Flüssigkeitsstrom schon einen Insult darstellt. Diese Blasen sind es auch, bei denen oft, nachdem endlich die Spülungen beendet und glücklich eine genügende Menge klarer Flüssigkeit injicirt ist, in dem Momente, in dem der Katheter herausgezogen wird, ein kleinerer oder grösserer Theil der Flüssigkeit, ja oft ihre gesammte Menge mit herausstürzt. Es ist dann nothwendig, sofort den Penis zu comprimiren und die Compression so lange fortzusetzen, bis der Patient auf den Tisch gelagert und das Instrument eingeführt ist. Bei mangelnder Assistenz kann man sich zu diesem Zwecke geeigneter Gummiringe bedienen, die man auf den Penis bis in die Mitte der Pars pendula heraufschiebt; sie können bis zum Ende der Untersuchung liegen bleiben und hindern, wenn sie nicht zu eng sind, das Einführen des Instru-

mentes nicht. Intelligente Patienten pflegen übrigens diese Compression meist selbst richtig zu bewerkstelligen.

In allen schwereren Formen dieser zuletzt geschilderten reizbaren Blasen leistet uns das Morphium fast souveräne Dienste; ich pflege daher in allen denjenigen Fällen, in denen ich nach Lage der Sache den geringsten Verdacht auf die geschilderte Reizbarkeit der Blase habe, eine subcutane Morphium-Injection vorauszuschicken.

Ich habe diese durch eine ungenügende Ausdehnbarkeit der Blase bedingten Verhältnisse ausführlich besprochen, da ihre richtige Beurtheilung nothwendig ist, um in einer grossen Anzahl schwieriger Fälle die kystoskopischen Untersuchungen mit Erfolg ausführen zu können.

Sehen wir von der in einigen Fällen nothwendigen länger dauernden Vorbereitung des Kranken ab, so stehen uns bei der Untersuchung selbst zur Beseitigung einer abnormen Empfindlichkeit das Cocaïn, zur Bekämpfung der unwillkürlichen Muskel-Contractionen das Morphium zur Verfügung, während in schweren Fällen die Chloroform-Narkose beide Indicationen erfüllt. Letztere ist aber nur äusserst selten nothwendig. Ich selbst habe bei den sehr zahlreichen von mir vorgenommenen Untersuchungen nur dreimal chloroformirt und darunter sind zwei Fälle mit inbegriffen, in denen die Narkose nur auf die dringende Bitte der sehr aufgeregten und ängstlichen Kranken vorgenommen wurde.

Die Erfüllung der dritten Grundbedingung einer erfolgreichen Kystoskopie, der genügenden Klarheit des Blaseninhaltes während der Dauer der Untersuchung, verursacht am häufigsten Schwierigkeit. Nur zu oft finden wir den Urin durch Blut oder Eiter oder durch beides verunreinigt; meist gelingt es, durch wiederholte Ausspülungen ein klares Medium zu erzielen; nur in seltenen Fällen erweisen sich alle unsere Bemühungen als wirkungslos.

Die Quelle dieser Beimischung kann in den verschiedensten Abschnitten der Harnwege ihren Sitz haben. Wie sich die Verhält-

nisse gestalten und welche Maßnahmen zu treffen sind, wenn sie in der Harnröhre sitzt, ist oben erörtert worden.

Ist die Blase mit trübem Urin gefüllt, so muss sie nach dessen Entleerung so oft ausgespült werden, bis die Flüssigkeit annähernd klar zurückkommt. Bei chronischem Blasencatarrh, speciell aber bei den sehr erweiterten Blasen alter Prostatiker, sind oft eine sehr grosse Anzahl von Ausspülungen, zehn, zwanzig und mehr nothwendig, ehe es gelingt, alle der Blasenwand anhaftenden schleimigen und eitrigen Unreinigkeiten fortzuspülen. Ich habe von diesen häufigen Ausspülungen niemals einen Nachtheil gesehen; im Gegentheil hatte diese gründliche Reinigung der Blase oft einen vortheilhaften Einfluss; die Kranken befanden sich nach der Untersuchung besser als vorher. In seltenen Fällen gelingt es trotz aller Ausspülungen nicht, einen genügend klaren Blaseninhalt herzustellen. Die Beimischung einzelner kleinerer oder grösserer Gerinnsel, wie sie bei sonst klarer Flüssigkeit oft noch nach zahlreichen Ausspülungen beobachtet wird, hindert das Sehen wenig, wenn nur die eigentliche Masse der die Blase erfüllenden Flüssigkeit klar ist; man sieht dann bei der Untersuchung die Gerinnsel von Zeit zu Zeit über das Gesichtsfeld schiessen, ohne dass sie sonst die Besichtigung der Blasenwand hindern. Aber auch die eigentliche Flüssigkeit braucht nicht absolut klar zu sein; bei Anwendung eines sehr hellen Lichtes kann man meist auch bei leichter Trübung der Flüssigkeit noch deutlich genug sehen, um eine Diagnose stellen zu können; freilich ist dann das Bild viel weniger klar und nicht zur Demonstration geeignet.

Dass während einer profusen Blutung eine kystoskopische Untersuchung nicht möglich ist, versteht sich von selbst; unter solchen Verhältnissen sollte man sie garnicht versuchen.

Damit soll aber nicht gesagt sein, dass jede Blutbeimischung zum Urin die Kystoskopie hindert! Ich habe eine grosse Anzahl von Fällen untersucht, in denen zur Zeit der Untersuchung der Urin trübe und von rothbrauner Farbe war und das Mikroskop massenhafte rothe Blutkörperchen zeigte. Meistens gelang es, durch geeignete Ausspülungen für die kurze Zeit der Untersuchung auch

dann ein klares Medium zu erzielen, wenn sich die Quelle der Blutung als in der Blase befindlich erwies. In anderen, allerdings seltenen Fällen kam nach vorausgeschickten zahlreichen Spülungen das Spülwasser wohl klar, aber noch deutlich roth gefärbt zurück. Sah ich in solchen Fällen, dass durch weitere Ausspülungen eine Aenderung nicht erzielt wurde, so stand ich davon ab, injicirte schnell 150 ccm einer $^1/_2$ procentigen Carbolsäurelösung und führte das Instrument ein; bei genügend starkem Licht erhielt ich immer noch befriedigende Bilder, nur waren dieselben etwas roth gefärbt. Es dauert zweifellos auch bei fortdauernder geringer Blutung eine gewisse Zeit, ehe die injicirte klare Flüssigkeit durch das Blut getrübt wird.

Ich will hier einen Kunstgriff nicht unerwähnt lassen, dessen Anwendung mir in so manchem schwierigen Fall zum Ziel verholfen hat. Spült man in Fällen von Blutbeimischung zum Urin die Blase aus, so sieht man oft, wie beim Herauslassen das Spülwasser zuerst klar herauskommt und sich erst stärker und stärker röthet, wenn die Blase fast ganz entleert ist und den letzten Rest austreibt. Es ist das ein sicheres Zeichen, dass in diesen Fällen die Blutung nur dann erfolgt, wenn sich die Wandungen der ganz entleerten Blase berühren. Man findet das besonders häufig bei Gegenwart von Concrementen und von Blasengeschwülsten. Diese Beobachtung musste dazu auffordern, in solchen Fällen die Flüssigkeit niemals ganz herauszulassen, vielmehr schon vor völliger Entleerung wieder frisches Spülwasser einzuspritzen. Es ist mir auf diese Weise oft gelungen, auch unter scheinbar verzweifelten Verhältnissen zum Ziel zu gelangen. Um sicher zu sein, dass man beim Herauslassen des Spülwassers die Blase nie ganz entleert, thut man gut, dasselbe in einem graduirten Glase aufzufangen. Da man bei dem bekannten Inhalt der benutzten Spritze über die Menge der injicirten Flüssigkeit unterrichtet ist, gelingt es dann leicht, immer nur so viel heraus zu lassen, dass die Blase nie ganz leer wird, dass aber auch der zurückbleibende Theil der Flüssigkeit nur gering ist. Kommt nach einer grösseren oder geringeren Anzahl der auf diese Weise ausgeführten Ausspülungen das Spülwasser endlich klar zurück, so wird schnell eine solche

Menge Wassers eingespritzt, dass dieselbe mit dem noch in der Blase befindlichen Quantum ungefähr 150 ccm beträgt und sofort das Instrument eingeführt.

Oft haben wir bei Ausübung unserer Untersuchungs-Methode zugleich mehrere der oben erwähnten Hindernisse zu bekämpfen; namentlich findet sich die Trübung des Blaseninhaltes durch Blut und Eiter häufig mit geringer Blasencapacität vereinigt. Eine solche Complication macht die Verhältnisse noch schwieriger und stellt an die Uebung und Erfahrung des Untersuchenden die höchsten Anforderungen.

II. Abschnitt.

DER ENDOSKOPISCHE BEFUND

DER

GESUNDEN UND KRANKEN HARNBLASE.

I.

Normale Blase.

Farbe der Blasenschleimhaut. — Oberfläche derselben. — Gefässe, arterielle und venöse. — Endoskopisches Bild der das Orific. urethr. int. umgebenden Falte. — Endoskopisches Bild der injicirten Luftblase. — Erscheinung bei Vorbuchtung der hinteren Blasenwand durch den Schnabel des Instrumentes. — Endoskopische Bilder des Blasenbodens; Ureterenmündungen und Ureterenwülste. — Beobachtung der Harnentleerung und der Bewegungen der Harnleiterwülste. — Pulsirende Bewegung der Blasenwand. — Untersuchung mit dem II. und III. Kystoskop.

Balkenblase und Divertikelbildung.

Die gründliche Kenntniss der endoskopischen Bilder, welche die gesunde Blase liefert, ist die unentbehrliche Grundlage für eine erfolgreiche Anwendung unserer Untersuchungsmethode zur Erforschung krankhafter Zustände. Aber auch an und für sich bietet die endoskopische Untersuchung der normalen Blase ein hohes Interesse dar.

Die Besichtigung der gesunden Blase ist mit keinerlei Schwierigkeit verbunden. Haben wir ihre Höhle mit klarer Flüssigkeit erfüllt und lassen das eingeführte Instrument in der Blase leuchten, so kann ein Jeder ohne alle Vorübung die im inneren Gesichtsfelde des Kystoskopes erscheinenden Bilder der glänzend beleuchteten Blasenwand erblicken. Haben wir Harnröhre und Blase vorher in der oben angegebenen Weise cocaïnisirt, so pflegt der Kranke auch bei langdauernder Untersuchung in keinerlei Weise belästigt zu werden. Ich habe wiederholt Demonstrationen meiner Instrumente in grösseren ärztlichen Gesellschaften anderthalb bis zwei Stunden lang ausdehnen können,

ohne dass der betreffende Kranke irgendwie über Schmerzen klagte; auch nachher waren bis auf ein leichtes Schrinnen bei der ersten Harnentleerung keinerlei Beschwerden vorhanden. So kann ein Jeder, der unsere Untersuchungs-Methode erlernen will, seine grundlegenden Studien an der lebenden Blase fast mit derselben Leichtigkeit ausführen, wie das bei den analogen Verhältnissen beim Kehlkopf möglich ist.

Die Untersuchung am Cadaver kann aus mannigfachen Gründen nicht als genügender Ersatz des Studiums der gesunden lebenden Blase betrachtet werden, sollte aber auch nicht vernachlässigt werden. Sie lässt sich besonders dadurch sehr wirkungsvoll und instructiv gestalten, dass man lange Nadeln von den äusseren Bedeckungen aus durch den Blasenkörper hindurchsticht und sich dann mit dem Kystoskop über ihre Lage in der Blasenhöhle informirt. Man wird auf diese Weise am schnellsten lernen, sich im Blasencavum zu orientiren und die Lage der im endoskopischen Gesichtsfelde erblickten Objecte richtig zu beurtheilen.

Die Bilder, die uns das Kystoskop liefert, wenn die Blase mit reinem Wasser angefüllt ist, sind von unübertrefflicher Klarheit; können wir doch selbst die durch eine plötzliche Bewegung des Instrumentes bewirkte Wellenbewegung der Flüssigkeit wahrnehmen.

An der Blasenwand fällt uns zunächst ihre unerwartete Farbe auf. Wir sind von den chirurgischen Operationen her gewohnt, die Schleimhaut der eröffneten Blase von dunkelrother, oft von fast himbeerähnlicher Farbe zu sehen. Ganz im Gegensatze hierzu erscheint uns die Schleimhaut des uneröffneten Organes im endoskopischen Bilde auffallend blass, blasser als die Schleimhaut der meisten anderen nach aussen mündenden sichtbaren Körperhöhlen. In der Mehrzahl der Fälle zeigt sie ein zartes aus gelb und roth gemischtes Colorit; in anderen Fällen, besonders bei jugendlichen Individuen, erscheint sie mehr rosa gefärbt. Im höheren Alter und bei anämischen Individuen wird die Färbung eine noch hellere, mehr weissliche. In einem Falle, in dem nach reichlichem Blutverlust die höchste Anämie bestand, erschien die Schleimhaut fast rein weiss und hatte so der Farbe nach mit der Conjunctiva die grösste Aehnlichkeit.

Man könnte meinen, dass die unerwartete Farbe, in der uns die Blaseninnenfläche im endoskopischen Bilde erscheint, nicht ihre wahre sei, sondern nur durch die besondere Art der Beleuchtung bewirkt werde. Dass dem nicht so ist, davon kann man sich leicht überzeugen, wenn man nach hoher Eröffnung der Blase ein hell leuchtendes Mignon-Lämpchen in ihre durch Spatel auseinander gehaltene Höhle einführt; ihre Wandungen erscheinen dann ebenso dunkelroth gefärbt als bei Tageslicht.

Allerdings kann uns bei unrichtiger Handhabung des Instrumentes die Blasenwand in falscher, ihr nicht zukommender Farbe erscheinen, nämlich dann, wenn man bei nicht genügend hellem Licht, bei schwach glühender Lampe untersucht. Da das Licht dann unverhältnissmässig viel rothe Lichtstrahlen ausstrahlt, wird die Schleimhaut auch abnorm roth erscheinen müssen. Der Unerfahrene wird hier leicht geneigt sein, diese rothe Farbe für ein Zeichen von Entzündung zu halten, während sie doch nur künstlich durch falsche Beleuchtung bewirkt wurde. Es ist desshalb dringend nothwendig, stets bei genügend hellem, rein weissem Licht zu untersuchen.

Je nach ihrer geringeren oder grösseren Entfernung von der Lampe müssen uns die verschiedenen Theile der Blase verschieden hell beleuchtet erscheinen. Es ist bekannt, dass diese verschiedene Helligkeit auch die Färbung beeinflusst; bei grosser Nähe der Lampe erscheint uns die Schleimhaut nicht nur heller beleuchtet, sondern auch mehr gelblich gefärbt, während die Farbe bei mittlerer Entfernung ein frisches zartes Rosa darstellt und endlich bei noch grösserer Entfernung nicht nur trüber sondern auch unreiner wird, als ob dem Colorit eine minimale Menge grauer Farbe beigemischt wäre.

Die Schleimhautoberfläche erscheint überall von glatter, glänzender Beschaffenheit. An einzelnen Stellen, so auf dem Planum uretericum und an der vorderen Blasenwand stellt sie völlig ebene spiegelglatte Flächen dar. An anderen zeigt sie sanft hügelige Erhabenheiten, die dadurch entstehen, dass die Bündel der inneren Detrusorenschicht die Schleimhaut etwas nach innen vorbuchten. Der Form und dem Verlauf dieser inneren Muskelbündel entsprechend, präsentiren sich die Falten der Schleimhaut meist

als langgestreckte, schmale, flachhügelige Erhabenheiten und zeigen in ihrer Richtung vorwiegend den Verlauf von oben nach unten; sie ziehen parallel neben einander her oder kreuzen sich unter spitzem Winkel. Die Entwickelung dieser Wülste ist auch unter völlig normalen Verhältnissen eine sehr verschiedene; sie sind bei demselben Individuum um so flacher, je stärker die Blase ausgedehnt ist. In ganz seltenen Fällen zeigt die Schleimhaut an einzelnen Partien Erhabenheiten von mehr rundlicher knopfförmiger Gestalt. Dicht an einander gedrängt geben sie der Oberfläche ein Aussehen, das man an der Magenschleimhaut als État mammelonné bezeichnet. Fig. 16 Taf. V zeigt die hinter dem Tumor gelegene Schleimhaut in diesem Zustand befindlich.

Auf der so beschaffenen Schleimhaut beobachten wir weiterhin an den verschiedensten Stellen zierlich entwickelte Gefässe; die betreffenden Schleimhautpartien bieten im endoskopischen Bilde oft eine auffallende Aehnlichkeit mit gewissen Augenspiegelbefunden dar. Meist sind es arterielle Gefässe, die wir erblicken. Am schönsten pflegen sie in den die innere Harnröhrenmündung umgebenden Schleimhautpartien ausgebildet zu sein. In dichotomischer Theilung bilden sie oft überaus zierliche, baumförmige Figuren, die sich vom einfachen, an der Harnröhrenmündung beginnenden Stamm bis zu ihren letzten Ausläufern auf das Deutlichste verfolgen lassen. Die Figuren auf den Tafeln I.—V. zeigen verschiedene derartige Arterienstämme.

Wenn ich soeben sagte, dass wir die arteriellen Gefässe besonders schön in den die Harnröhrenmündung umgebenden Theilen erblicken, so wollte ich damit nicht ausdrücken, dass andere Theile ihrer entbehren. Ich glaube vielmehr, dass die scheinbar reichere Entwickelung am sogenannten Blasenhalse dadurch hervorgerufen wird, dass uns diese Theile in Folge der Nähe von Lampe und Prisma stets besonders hell beleuchtet und zugleich etwas vergrössert erscheinen.

Neben den arteriellen Gefässen beobachtet man, allerdings seltener, auch venöse. Ich habe dieselben bisher fast ausschliesslich bei alten Leuten gefunden. Die Venen unterscheiden sich von den Arterien durch ihr bedeutend stärkeres Kaliber und durch ihre

dunkle, schwärzlich-blaue Farbe. Meist sieht man die dicken Venenstämme nur auf kurze Strecken plötzlich auf der Schleimhautoberfläche auftauchen, während die Fortsetzung des Gefässes beiderseitig in der Tiefe der Blasenwand hinzieht. In einzelnen Fällen aber habe ich auch schön entwickelte baumförmige Verästelungen beobachtet, die in Folge ihres starken Kalibers und ihrer dunklen Farbe auf der blassen Schleimhaut ein äusserst characteristisches Bild geben. Im Gegensatz zu den arteriellen Gefässen sind die venösen noch dadurch ausgezeichnet, dass der Unterschied des Kalibers von Stamm und Aesten bei ihnen geringer ist, als bei jenen. Fig. 17 auf Tafel V. zeigt einen kurzen venösen Ast, der plötzlich aus der völlig normalen Schleimhaut auftauchend leicht geschlängelt zum Rande des Papilloms verläuft. Niemals habe ich bis jetzt stärker erweiterte Venenstämme gesehen oder irgend welche Gebilde, die den am After so häufig vorkommenden Hämorrhoidal-Knoten analog als Venen-Ectasien hätten angesprochen werden können.

Ich werde nun zunächst die Vorgänge zu schildern versuchen, die wir im inneren Gesichtsfeld des I Kystoskopes erblicken, wenn wir unter stetem Hindurchsehen das Instrument leuchtend in die Blase einführen und mit nach oben gerichtetem Schnabel auf dem Blasenboden bis an die hintere Wand vorschieben.

Fig. 23 mag uns die in Betracht kommenden anatomischen Verhältnisse nochmals vergegenwärtigen und uns die Erklärung der einzelnen oft zunächst schwer verständlichen Bilder erleichtern. Lassen wir, was der Regel nach nicht geschehen soll, aber bei Lampen mit besonders feinem Kohlenbügel immerhin keinen Schaden verursacht, die Lampe schon erglühen, während sich der Schnabel noch in der Pars prostat. urethr. befindet, und blicken dann durch das Ocular hindurch, so sehen wir das innere Gesichtsfeld gleichmässig dunkel nur ganz schwach düsterroth gefärbt.

Schieben wir das Instrument nun langsam vorwärts, so bleibt das endoskopische Bild zunächst noch das gleiche. Schon ist, wie uns das Gefühl belehrt, die Spitze des Schnabels in die Blase eingedrungen, ohne dass das innere Gesichtsfeld eine Veränderung zeigt. Schieben wir aber jetzt das Instrument nur noch wenig vor, so sehen wir,

wie die Scheibe des inneren Gesichtsfeldes von ihrem oberen Umfange an allmälig etwas heller wird und hier eine tief-rothe Färbung annimmt. Während diese Färbung allmälig mehr nach unten rückt, macht sie oben einer helleren, grauröthlichen Platz. Das Gesichtsfeld bildet jetzt eine eigenthümlich röthlich graue, nach unten dunkler und mehr düster-roth gefärbte Scheibe, die sich beim weiteren Vorschieben des Instrumentes plötzlich nach oben zu mit scharfem

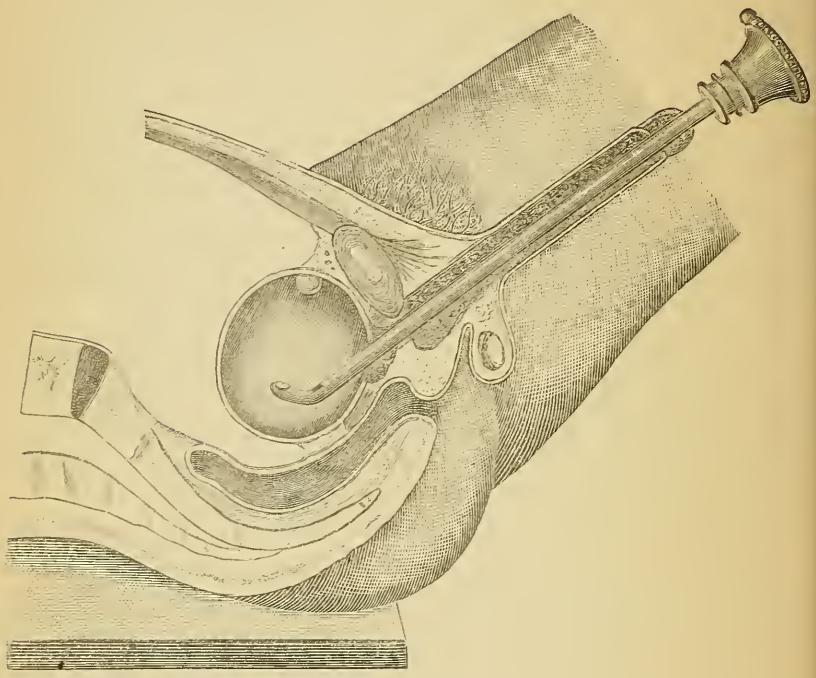

Fig 23.

Rande gegen eine auf das Hellste beleuchtete, gelb-röthlich strahlende Fläche abgrenzt. Diese glänzende Partie erobert von oben her immer mehr das Gesichtsfeld, während die untere gleich einem Vorhange mit aufwärts concavem Rande nach abwärts verschwindet. Bei einer gewissen Stellung des Instrumentes nehmen beide Partien gleiche Theile des Gesichtsfeldes ein, die hell erleuchtete gelblich strahlende die obere Hälfte, die dunkle die untere. Allmälig wird

letztere auf einen immer schmäler werdenden halbmondförmigen Saum an der unteren Peripherie des inneren Gesichtsfeldes zurückgedrängt und verschwindet endlich an dessen unterem Rande ganz; das Gesichtsfeld wird nun vollständig von dem Bilde der hell erleuchteten vorderen Blasenwand eingenommen.

Dieser ganze Vorgang ist leicht zu erklären. So lange sich das Prisma noch im hinteren Theil der Harnröhre befindet, liegt ihm die obere Wand derselben eng an. Zwischen ihm und der leuchtenden Lampe befindet sich eine starke Schicht dichten Gewebes, durch das nur ein Minimum von Licht hindurch dringen kann. Das Gesichtsfeld erscheint demnach fast völlig dunkel. Diese Verhältnisse ändern sich nach Eintritt des Schnabels in die Blase. Je mehr das Instrument vorgeschoben wird, um so dünner wird, wie Fig. 23 zeigt, der Theil der die Harnröhrenmündung umgebenden Falte, der dem Prisma aufliegt. Ist das Prisma soweit eingedrungen, dass der scharfe Rand dieser Falte mit der gegen den Schnabel gerichteten Kante des Prismas zusammenfällt, so ist die freie Fläche des Prismas von einer von vorn nach hinten an Stärke abnehmenden Schicht durchscheinenden Gewebes bedeckt. Das Bild, das wir jetzt im innern Gesichtsfeld erblicken, ist in Wahrheit ein diaphanoskopisches. Der dickeren Gewebsschicht, welche die Lichtstrahlen an der Basis der Falte zu durchdringen haben, entsprechend erscheint die untere Partie des endoskopischen Bildes von düsterrother Färbung. Nach oben zu wird die Färbung in dem Grade eine hellere, als sich die Gewebsschicht zu dem feinen Saum der Falte verjüngt. Wohl in Folge der inneren Strukturverhältnisse derselben erscheint zugleich diese Partie des Bildes weniger roth, sondern mehr von röthlich-grauer Färbung. Wird das Instrument noch tiefer eingeschoben, so wird das Prisma mehr und mehr frei; dementsprechend zeigt uns nun das endoskopische Bild einen immer grösseren Theil der vorderen Blasenwand, während die das Prisma noch theilweise bedeckende Falte der inneren Harnröhrenmündung im Gesichtsfeld das untere Feld einnimmt. Ist endlich das Prisma soweit eingedrungen, dass der Saum der Falte mit der hinteren, gegen das Trichterende gerichteten Kante des Prismas zusammenfällt, so verschwindet die Falte am unteren Rand des endoskopischen

Bildes, das nun ganz von der vorderen Blasenwand eingenommen wird.

Diese Falte der inneren Harnröhrenmündung, die sich in so überaus deutlicher Weise im endoskopischen Bilde darstellt, ist für die ganze Untersuchung von grösster Wichtigkeit. Sie bildet einen der wenigen Anhaltspunkte in der normalen Blase. Von ihr ausgehend, führen wir die schulgemässen, oben beschriebenen Bewegungen aus; zu ihr kehren wir von denselben zurück. Indem uns der Anblick dieser Falte mit grösster Präcision den Moment anzeigt, in dem das Prisma in die Blase eindringt, bildet sie den Markstein, von dem aus wir beim Vorschieben des Instrumentes bestimmen können, wie weit dasselbe in die Blasenhöhle eingedrungen ist.

Die Schleimhautfalte, die die obere Circumferenz der inneren Harnröhrenmündung umgiebt, erscheint uns im endoskopischen Bilde im jugendlichen und mittleren Alter als ein zarter, schwach transparenter Wulst, im späteren Alter dagegen auch ohne das Vorhandensein einer Prostatahypertrophie oft von derberem Aussehen; sie ist dann auch wohl mit dunkleren Einlagerungen durchsetzt, die hier und da stärker prominirend einen buckelförmigen Vorsprung bilden. Meist aber erscheint der Saum der Falte im endoskopischen Bilde als eine gleichmässige, scharf begrenzte Linie, die einen nach oben offenen flachen Kreisausschnitt darstellt. In seltenen Fällen sieht er in Folge feinster radiärer Faltung wie ausgefranst oder eingekerbt aus. Der auf einmal erblickte Theil der das Orif. urethr. begrenzenden Falte entspricht, wie kaum besonders ausgeführt zu werden braucht, dem Querdurchmesser des Prismas. Dreht man das Instrument, das eben so tief eingeschoben ist, dass sich der freie Rand der Falte auf der Mitte des Prismas befindet, ohne es vor- oder zurückzuschieben, langsam um seine Achse, so sieht man, wie der Wulst sich in gleichmässiger Gestalt vom oberen Umfang auf den seitlichen fortsetzt, um erst zu beiden Seiten des unteren Quadranten der Harnröhrenmündung sich plötzlich oder allmälig zu verflachen, so dass an der unteren Circumferenz, die dem Blasenboden angehört, die Falte ganz geschwunden oder nur eben angedeutet ist. Fig. 23 wird diese Verhältnisse verständlich machen.

Wir sehen, wie durch Einführen des geraden Rohres der untere Umfang der Harnröhrenmündung sammt dem angrenzenden Theil des Blasenbodens so nach abwärts gedrängt wird, dass hier die Falte der Harnröhrenmündung verstrichen ist und die untere Wand des hintersten Harnröhrenabschnittes ohne einen scheidenden Wulst in den Blasenboden übergeht. Die Stelle dieses Wulstes wird durch einen stumpfen Winkel ersetzt, der dadurch entsteht, dass die Fläche des Blasenbodens nicht in der Fortsetzung der untern Wand des hintersten Harnröhrenabschnittes liegt, sondern von derselben nach abwärts abweicht. Dem gegenüber sehen wir die an und für sich schon zartere Falte, die den oberen Umfang der Harnröhrenmündung umgiebt, durch Einführen des geraden Rohres noch mehr verflacht.

Zu bemerken ist noch, dass uns die Falte der inneren Harnröhrenmündung im endoskopischen Bilde umgekehrt erscheint und die Partie des inneren Gesichtsfeldes einnimmt, die dem eben erblickten Theile der genannten Falte entgegengesetzt ist. Bei Besichtigung des oberen Umfanges des Orific. urethr. int. sehen wir demnach die Falte im unteren Theile des Gesichtsfeldes; bei Besichtigung der rechten Seite (vom Kranken aus gerechnet) hat sie die rechte Seite des endoskopischen Bildes inne. Stets sieht die Concavität ihres freien Randes nach der Seite, nach der gerade die freie Fläche des Prisma's gerichtet ist. Die Figuren 5, 9, 13, 14 und 15 auf Tafel II., III. und IV. mögen eine Vorstellung davon geben, wie sich die das Orific. urethr. int. umgebende Falte unter verschiedenen Verhältnissen im endoskopischen Bilde darstellt.

Wir kehren nun wieder zu der Stellung des Instrumentes zurück, in der wir dasselbe zuletzt verlassen haben. Es war das Prisma soeben ganz in die Blase eingedrungen; man erblickte die vordere Wand im Gesichtsfeld. In den Fällen, in denen die Falte der inneren Harnröhrenmündung weit nach hinten gelagert ist und der untere Theil der vorderen Blasenwand über dem Orific. urethr. int. eine mehr weniger tiefe Ausbuchtung nach vorn darstellt, sehen wir bei der Ruhelage des bis zum vollen Eintritt des Prismas vorgeschobenen Instrumentes, wie eine einfache Erwägung seiner opti-

schen Eigenschaften lehrt, sogleich den oberen Theil der vorderen Wand. Um in solchen Fällen auch den unteren, unmittelbar über der Harnröhrenmündung gelegenen Theil, zu besichtigen, müssen wir das äussere Ende des Instrumentes etwas nach abwärts drängen.

Die vordere Blasenwand zeichnet sich meist durch ihre vollkommene Glätte aus; in Folge der Nähe der Lampe erscheint sie stets in hellster Beleuchtung und von mehr gelber Farbe als andere Partien. In Folge der Nähe des Prismas ist die auf einmal erblickte Partie eine verhältnissmässig kleine.

Schieben wir nun das Instrument auf dem Blasenboden bis zur Berührung des Schnabels mit der hinteren Wand vor, so erblicken wir nach einander einen zusammenhängenden, dem Ausschnitt einer Apfelsinenschale an Form gleichenden Streifen, dessen vorderster Theil, spitz über der Harnröhrenmündung beginnend, durch die vordere Wand, dessen Mittelstück durch einen Theil des Vertex und dessen hinteres abgerundetes Ende durch den oberen Theil der hintern Wand gebildet wird. Je weiter die im Gesichtsfeld erscheinende Partie vom Prisma entfernt ist, um so grösser ist die auf einmal erblickte Fläche, um so lichtschwächer werden aber auch die Bilder, da mit der Entfernung vom Prisma auch die Entfernung von der Lampe zunimmt.

Zunächst nimmt die Luftblase unser Interesse in Anspruch, die ich meistens absichtlich injicire, die aber auch ohne unseren Willen beim Katheterismus oft von selbst mit eindringt und nach häufigeren Ausspülungen nur selten vermisst wird. Sie nimmt naturgemäss immer den am höchsten gelegenen Theil der Blasenhöhle ein und liegt bei der oben beschriebenen Lagerung des Kranken, wie Fig. 23 zeigt, meist in der Höhe des oberen Randes der Symphyse. Durch diese constante Lage bildet sie einen werthvollen künstlichen Orientirungspunkt in der sonst so gleichförmigen Blasenhöhle.

Man erblickt die Luftblase sogleich nach dem Eintritt des Prismas in die Blase. Unter besonders günstigen Verhältnissen sieht man sie schon, während noch die Falte der Harnröhrenmündung einen Theil des Prismas bedeckt. Man kann das in den meisten Fällen dadurch erreichen, dass man bei eben eindringendem Prisma

das äussere Ende des Instrumentes etwas anhebt. Es entstehen dann Bilder wie das in Fig. 5 Tafel II. dargestellte. Während unten der halbmondförmige Saum der die Harnröhrenmündung umgebenden Falte erscheint, zeigt sich in der Mitte gegen jene scharf abgegrenzt ein Theil der vorderen Blasenwand in hellster Beleuchtung mit zierlichen Gefässen bedeckt, während man oben die Luftblase mit dem zitternden Reflex des glühenden Kohlenbügels erblickt.

Ist die Luftblase nur klein, so stellt sie eine völlige Kugel dar; je grösser die injicirte Luftmenge ist, um so flacher gestaltet sich die Luftblase, um so grösser wird der Theil der Schleimhaut, den sie bedeckt. Nur selten sieht man gleichzeitig mehrere gesonderte Blasen; es ruht dann wohl eine jede in einer besonderen Vertiefung der Schleimhaut, in der sie festgehalten und an der Vereinigung mit den anderen gehindert wird. Im Allgemeinen wenigstens haben die einzelnen Blasen, so bald sie sich berühren, eine grosse Neigung, sich zu einer einzigen grösseren zu vereinigen.

Dem Anfänger macht sich die Luftblase zuerst durch den hellen Lichtreflex bemerkbar, der bei Bewegung der Lampe und bei der leisesten Erschütterung des Körpers in eigenthümlich zitternder Weise seine Lage wechselt. Dieser Reflex stellt bald ein vollständiges Bild der aus ihrer Metallkapsel heraussehenden Lampe, bald nur des Kohlenbügels dar. Er ist, wie leicht verständlich, bei kleinen Luftblasen kleiner als bei grossen; durch Annäherung des Schnabels und des Prismas wird er im endoskopischen Bilde grösser. Das Bild des Lämpchens resp. des Kohlenbügels ist bei kleiner Luftblase zierlicher als bei grossen; bei ganz grossen wird es in Folge der unregelmässigen Oberfläche, die dieselben darbieten, meist verzerrt und bildet dann oft mehrere grössere und kleinere unregelmässige Lichtreflexe. Noch ist einer weiteren Eigenschaft der Luftblase zu gedenken, die sich allerdings nur bei grösseren Luftblasen findet, die keine Kugeln, sondern mehr platte Körper, unregelmässig gestaltete, abgeplattete Ellipsoide darstellen und der Schleimhaut in grösserer Ausdehnung anliegen. Letztere zeigt nämlich dann an den Theilen, an denen sie von Luft bedeckt ist, ein anderes Verhalten als da, wo sie an Wasser grenzt; auf jeder, auch der kleinsten Erhabenheit

entsteht ein mehr oder weniger heller Reflex, den man auf den von Wasser berührten Schleimhautpartien vermisst. Fig. 5 auf Tafel II. wird diese Verhältnisse veranschaulichen; man sieht durch die Luftblase hindurch die mit unregelmässigen Reflexen bedeckte Schleimhautpartie.

Sehr zierlich gestalten sich die Bewegungen, die besonders kleine Luftblasen bei der leisesten Erschütterung im endoskopischen Bilde ausführen. Klopft man während der Besichtigung der betreffenden Blasenpartie mit dem Finger über der Symphyse auf den Bauch des Kranken, so sieht man die Luftblase gleichsam tanzende Bewegungen ausführen, ehe sie nach längerer Unruhe wieder in ihre Ruhelage zurückgekehrt ist. Bei schlaffen Bauchdecken kann man über der Symphyse die Finger so tief eindrücken, dass dieselben die Blasenwand weit nach innen vorbuchten. Blickt man gleichzeitig durch das Instrument hindurch, so sieht man in überraschendster Weise wie die Blasenwand nach innen als breite Falte vorgedrängt wird; man glaubt die einzelnen Fingerspitzen durchsehen zu können. Dabei werden die feinen Falten der Schleimhaut ausgeglichen, so dass sie nunmehr völlig glatt und glänzend erscheint. Man kann auf diese Weise den vorderen Theil der oberen Wand so nahe an Lampe und Prisma herandrängen, dass sie ebenso hell erleuchtet erscheint, wie wir das von der vorderen Blasenwand zu sehen gewohnt sind.

Durch diese Versuche kann man sich auch leicht auf das zuverlässigste über die Lage der Luftblase in der Blasenhöhle unterrichten. Senkt man unter stetem Hindurchsehen durch das Instrument die Spitzen der drei mittleren Finger der linken Hand allmälig kräftig dicht über der Symphyse in die Bauchwand ein, so sieht man, wie die Blasenwand sich als derbe Falte vorbuchtet und zwar meist entweder unmittelbar in der Gegend, die die Luftblase einnimmt oder dicht über derselben. Letztere wird eine kurze Strecke mit vorbewegt, um dann plötzlich und zwar fast ausnahmslos nach unten zu entweichen. Es ist das ein Beweis dafür, dass die Spitzen der eingesenkten Finger die Blasenwand dicht oberhalb des Sitzes der Luftblase getroffen haben. Befindet sich bei Ausführung dieses Versuches eine grössere Luft-

menge in der Blase, so wird die grosse zusammenhängende Luftblase durch die vorgewölbte Schleimhaut gesprengt und platzt nach Art eines grösseren Quecksilbertropfens in mehrere kleine Luftblasen auseinander, die sich bei Nachlass des Druckes sofort wieder zu einer einzigen grossen vereinigen.

Ich will hier nicht unterlassen zu berichten, dass ich bei Ausübung dieses Versuches in zwei Fällen Folgendes beobachtete: Trotzdem die betreffende Partie der Blasenwand schon ziemlich weit vorgedrängt war, blieb die Luftblase ruhig an ihrer Stelle; erst als die Vorbuchtung der Schleimhaut eine noch stärkere wurde, rutschte sie aus der Nische, in der sie bis dahin gelegen, plötzlich heraus. Beim Nachlass des Druckes konnte ich dann deutlich beobachten, wie sich aus der zurückweichenden, eben noch vorgewölbten Schleimhaut ein dütenartiger Recessus herausbildete, in den die Luftblase allsogleich wieder hineinschlüpfte. Ob diese der Spitze einer Zipfelmütze zu vergleichende Ausbuchtung in diesen Fällen zu dem Ansatz des Urachus in einem Verhältniss gestanden, vermag ich nicht zu entscheiden.

Beim weiteren Verschieben des Instrumentes sinkt die Luftblase im endoskopischen Bilde nach abwärts, während von oben her die hinter ihr gelegene Partie der oberen und später der hinteren Wand in dasselbe eintritt. Da diese Theile weiter von der Lampe entfernt sind, erscheinen die Bilder jetzt lichtschwächer; in Folge des grösseren Abstandes vom Prisma ist das auf einmal erblickte Schleimhautstück verhältnissmässig gross und misst bei dieser Stellung gut 5 cm im Durchmesser. Bis auf eine leichte Andeutung von Falten bietet die Blasenwand hier nichts Bemerkenswerthes dar.

Stösst die Spitze des Schnabels endlich an die hintere Wand an, so erscheint, wie Fig. 24 zeigt, das zwischen A und B gelegene Stück der oberen resp. hinteren Blasenwand im Gesichtsfelde. Da die mehr nach A zu liegende Partie näher an der Lampe gelegen ist, als die weiter nach vorn befindlichen, muss sie im endoskopischen Bilde auch heller beleuchtet erscheinen. Ob dieser Unterschied grösser oder geringer ist, hängt von der Neigung der Fläche A B zur Achse des Instrumentes ab. Bald ist diese Zunahme der Lichtstärke nur unbedeutend, bald auffallend; bei einiger

Aufmerksamkeit wird man sie kaum übersehen; sie ist ein sicheres Zeichen dafür, dass sich die Spitze des Schnabels an der hinteren Wand befindet.

Schieben wir das Instrument vorsichtig noch tiefer ein, so dass die Blasenwand von der Spitze des Schnabels nach hinten vorgedrängt wird, so rückt, wie ein Blick auf Fig. 24 lehrt, die bei A gelegene Partie der im Gesichtsfeld erscheinenden Blasenwand noch näher an die Lampe heran und wird also auch noch heller

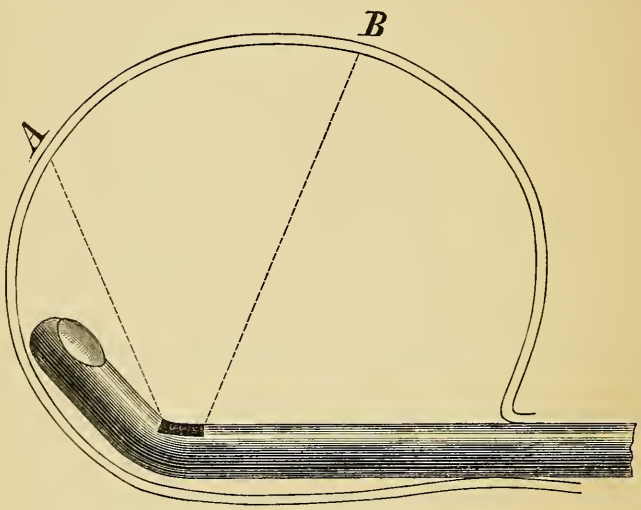

Fig. 24.

beleuchtet werden. Die nächste Folge einer mässigen Vordrängung der Blasenwand wird demnach eine grössere Helligkeit der Bilder sein. Wird das Instrument noch weiter vorgeschoben, so ändern sich die Verhältnisse; es zeigt sich in den meisten Fällen folgende auffallende und dem Anfänger schwer verständliche Veränderung des endoskopischen Bildes. Vom oberen Rand zieht ein Schatten über dasselbe, der zuerst von eigenthümlich dunkelrother Farbe bald mehr grau wird und beim weiteren Vorschieben einen immer grösseren Theil des Gesichtsfeldes einnimmt. Eine Zeit lang ist der untere Abschnitt des Gesichtsfeldes noch genügend hell erleuchtet, bald aber überzieht auch ihn der beschriebene

Schatten; das ganze Gesichtsfeld ist jetzt von einer gleichmässigen diffusen röthlichgrauen Farbe bedeckt.

Der Anfänger glaubt nun in seiner Verlegenheit meist, dass er die Lampe der Schleimhaut noch mehr nähern müsse und schiebt das Instrument gewaltsam weiter vor, wobei sich das Gesichtsfeld immer mehr verdüstert. Zieht man dagegen das Kystoskop langsam zurück, so sieht man, wie das Gesichtsfeld sogleich wieder klar wird und die hintere Blasenwand hell erleuchtet erscheint.

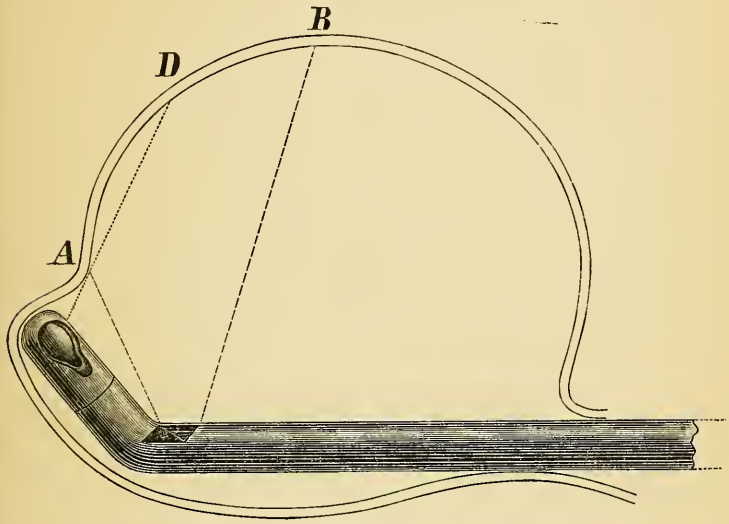

Fig. 25.

Was ist geschehen, wie ist der geschilderte Vorgang zu erklären? Fig. 25 mag die Verhältnisse veranschaulichen: Wir sehen die weit nach hinten vorgeschobene Schnabelspitze in einer tiefen Nische der Blasenwand liegen, wir sehen, wie der Austritt der Lichtstrahlen nach oben hin verhindert ist, also nach der Richtung hin, in der das bei dieser Stellung des Instrumentes im Gesichtsfeld erscheinende Stück der Blasenwand gelegen ist. In Fig. 25 ist dieses zwischen den ---- Linien befindliche Stück der oberen und hinteren Wand mit A B bezeichnet. Die punktirte Linie giebt die obere Grenze des durch den Vorsprung der Schleimhautgrube

eingeengten, von der Lampe ausgehenden Strahlenbündels an. Wir sehen, dass die Partie A D der im Gesichtsfeld erscheinenden Blasenwand davon ausgeschlossen ist, also dunkel erscheint. Das endoskopische Bild wird sich demnach bei dieser Stellung des Instrumentes folgendermafsen gestalten: Im oberen Theil desselben sehen wir die hintere Partie des im Gesichtsfeld erscheinenden Blasenstückes in dunklen Schatten gehüllt, während wir unten die mehr nach vorn gelegene Partie in einer dem Verhältniss der Entfernung zur Lampe entsprechenden Helligkeit erblicken.

Auffallend ist nur der Umstand, dass die Spitze des Schnabels die Blasenwand als enge Nische vorbuchtet, während man eigentlich erwarten sollte, dass diese Vorbuchtung einen grösseren Theil der Blasenwand beträfe und in der Art erfolgte, dass die Schleimhaut in Form eines Kegels vorgeschoben würde, dessen Scheitel die Schnabelspitze bildet.

Dass dem nicht so ist, davon belehrt uns der endoskopische Befund, der nur durch die Annahme zu erklären ist, dass der Schnabel eine umschriebene Partie der Blasenwand nischenartig vor sich hertreibt. Uebrigens gestalten sich diese Verhältnisse bei den einzelnen Individuen sehr verschieden, je nachdem sich die Blasenwand leichter oder schwerer vordrängen lässt. Reizbare und kräftige Blasen setzen jedem Versuch, das bis zur Berührung des Schnabels mit der hinteren Wand eingeführte Instrument noch weiter vorzuschieben, einen bedeutenden Widerstand entgegen; oft ist es kaum möglich, die Wandung nur wenige Millimeter vorzudrängen. In diesem Falle kann selbstverständlich die beschriebene Erscheinung nicht zu Stande kommen. Bei den meisten Menschen aber kann man das Instrument nach stattgehabter Berührung mit der hinteren Wand noch eine bedeutende Strecke vorschieben, ohne irgend welchen Widerstand zu fühlen. In solchen Fällen kann die durch das vorgeschobene Instrument erzeugte Nische so tief werden, dass ein Theil ihrer Kuppel in's Gesichtsfeld tritt. In Folge der grossen Nähe der Lampe wird uns die Schleimhaut an dieser Stelle dann auf das Hellste beleuchtet erscheinen.

Die oben ausführlich beschriebene plötzliche Zunahme der Helligkeit des endoskopischen Bildes ist für den vorsichtigen Untersucher

ein werthvolles Zeichen, dass die Spitze des Schnabels, die sich eben noch frei in der Blasenhöhle befand, bis zur gegenüberliegenden Wand vorgedrungen ist. Indem wir uns auf diese Weise durch das Auge über die unmittelbare Nähe der Blasenwand unterrichten, können wir letztere vor allen überflüssigen Insulten bewahren und die Untersuchung auf das denkbar Schonendste ausführen. Diese Zunahme der Helligkeit des Gesichtsfeldes findet bei den verschiedenen Bewegungen statt, die wir mit dem Instrument in irgend welcher Richtung bis zur gegenüberliegenden Blasenwand vornehmen.

Für die schonende Ausführung der fünften schulgemässen Bewegung ist dieses mit dem Auge wahrnehmbare Zeichen der unmittelbaren Nähe der Blasenwand von besonderer Wichtigkeit. In Folge des starken Druckes, mit dem wir das äussere Ende des Instrumentes nach abwärts drängen müssen, geht die Hand bei Ausübung dieser Bewegung der feinen Gefühlsperception verlustig, die nothwendig ist, um eine sanfte Berührung der Schnabelspitze mit der gegenüberliegenden Blasenwand zu fühlen. Dafür gibt uns die plötzliche Erhellung des eben noch lichtschwach beleuchteten Gesichtsfeldes ein willkommenes Zeichen, dass das Instrument tief genug vorgeschoben ist.

Man wird im Anfang meist dadurch überrascht, dass bei den verschiedenen Bewegungen die Berührung der gegenüberliegenden Blasenwand eher erfolgt, als man nach der Länge des eingeführten Stückes des Instrumentes und auf Grund der räumlichen

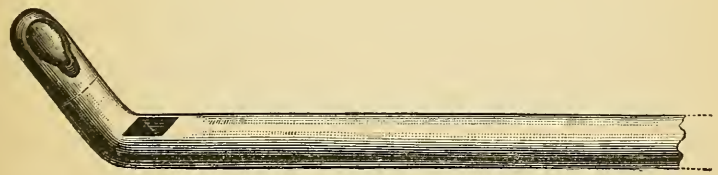

Fig. 26.

Verhältnisse der mit 150 ccm Wasser erfüllten Blase erwarten sollte. Man übersieht dabei, dass die Spitze des Schnabels beim Eintritt des Prismas schon ziemlich weit vorgerückt ist und dass diese Strecke von der zurückzulegenden Entfernung in Abzug gebracht werden

muss. Wie Fig. 26 zeigt, die das Schnabelende des von mir vorzugsweise benützten Instrumentes darstellt, muss diese Strecke auf fast 2 cm berechnet werden. Eben soviel haben wir also bei Ausübung der einzelnen Bewegungen in Abzug zu bringen.

Ich möchte hier noch gewisser eigenthümlicher, schwer zu schildernder Bilder gedenken, die die Schleimhautoberfläche nicht selten dann darbietet, wenn sie mit der Schnabelspitze in Berührung ist oder gar von ihr etwas vorgedrängt wird. Sie zeigt unter solchen Verhältnissen oft eine so stark modellirte Oberfläche, wie wir das sonst nicht zu sehen gewohnt sind; helle Gipfel grenzen sich gegen breite Schatten ab; die Oberfläche bietet eine gewisse Aehnlichkeit mit der plastischer Landkarten dar. Diese Bilder kommen dadurch zu Stande, dass die an und für sich flachen Erhabenheiten der Blaseninnenfläche in Folge der schrägen Beleuchtung durch die fast in ihrem Niveau liegende Lampe unverhältnissmässig lange Schatten werfen. Liegt dann auch das Prisma nahe an der Schleimhaut, so erblicken wir die Bilder zugleich vergrössert, wodurch der eigenthümlich fremdartige Eindruck derselben noch gesteigert wird.

Es ist oben ausführlich erörtert worden, in welcher Weise die schulgemässe Besichtigung der Blase vorzunehmen ist, um durch wenige Bewegungen mit Sicherheit jede Stelle ihrer Wandung zur Anschauung zu erhalten. Ich verweise, um nicht schon Gesagtes zu wiederholen, auf den betreffenden Passus und wende mich nun zur Beschreibung der endoskopischen Bilder, die uns der Blasenboden und insbesondere die Ureterenwülste nebst den Mündungen der Harnleiter darbieten.

Drehen wir den Schnabel des Instrumentes unmittelbar nach seinem Eintritt in die Blase nach unten, so befindet sich das Prisma an der Grenze zwischen Urethra und Blasenboden. In der Gleichgewichtslage des Instrumentes liegt dann, wie ein Blick auf Fig. 23 zeigt, der Schnabel und mit ihm die Lampe dem Blasenboden direct an; man erhält unter diesen Verhältnissen ein diffus dunkelroth gefärbtes Gesichtsfeld. Drückt man das äussere Ende des Instrumentes, ohne es weiter vorzuschieben, etwas nach abwärts, so entfernt sich die Spitze des Schnabels vom Boden der Blase; die Grenze zwischen Urethra und Blasenboden erscheint dann in Folge

der schrägen Durchleuchtung als ein schmälerer oder breiterer roth gefärbter Saum.

Schieben wir das Instrument weiter vor, so erblicken wir zunächst das glänzend hellgelb leuchtende Planum uretericum, dann die hintere Begrenzung des Trigonum, das Ligament. interu reteric., das bald nur schwach angedeutet ist, bald als kräftig entwickelte quere Barriere vorspringt.

Die Ureterenwülste erscheinen uns in Folge der oben geschilderten Verschiebungen. die nahe gelegene Gegenstände durch das Prisma des I. Kystoskopes erleiden, nur selten in ihrer wirklichen Lage, also annähernd quer gestellt, sondern je nach der Stellung des Instrumentes in allen möglichen Richtungen im inneren Gesichtsfeld, in dem sie sogar eine senkrechte Stellung einnehmen können. Letztere Lage zeigen sie besonders dann, wenn bei quer gerichtetem Schnabel das Prisma sich unmittelbar über dem hinteren Rande des Trigonum befindet.

Um die Ureterenwülste resp. die auf ihnen mündenden Oeffnungen der Harnleiter zu finden, verfährt man am besten in folgender Weise: Nachdem man das Instrument so tief eingeführt hat, dass das Prisma eben in die Blase eingedrungen ist, dreht man den Schnabel so weit nach der betreffenden Seite, dass er annähernd quer steht und schiebt dann das Instrument sanft auf dem Blasenboden hingleitend nach hinten. Sobald sich das Prisma der hinteren Grenze des Trigonum nähert, erscheint von der Schnabelseite des inneren Gesichtsfeldes eintretend der Harnleiterwulst der Seite, nach welcher das Prisma gerichtet ist, und nimmt im endoskopischen Bilde eine mehr oder weniger senkrechte Stellung ein. Nehmen wir von dieser Anfangslage ausgehend mit dem Instrument analoge Bewegungen vor, wie wir sie früher auf dem Cartonpapier ausführten, so sehen wir die Lage der Harnleiterwülste in ähnlicher Weise im innern Gesichtsfelde ihre Richtung wechseln, wie das mit dem blauen Striche der Fall war.

Drehen wir den Schnabel, ohne das Instrument sonst zu bewegen, langsam nach oben nach der entgegengesetzten Seite herum, so wird zunächst der im endoskopischen Bilde erscheinende Theil des betreffenden Harnleiters immer kleiner, bis auch sein äusseres

Ende aus dem Gesichtsfelde verschwindet. Nach einander erscheinen dann die betreffende Seitenwand, die obere Wand und endlich die entgegengesetzte Seitenwand. Haben wir den Schnabel genügend weit nach der anderen Seite herum gelegt, so erscheint das äussere Ende des zweiten Harnleiterwulstes im Gesichtsfelde. Hat der Schnabel wieder eine rein quere Stellung eingenommen, so ist das endoskopische Bild das gleiche, wie bei der Anfangsstellung, mit dem Unterschied, dass der nun von oben nach unten verlaufende Wulst den andern Harnleiterwulst darstellt.

Führen wir umgekehrt die Drehung des Schnabels so aus, dass wir den Schnabel nach unten herum drehen, wobei das Knie des Instrumentes etwas erhoben werden muss, so sehen wir, wie der zuerst fast senkrecht stehende Ureterenwulst allmälig eine immer mehr quer gerichtete Lage einnimmt, wie bei gerade nach abwärts gerichtetem Schnabel das Ligament. interu reteric. im endoskopischen Bilde seiner wirklichen Lage entsprechend quer verlaufend erscheint, wie endlich, wenn wir den Schnabel nach der andern Seite herumdrehen, der andere Ureterenwulst erscheint, der bei weiterer Drehung aus der queren Richtung immer mehr in die senkrechte übergeht.

Wir haben schon oben ausgeführt, dass die Ureterenwülste hinsichtlich ihrer Prominenz und ihrer sonstigen Ausbildung die grössten Verschiedenheiten darbieten. Nach dem endoskopischen Befunde unterliegt es für mich keinem Zweifel, dass diese Verschiedenartigkeit in der lebenden Blase eine noch grössere ist, als in derjenigen des Cadavers. Bald, und das sind die seltensten Fälle, sind die Ureterenwülste kaum angedeutet, so dass man beim Vorschieben des quer gestellten Instrumentes die sonst so schön markirte hintere Grenze des Trigonums kaum aufzufinden vermag und dieselbe nur nach der Lage der Harnleitermündungen bestimmen kann. Bald stellen sie schön entwickelte halbcylindrische Erhabenheiten dar, bald springen sie in kräftigster Modellirung als dicke Wülste vor oder bilden endlich in vereinzelten Fällen im endoskopischen Bild ganz abenteuerliche Formen, die auf den ersten Blick sogar an einen Tumor denken lassen können. Fig. 8 auf Tafel II. stellt einen solchen abnormen Harnleiterwulst dar, den

ich zusammen mit Herrn Collegen Hoffmann in der Blase einer an Hämaturie leidenden Frau beobachtete. Im ersten Augenblick glaubte ich einen Tumor gefunden zu haben, doch belehrte mich eine genauere Besichtigung bald eines besseren, konnte ich doch in schönster Weise die auf dem Gipfel der Prominenz mündende Oeffnung des Harnleiters erkennen. Zum Ueberfluss zeigte sich auf der anderen Seite ein durchaus gleich beschaffenes Gebilde. Das ist die Probe, die uns auch bei den abenteuerlichsten Formen vor Verwechselung mit einer Geschwulst schützt. Haben wir ein solches räthselhaftes Gebilde erblickt und drehen den Schnabel, ohne das Instrument sonst zu verschieben, so weit nach der anderen Seite herum, dass der Schnabel hier eine symmetrische Lage einnimmt, so werden wir nunmehr, wenn es sich um den Ureterenwulst handelt, hier ein analoges Gebilde im inneren Gesichtsfelde erblicken. So konnte ich in dem erwähnten Fall, ohne selbst durch das Instrument hindurchzusehen, den Schnabel so stellen, dass der Herr College beim Hindurchsehen nun den anderen Harnleiterwulst erblickte. Diesen Versuch habe ich in anderen Fällen noch oftmals wiederholt, fast immer gelang es mir, wenn ich erst den einen Harnleiterwulst eingestellt hatte, den anderen ohne Hindurchsehen durch das Instrument, bloss durch eine entsprechende Drehung des letzteren, richtig einzustellen.

Nächst der Gestalt und Prominenz der Harnleiterwülste wechselt, wie oben erwähnt, ihre Entfernung von der Harnröhrenmündung innerhalb weiterer Grenzen, als man bisher angenommen. Man ist nicht selten überrascht, fast unmittelbar hinter dem Orif. urethr. int. auf die genannten Wülste zu stossen, während man in anderen Fällen das Instrument viel weiter vorschieben muss, um die hintere Grenze des Trigonum zu erblicken. In seltenen Fällen scheinen die Wülste der Harnleiter noch weiter nach hinten zu liegen, als Tuchmann in seinen Zeichnungen abbildet. Dann sind sie mit unserem Instrument bei der angegebenen Stellung des Schnabels schwer zur Anschauung zu bringen, da man zu diesem Zweck den Schnabel so weit nach hinten vorschieben müsste, dass er die hintere Wand weit vorbuchtet; ich vermuthe, dass es solche Fälle waren, in denen es mir nicht gelang, die Ureterenwülste zur Ansicht zu

bekommen. Bisweilen kann man sich das Auffinden weit nach hinten gelegener Harnleiterwülste dadurch erleichtern, dass man die Blase vorher mit einer grösseren Flüssigkeitsmenge anfüllt.

Die Configuration des ganzen Blasenbodens wird in erster Linie durch die Beschaffenheit der Ureterenwülste bedingt: je nach der in den einzelnen Fällen verschiedenen Entwickelung und Lage derselben bietet er bei verschiedenen Individuen wechselnde Bilder dar. Sind die Harnleiterwülste wenig entwickelt, so bildet der Blasenboden von der Harnröhrenmündung bis zur hinteren Wand eine fast glatte, leicht ausgehöhlte Fläche. Springen die Harnleiterwülste dagegen als kräftig entwickelte Erhabenheiten vor, so bildet sich vor und hinter ihnen je eine flachere oder tiefere Grube.

Der sagittale Durchmesser dieser Gruben variirt nach der Lage der Harnleiterwülste; besonders die vorderen können zu schmalen, spaltartigen Einsenkungen werden, wenn die Ureterenwülste dicht hinter der inneren Harnröhrenmündung gelegen sind.

Aus dem Gesagten geht hervor, dass der Boden der normalen Blase eine grosse Mannigfaltigkeit der endoskopischen Bilder darbieten kann, die dadurch noch grösser und auffallender wird, dass einerseits in Folge der Nähe des Prismas die Theile ungleichmässig vergrössert erscheinen und andererseits bei jeder Bewegung des Instrumentes die erblickten Gebilde ihre Stellung und Lage zu wechseln scheinen. Es entsteht auf diese Weise in Fällen von auffallend gebildeten oder gelagerten Ureterenwülsten nicht selten eine solche Mannigfaltigkeit und ein solcher kaleidoskopischer Wechsel der Bilder, dass das Ganze für den Unerfahrenen etwas Verwirrendes enthält.

Auch die Ureterenmündungen bieten hinsichtlich der Form und Entwickelung mannigfache Verschiedenheiten dar; auch von ihnen kann man sagen, dass sie sich am Lebenden kräftiger präsentiren, als am Cadaver. Um sie aufzufinden, verfährt man am vortheilhaftesten in der Art, dass man zunächst in der angegebenen Weise die Harnleiterwülste aufsucht; auf dem höchsten Punkt ihrer Prominenz sehen wir dann die Mündungen der Ureteren, die sich bald als mehr oder weniger tiefe Grübchen, bald als längs verlaufender Schlitz darstellen. Fig. 17 auf Tafel V. zeigt einen normalen Harnleiterwulst mit der Ausmündungsstelle des Canales.

Ein äusserst interessantes Schauspiel gewähren die Bewegungen, welche die Harnleiterwülste bei der Entleerung des Urines ausführen und die Beobachtung des aus den Mündungen der Ureteren herausdringenden Harnstrahles.

Ich schicke als bekannt voraus, dass das von den Nieren gebildete Secret sich nicht in gleichmässigem Strome in die Blase ergiesst, sondern in dieselbe absatzweise in kleinen Portionen entleert wird. Beobachtungen, die an Fällen von Ectopia vesicae angestellt wurden, haben uns weiter gezeigt, dass die einzelnen Harnportionen in scharfem Strahle aus den Harnleitermündungen herausgespritzt werden; wir werden sehen, dass die Entleerung in die geschlossene Blase in gleicher Weise erfolgt.

Zum ersten Male hatte ich Gelegenheit, dieses Phänomen bei einem Kranken zu beobachten, dem ich kurz vorher eine lange bestehende enge Strictur erweitert hatte. Da trotz genügender Weite der Harnröhre noch Beschwerden vorhanden waren, nahm ich die kystoskopische Untersuchung vor, die umschriebene, auch die tieferen Theile der Blasenwand in Mitleidenschaft ziehende entzündliche Prozesse ergab. Bei dieser Untersuchung sah ich auf dem linken Harnleiterwulst eine runde Oeffnung von der Grösse einer mittleren Linse, zweifellos die erweiterte Mündung des linken Ureters. Kaum hatte ich diese Oeffnung erblickt, als sie zu meinem Erstaunen anfing sich langsam zu verkleinern und sich immer mehr zusammenzuziehen, bis endlich nur noch ein flaches Grübchen zu sehen war. Nach kurzer Zeit öffnete sich das Grübchen wieder langsam und erweiterte sich bis zur ursprünglichen Grösse; dann stürzte plötzlich in kräftigem Strahle ein Flüssigkeitsstrom heraus, dessen Wirbel um so deutlicher zu sehen war, als der Strahl direkt gegen die freie Fläche des Prismas gerichtet war. Es konnte keinem Zweifel unterliegen, dass dieser Flüssigkeitsstrom durch den in scharfem Strahle herausspritzenden Urin bewirkt wurde. Wieder schloss sich die Oeffnung, um sich nach kurzer Zeit wieder zu erweitern und von Neuem eine Portion Urin herauszuschleudern. Dieses Phänomen konnte ich viele Male in gleicher Schönheit beobachten, ja es gestaltete sich im Laufe der Beobachtung in folgender Weise noch interessanter: Während zuerst

der Blaseninhalt absolut klar war, wurde er in Folge katarrhalischer Beimischungen seitens der entzündeten Blasenwand leicht getrübt, aber doch nicht in dem Maſse, dass ein deutliches Sehen unmöglich wurde. Man sah auf das Schönste, wie die Flüssigkeit zwischen dem Prisma und der Harnleitermündung leicht getrübt war und kleinste Flocken beigemischt enthielt. Oeffnete sich nun das Grübchen und schleuderte wieder eine Portion des eben von der Niere herabgeflossenen Urines heraus, so bildete diese herausspritzende klare Flüssigkeit einen starken Contrast gegen die trübe Masse des Blaseninhaltes. Für einen Augenblick erschien zugleich die Harnleitermündung viel deutlicher als vorher. Bald aber wurde das für kurze Zeit ganz klare Gesichtsfeld dadurch wieder getrübt, dass sich die geringe Menge des herausgepritzten krystallklaren Urins schnell mit dem trüben Blaseninhalt vermischte. Eine neue Harnentleerung brachte dann wieder von Neuem eine kurz dauernde Klärung.

Dieses soeben ausführlich beschriebene Phänomen der Harnentleerung kann der Anfänger zuerst am besten an Kranken studiren, deren Blase längere Zeit bei ihrer Entleerung ein grösseres Hinderniss zu überwinden hatte. Es eignen sich dazu besonders Kranke, die lange an engen Stricturen gelitten haben, wie das auch bei dem eben erwähnten Patienten der Fall war. Untersucht man derartige Kranke sogleich nach genügender Erweiterung der Strictur, so pflegt der Strahl des herausspritzenden Urins kräftiger zu sein, als in anderen Blasen und lässt sich entsprechend leichter zur Anschauung bringen. Hat man das Phänomen erst einmal unter so günstigen Verhältnissen beobachtet, so bietet es keine Schwierigkeit, die Harnentleerung auch in den Fällen wahrzunehmen, in denen sie in weniger kräftigem Strahle erfolgt.

Man muss sich nur erst darüber klar werden, in welcher Weise sich der herausspritzende Urin im endoskopischen Bilde bemerkbar macht. Man würde sehr im Irrthum sein, wenn man glaubte, den einströmenden Urin an seiner Farbe erkennen zu können; das ist selbst bei sehr concentrirtem Harn nicht möglich. Das einzig wahrnehmbare, aber ungemein deutliche Zeichen der erfolgten Harnentleerung ist die Erscheinung eines plötzlich auftretenden Wirbels in der eben noch ganz ruhigen Flüssigkeit. Das endoskopische Bild

dieses in der Flüssigkeit erzeugten Wirbels lässt sich nicht beschreiben, auch nicht durch eine Zeichnung versinnlichen, es muss beobachtet werden! Wer es einmal gesehen hat, wird mit mir darin übereinstimmen, dass es von einer solchen Eigenartigkeit und Klarheit ist, dass es weder übersehen noch verkannt werden kann.

Davon, dass man den einströmenden Urin nicht als solchen an seiner gegen den farblosen Blaseninhalt contrastirenden Farbe erkennen kann, vermögen wir uns leicht durch folgenden Versuch zu überzeugen: Füllen wir eine kleine Spritze mit concentrirtem Urin und entleeren dieselbe bei Lampenlicht so in ein mit reinem Wasser angefülltes Gefäss, dass sich die Spitze der Spritze mitten in der Flüssigkeit befindet und die Entleerung in kleinen Portionen absatzweise erfolgt, so nehmen wir auch den Strom des aus der Spritze hervordringenden Urins nicht sowohl an seiner gelben Farbe als vielmehr an der Bewegung wahr, die er in der umgebenden Flüssigkeit erzeugt. Ebenso liegen die Verhältnisse in der Blase.

Es ist leicht begreiflich, dass dieser durch das plötzliche Herausspritzen des Urins erzeugte Flüssigkeitswirbel um so charakteristischer und ausgesprochener sein wird, je ruhiger vorher das die Blase anfüllende Medium war, während er bei allgemeiner Bewegung des letzteren verwischt und undeutlich werden muss. Es ist deshalb von der grössten Wichtigkeit, bei der Beobachtung unseres Phänomens, das Instrument völlig ruhig zu halten und nicht etwa durch hastige Bewegungen desselben eine Erschütterung der Flüssigkeit zu erzeugen. Am besten pflegt man das plötzliche Hervorquellen des Urins bei folgender Stellung des Instrumentes wahrzunehmen. Man schiebt das Instrument in der oben angegebenen Weise soweit vor, bis der Harnleiterwulst sammt der Harnleitermündung in das Gesichtsfeld gelangt und senkt dann das äussere Ende des Instrumentes ein wenig, indem man zugleich den Schnabel etwas nach abwärts dreht. Diese Bewegung muss unter stetem Hindurchsehen so vorgenommen werden, dass die Harnleitermündung die Mitte des Gesichtsfeldes einnimmt. In dieser Stellung haben wir das Instrument während der Dauer der Beobachtung in vollkommener Ruhe zu erhalten.

Zugleich mit dem Herausspritzen des Urins oder vor einer jeden derartigen Entleerung sieht man die Harnleiterwülste eigenthümliche Bewegungen ausführen, die sich bei verschiedenen Individuen äusserst verschieden darstellen.

Bald sind es ausgesprochen darmähnliche Contractionen, die der Theil des Ureters, welcher die Blasenwand in schräger Richtung durchsetzt, oft in grosser Ausdehnung ausführt. Man sieht in solchen Fällen deutlich die peristaltische Welle langsam und schwerfällig von Aussen nach Innen vorrücken. In den meisten derartigen Fällen gehen einer jeden der absatzweisen Harnentleerungen mehrere, zwei oder drei solche peristaltische Bewegungen voraus. Es macht dann oft unwillkürlich den Eindruck, als ob dieselben nur mit Mühe die Flüssigkeit vorwärts bewegen könnten, als ob die einzelne Contraction dazu nicht kräftig genug sei. Einen auffallenden Contrast zu diesen eigenthümlich schwerfälligen Bewegungen bildet dann schliesslich das plötzliche, mühelose Herausspritzen der Flüssigkeit. Nach einer jeden Entleerung tritt eine längere völlige Ruhe ein, bis nach kürzerer oder längerer Pause die Wiederkehr der Contractionen die bevorstehende Entleerung einer neuen Urinportion ankündigt.

In anderen Fällen sind die Bewegungen, die der periodischen Austreibung des Urins vorausgehen, mehr auf die nächste Umgebung der Harnleitermündungen beschränkt. Die betreffende Partie erhebt sich wiederholt hoch über ihr gewöhnliches Niveau und macht eigenthümliche erigirende Bewegungen, ehe die Flüssigkeit herausgeschleudert wird. Man kann diese Bewegungen am besten sehen, wenn man das Instrument so hält, dass sich die Lampe schräg hinter und über dem Harnleiterwulst befindet; letzterer wirft dann nach vorn einen leicht sichtbaren Schlagschatten. Hält man das Instrument in der angegebenen Lage ruhig fest, so kann man an der wechselnden Grösse des Schattens auf das Schönste erkennen, wie hoch sich in einigen Fällen die Gegend der Harnleitermündung unmittelbar vor dem Herausspritzen des Urins aufbäumt. Nur selten sind die Bewegungen der Harnleiterwülste so schwach, dass sie nur mit Mühe oder gar nicht wahrgenommen werden; man erkennt

in derartigen Fällen an dem plötzlichen Auftreten des Flüssigkeitswirbels auf das Deutlichste, dass soeben die Entleerung einer Urinportion erfolgt ist, ohne dass man vorher an den Ureterenwülste besondere Bewegungen beobachtet hätte.

Bei Kranken, die an Ectopia vesicae leiden, hat man wiederholt die Beobachtung gemacht, dass die Entleerung beider Ureteren nicht isochronisch erfolgt; dasselbe ist in der normalen Blase der Fall. Zur Feststellung dieser Verhältnisse eignen sich am besten Blasen, deren Harnleiterwülste vor dem jedesmaligen Herausspritzen der Flüssigkeit wiederholte langgedehnte peristaltische Bewegungen ausführen. Hat man bei Beobachtung eines Ureters den Eintritt derartiger Bewegungen wahrgenommen und dreht dann den Schnabel des Instrumentes schnell so weit herum, dass der andere Harnleiterwulst in das Gesichtsfeld gelangt, so sieht man denselben oft völlig ruhig und erst nach längerer Zeit in Contractionen gerathen, wenn diejenigen des anderen Ureters längst abgelaufen sind.

Die Häufigkeit der einzelnen Harnentleerungen aus einem Ureter wechselt innerhalb weiter Grenzen. Bald folgen dieselben in kurzen Intervallen aufeinander, so dass in einer Minute fünf Mal und öfters das Herausspritzen der Flüssigkeit beobachtet wird, bald vergeht zwischen zwei Entleerungen längere Zeit, in noch anderen Fällen endlich kann man eine wohlausgebildete Harnleiter-Mündung lange Zeit auf das Sorgfältigste beobachten, ohne dass man irgend eine Bewegung oder ein Herausströmen von Flüssigkeit bemerkt. In letzterer Hinsicht muss man allerdings berücksichtigen, dass das gleichmässig gespannte Hindurchsehen durch das Kystoskop auch für die kräftigsten Augen sehr ermüdend wirkt. Während die meisten Kranken eine halbstündige oder auch länger dauernde Untersuchung ohne alle Beschwerden ertragen, vermag der Untersucher eine continuirlich angespannte Beobachtung eines Harnleiters nur wenige Minuten lang fortzusetzen. Während einer solchen Zeit von 5—6 Minuten habe ich nun wiederholt die deutlich vor mir liegende Harneitermündung auf das Aufmerksamste beobachtet, ohne irgend ein Zeichen einer Harnentleerung wahrnehmen zu können. Dass hier nicht etwa abnorme Verhältnisse vorlagen, davon konnte ich mich in einem der Fälle bei Gelegenheit einer späteren Untersuchung

überzeugen, es liessen sich dann die Bewegungen des Harnleiters und das Herausspritzen des Urins auf das Deutlichste beobachten. Es konnte demnach keinem Zweifel unterliegen, dass während der ersten Untersuchung längere Zeit hindurch keine Entleerung von Urin stattgefunden hatte.

Früher rieth ich den Kranken, mehrere Stunden vor der kystoskopischen Untersuchung Nichts zu trinken, weil ich glaubte, die Entleerung des concentrirteren Urins besser wahrnehmen zu können. Nachdem ich erkannt habe, dass man auch den concentrirtesten Urin bei seinem Eintritt in die Blase nicht an seiner Farbe erkennen kann, dass wir das Herausspritzen vielmehr nur an dem in der Flüssigkeit entstehenden Wirbel wahrnehmen, lasse ich die Kranken jetzt vor der Untersuchung im Gegentheil recht viel Flüssigkeit zu sich nehmen. Die Entleerungen der Harnleiter scheinen dann nicht nur häufiger, sondern auch kräftiger zu sein.

Ausser diesen soeben ausführlich geschilderten Contractionen der Harnleiterwülste beobachten wir an der Blasenwand noch verschiedene andere Bewegungen. Nicht selten nehmen wir zunächst bei plötzlicher Berührung der Schleimhaut mit dem Schnabel des Instrumentes eigenthümliche zuckende Bewegungen der nächst gelegenen Partien wahr, die wohl durch partielle Contractionen der Muscularis hervorgerufen werden.

In der Gegend des Vertex bemerkt man weiterhin leichte Bewegungen der Wandung, die isochronisch zu den Athembewegungen verlaufen. Beobachtet man in solchen Fällen die injicirte Luftblase, so sieht man, wie sie bei jedem Athemzuge eine kurze Strecke hin- und herrollt.

Betrachten wir dieselbe Stelle der Blasenwand aufmerksam während einiger Secunden, so zeigt sich, besonders an den Seitenwänden, meist eine rhythmische Erschütterung derselben, die bald kaum wahrnehmbar, bald so stark und heftig ist, dass man deutlich sieht, wie die Schleimhaut ruckweise nach innen vorgeschnellt wird, als ob von einer unsichtbaren Macht auf ihre äussere Fläche geklopft würde. In einem Falle, bei einem Prostatiker, war die Erschütterung der Schleimhaut so hochgradig, dass ich zuerst an ein Aneurysma dachte. Die Erschütterung erfolgt isochronisch zum Pulsschlage und ist zweifellos durch die pulsirende Arteria iliaca

externa bedingt, wie schon dadurch wahrscheinlich wird, dass wir die Bewegung meist am deutlichsten dann wahrnehmen, wenn wir den Schnabel nach der Richtung der genannten Arterie hin einstellen.

Es ist oben schon der zipfelförmigen Ausbuchtung der Blase im vorderen Theil der oberen Wand Erwähnung gethan, die ich in zwei Fällen beobachten konnte; hier sei noch einer anderen Asymmetrie gedacht, die man allerdings nicht direct sehen kann, wohl aber auf Grund des endoskopischen Befundes annehmen muss. Wiederholt beobachtete ich bei streng medianer Lage des Instrumentes, dass die Seitenwände der Blase, trotzdem der Schnabel gegen sie in gleicher Weise gerichtet war, verschieden hell erleuchtet erschienen. Da der Unterschied in ihrer Helligkeit ein sehr wesentlicher war, vermuthete ich bei Wegfall jeder anderen Erklärung, dass in diesen Fällen die beiden Seitenwände von dem in der Medianebene liegenden Instrument ungleich entfernt waren.

Alle bisherigen Ausführungen über den Befund der gesunden Blase bezogen sich auf die Untersuchung mit dem ersten Kystoskop.

Führen wir das zweite Kystoskop leuchtend ein, so dringt das Prisma schon zu einer Zeit in die Blasenhöhle ein, in der das Knie des Rohres sich noch im Ende des prostastischen Theiles der Harnröhre befindet. Es ist also zu dieser Zeit die untere Circumferenz der Harnröhrenmündung noch nicht durch Einführen eines geraden Rohres flach gedrückt. Dieselbe erscheint uns daher als scharfe Kante, die beim Vorschieben des Instrumentes von oben nach unten zurückweicht und eine scharfe Grenze zwischen der dunklen Harnröhre und dem hell erleuchteten Blasenboden bildet.

Sonst wäre über den Befund mit dem zweiten und dritten Kystoskop Nichts zu erwähnen, was nicht schon bei früheren Gelegenheiten erörtert worden wäre.

Es mögen hier gleich noch zwei Veränderungen der Blaseninnenfläche besprochen werden, die gleichsam einen Uebergang zwischen den normalen und pathologischen Verhältnissen darstellen, indem sie oft bei sonst ganz intacter Blasenschleimhaut angetroffen werden, ich meine die trabeculäre Hypertrophie der Muscu-

laris, die Balkenblase oder Vessie à colonnes der Franzosen und die Divertikelbildung.

Im jugendlichen und mittleren Alter prägen sich die inneren Schichten des Muscul. detrus. unter normalen Verhältnissen nur als schwach hügelige Erhabenheiten der Schleimhautoberfläche ab; sie pflegen an den Seitenwänden am stärksten entwickelt zu sein.

Anders ist es in den Fällen, in denen die Blase längere Zeit hindurch eine grössere Arbeit verrichten musste, besonders unmittelbar nach der Erweiterung lang bestehender Harnröhrenstricturen. Hier springen die hypertrophischen Muskelbündel, sich vielfach spitzwinklig durchsetzend, kräftig in das Blasencavum vor. Eng von der dünnen Schleimhaut umkleidet, werden sie durch letztere in ihren Contouren nur wenig verdeckt und stellen oft ein überaus zierliches Netzwerk dar. Stärkere Muskelbündel umschliessen grössere Felder, die wieder durch secundäre und tertiäre Bündel gegliedert werden. Oft begrenzen die stärkeren Trabekel einen schmalen Spalt, in den sich die Schleimhaut tief einsenkt; wir erblicken in solchen Einsenkungen den ersten Anfang der bald zu besprechenden Divertikel. Die höchsten Grade pflegt die Entwickelung der trabekulären Muskelhypertrophie, wie begreiflich, bei alten Prostatikern zu erreichen; hier bleiben die netzförmigen Vorsprünge auch zu einer Zeit noch unverändert sichtbar, in der die Blase schon lange jede Function ausgesetzt hat und die Entleerung des Urins ausschliesslich mittelst Katheter erfolgt.

Fig. 6 auf Tafel II. mag eine Vorstellung davon geben, wie schön man diese Veränderung im endoskopischen Bilde erblickt.

Die meisten Divertikel, besonders die multiplen, stehen zu der Trabekelbildung in enger Verbindung und werden somit auch bei der Vessie à colonnes am häufigsten, oft in grosser Anzahl und in allen Stadien, von der leichten Einsenkung zwischen die hypertrophischen Muskelbündel bis zu ausgedehnten tiefen Aussackungen angetroffen. Manche Blase zeigt eine ganze Anzahl theils fertig ausgebildeter, theils im Werden begriffener Divertikel, so dass man in schönster Weise ihre allmälige Entstehung beobachten kann.

Selbst das Trigonum büsst bisweilen seine normale Glätte ein und zeigt sich von zahlreichen kleinen Einsackungen besetzt. In

diesen Fällen kann das Aufsuchen der Ureterenmündungen erschwert sein, da sie von manchen flachen kleinsten Divertikeln kaum zu unterscheiden sind. Hier belehrt uns oft wiederum das Vorhandensein einer gleichen Oeffnung auf der anderen Seite des Trigonums über ihre Eigenschaft als Harnleitermündungen.

Endoskopisch präsentiren zich die Divertikel auf den ersten Blick als dunkle Flecke, die bei ausgebildeten Divertikeln meist rund oder oval, bei erst werdenden aber von unregelmässiger Gestalt sind, dem Spalt zwischen den hypertrophischen Muskelbündeln entsprechend, in den die Schleimhaut sich tief und tiefer einzusacken beginnt. Bei verschiedener Stellung des Instrumentes geht die runde Form der fertig ausgebildeten Divertikelöffnungen, die wie mit einem Locheisen ausgeschlagen erscheint, in die halbmondförmige resp. umgekehrt über. Geht man mit dem Instrument näher heran, so sieht man, wie die Schleimhaut in radiäre Falten gelegt in das Innere des Divertikels umbiegt; bei genügender Weite der Oeffnung kann man auch in den Divertikel selbst hineinleuchten und sich dessen Innenfläche oder wenigstens einen Theil derselben zur Anschauung bringen.

Von den eben beschriebenen, durch Einsenkung der Schleimhaut zwischen den hypertrophischen Muskelbündeln entstandenen Divertikeln scheinen mir die angeborenen streng zu sondern zu sein. Sie sind im Gegensatz zu den zuerst erwähnten meist solitär und besitzen eine grössere Oeffnung. Das characteristischste Unterscheidungs-Merkmal ist das, dass in solcher Blase die Hypertrophie der Muskeln fehlt. Vor Monaten hatte ich Gelegenheit, Herrn Professor Jacobson ein solches solitäres, zweifellos angeborenes Divertikel der linken Blasenwand endoskopisch zu demonstriren. Die später vorgenommene Section hat den Befund in allen Punkten bestätigt. Wir sehen in Fig. 3 Taf. I. die grosse ovale Oeffnung der tiefen Einsackung.

Von den Veränderungen, welche die sonst normale Blase bei Hypertrophie der Prostata darbietet, wird an besonderer Stelle die Rede sein.

II.

Katarrhalische Veränderungen.

Röthung der Schleimhaut. — Schwellung und Auflockerung der Schleimhaut. — Produktion katarrhalischen Secretes. — Verschiedene Formen des Katarrhs. — Acuter und chronischer Blasenkatarrh. — Blennorrhöische und tuberkulöse Entzündung der Blase.

Die katarrhalischen Veränderungen bilden bald eine selbständige Krankheit, bald sind sie mit anderen krankhaften Prozessen, Steinen, Geschwülsten etc. vergesellschaftet oder durch dieselben bedingt; wir begegnen ihnen in den meisten Fällen, in denen wir unsere Untersuchungs-Methode anwenden; nur zu häufig sind sie es, die der Ausübung einer erfolgreichen Kystoskopie Schwierigkeiten darbieten. Auch abgesehen von der Aetiologie, zeigen die katarrhalischen Affectionen der Blasenschleimhaut eine grosse Mannigfaltigkeit. Es kann die ganze Blaseninnenfläche oder nur eine umschriebene Partie ergriffen sein, es handelt sich bald um eine leichte Erkrankung der Schleimhautoberfläche, die in schwereren Fällen durch Geschwürsbildung etc. auch die tieferen Schichten der Blasenwand in Mitleidenschaft ziehen kann.

Wie bei anderen Organen zeigt sich der Blasenkatarrh in Röthung der Schleimhaut, in Schwellung und Auflockerung derselben und endlich in der Bildung katarrhalischen Secretes.

Die Röthung der Schleimhaut kann alle nur denkbaren Grade erreichen; sie kann ganz fehlen, es kann die Schleimhaut sogar

auffallend blass und anämisch erscheinen; sie kann andererseits so hochgradig werden, dass die Mucosa gleichmässig blutigroth gefärbt erscheint. Zwischen diesen beiden Extremen wird jeder Grad beobachtet.

Die Röthung beruht bald mehr auf gleichmässiger capillärer Injection der Schleimhaut, bald auf Vermehrung und Erweiterung der grösseren makroskopisch sichtbaren Gefässstämme. Letztere erscheinen dann oft geschlängelt und prall mit Blut erfüllt, und bilden nicht selten reich verästelte stern- oder baumförmige Gefäss-Figuren, die sich auf der sonst normal gefärbten Schleimhautfläche doppelt schön ausnehmen. Meist sind es nur arterielle Gefässe, die eine solche reichere Ramification zeigen: in einzelnen Fällen aber konnte ich auch eine Mitbetheiligung venöser Stämmchen erkennen. Einen ganz eigenartigen Anblick gewährte in einem Fall, der der Tuberkulose verdächtig war, die vordere Partie der Blasenwand, auf der man mehrere sternförmige Gefässfiguren erblickte, die aus venösen und arteriellen Stämmen gemischt und so angeordnet waren, dass von einem gemeinsamen Centrum aus starke arterielle und venöse Aeste in reicher Verästelung radiär ausstrahlten. Fig. 9 auf Taf. III mag dieses eigenthümliche endoskopische Bild veranschaulichen. Wir sehen zwei zierliche, aus arteriellen und venösen Stämmchen zusammengesetzte sternförmige Figuren; die Venen unterscheiden sich deutlich von den Arterien durch ihr stärkeres Kaliber und ihre dunkel blauschwarze Farbe.

Oft finden wir auf der entzündeten Schleimhaut die beiden genannten Formen der Injection, die capilläre und die der grösseren arteriellen Stämmchen combinirt. Wir sehen dann grosse erweiterte und vermehrte Gefässstämme geschlängelt auf der normal gefärbten Schleimhaut verlaufen, während ihre Verästelungen in diffus gerötheten Flecken verschwinden. Je mehr die capilläre Injection um sich greift, um so mehr werden dann auch die stärkeren Gefässstämme unseren Blicken entzogen.

In ihren leichtesten Graden zeigt die Röthung ein hell rosa Colorit; so sah ich einen Fall, in dem die ganze Blase wie marmorirt aussah, die normale, gelbröthliche Schleimhautfarbe bildete

dabei den Fond, während die fleckige Zeichnung durch die rosa injicirten Stellen bedingt war. Von dieser rosa Färbung bis zu rein blutiger Farbe sehen wir alle denkbaren Uebergänge.

Die lebhafteren Farben sind den acuten Formen des Katarrhs eigenthümlich, während die chronischen ein mehr schmutziges oder bei den dunkleren Flecken ein mehr düsteres Colorit darbieten. Bisweilen zeigen solche Stellen eine braune oder schiefergraue Farbe.

Eine fast blutige Farbe der Schleimhautoberfläche zeigen die hämorrhagischen Formen, die leicht zu Blutungen Veranlassung geben. Eine leichte Berührung mit dem Schnabel des Instrumentes ist dann genügend, eine kleinere oder grössere Blutung auszulösen. Ist dieselbe gering, so kann man endoskopisch oft in schönster Weise beobachten, wie zuerst ein kleiner Blutstropfen austritt, wie derselbe immer freier, einem kleinen Polypen ähnlich in das Blasencavum vorspringt, um endlich abzureissen und nun auch den Blaseninhalt blutig zu färben. Ist die Blutung stärker, so scheint (im endoskopischen Bilde) das Blut wie in Strömen herab zu fliessen. In beiden Fällen aber vergeht eine gewisse Zeit, ehe eine stärkere Färbung der die Blase erfüllenden Flüssigkeit eintritt und ein weiteres Sehen unmöglich macht.

In nicht wenigen Fällen von hochgradigem Katarrh, sowohl acutem wie chronischem, bilden sich Sugillationen in der Schleimhaut, die bald kleine Streifen und Flecken darstellen, bald ausgedehnte Partien einnehmen. Frisch haben diese Flecken eine rein blutige Farbe. Bei öfterer, von Zeit zu Zeit wiederholter Beobachtung kann man sich dann überzeugen, wie die Flecken allmählich abblassen. Wiederholt auftretende derartige Sugillationen scheinen es zu sein, die der Schleimhaut endlich jene schiefergraue Färbung geben, die manchen Formen chronischen Katarrhs eigenthümlich ist.

Bei dieser Gelegenheit möchte ich bemerken, dass ich ähnlichen Sugillationen zweimal in Blasen begegnete, die nur geringe katarrhalische Veränderungen darboten, aber vor kurzem starken mechanischen Insulten ausgesetzt gewesen waren. In dem einen Fall war vor einiger Zeit die combinirte Rectalpalpation in sehr energischer

Weise vorgenommen worden; man konnte hier mehrere schon etwas abgeblasste scharf umschriebene Flecken am Vertex der Blase nachweisen. Es erinnerte dieser Fall unwillkürlich an den entsprechenden Volkmann'schen, bei dem die Section ebenfalls Sugillationen in dem Schleimhautgewebe als Folge der vorgenommenen Rectalpalpation nachwies. In einem zweiten Falle constatirte ich ähnliche Sugillationen in Folge von Verletzungen, die mit dem Katheter bewirkt worden waren.

Die Ausbreitung der entzündlichen Röthung auf der Schleimhaut ist nur selten eine gleichmässige; auch wenn die ganze Schleimhaut ergriffen ist, zeichnen sich einzelne fleckige Stellen durch stärkere Röthung vor anderen aus. In den leichteren Fällen ist die Röthung auf einzelne Stellen beschränkt, während die übrige Schleimhaut ihre normale Beschaffenheit bewahrt. Die entzündeten Partien stellen grössere oder kleinere unregelmässig gestaltete Flecken dar, die entweder inselartig allseitig von normal gefärbter Schleimhaut umgeben oder mit benachbarten Flecken durch streifenartige Fortsätze verbunden sind; sie pflegen um so enger bei einander zu liegen, je näher sie sich am sogenannten Blasenhalse befinden.

Die Schwellung der Schleimhaut ist bei den acuten Formen des Katarrhs meist unbedeutend, um so stärker oft bei den chronischen entwickelt. Beide Formen zeigen dagegen oft eine eigenthümliche schwer zu beschreibende Auflockerung der Schleimhaut. Während dieselbe unter normalen Verhältnissen sowohl dem Auge wie dem tastenden Finger von seidenartiger glatter Beschaffenheit erscheint, macht sie nun einen stumpfen, wie sammtartigen Eindruck. Diese Veränderung wird zweifellos durch den Verlust des Epithels bedingt, sie ist meist auf umschriebene Gebiete beschränkt. Beim chronischen Katarrh pflegt die Schleimhaut die beschriebene Eigenschaft besonders auf dem Gipfel der grösseren Wülste darzubieten.

Die Wulstung der chronisch entzündeten Schleimhaut erreicht oft sehr hohe Grade. In dicken, ungeschickten Wülsten, als ob sie auf ihrer Unterlage nicht Platz hätte, springt die entzündete aufgelockerte

Schleimhaut in das Blasencavum vor. Durch ihre ungeschickte plumpe Form unterscheiden sich diese Schleimhautfalten scharf von den präcis modellirten Muskelbalken der Vessie à colonnes. Meist zeigen diese dicken Wülste der entzündeten hypertrophischen Schleimhaut eine längliche Form und liegen in unregelmässigen Gruppen zu mehreren nebeneinander; nur in seltenen Fällen präsentiren sie sich als rundliche knopfförmige Wucherungen. Sind diese Schleimhautwulstungen mehr umschriebener Natur, so können sie mit ihrer hyperämischen Oberfläche und dem anhaftenden Belag eine gewisse Aehnlichkeit mit breit aufsitzenden Geschwülsten erlangen.

Nicht unerwähnt möchte ich hier lassen, dass sich bei langdauernden chronischen Reizzuständen der Mucosa die sonst nur sammetähnliche Auflockerung der Schleimhaut bisweilen zur Entwickelung kurzer papillärer resp. zottiger Bildungen steigert, die ausgedehnte Partien der Schleimhaut einnehmen und derselben ein villöses Aussehen geben können. Ich habe bisher noch nicht Gelegenheit gehabt, solche Blasen endoskopisch zu untersuchen, zweifle aber nicht, dass sie Bilder darbieten werden, die eine Verwechselung mit gewissen Formen breitaufsitzender Geschwülste nahe legen können.

Den Gegensatz zu den wulstigen Vorragungen der entzündeten Schleimhaut bilden die geschwürigen Prozesse. Dieselben kommen, wenn man von den schon erwähnten Epithelialdefecten absieht, verhältnissmässig selten vor und werden meist nur bei den schwersten Fällen von Blasenleiden beobachtet, die für unsere Untersuchung nicht mehr geeignet sind. Sie geben übrigens nicht so characteristische Bilder, wie man erwarten sollte und können namentlich dann leicht übersehen werden, wenn ihr Boden durch die vorbereitenden Ausspülungen völlig vom anhaftenden Belage befreit ist. Bei Gelegenheit der Besprechung der tuberkulösen Prozesse, werde ich ein derartiges Geschwür ausführlich zu schildern haben.

Die Produktion katarrhalischen Secretes ist allen Fällen von Entzündung der Blasenschleimhaut eigenthümlich; dasselbe bietet aber hinsichtlich seiner Menge wie seiner Beschaffenheit die grösste Verschiedenheit dar.

Bald besteht es vorzugsweise aus den sich reichlich proliferirenden und abstossenden Epithelien, bald ist es mehr oder weniger aus-

schliesslich aus Eiterkörperchen zusammengesetzt, bei den höchsten Graden von Entzündung betheiligen sich auch rothe Blutkörperchen an seiner Bildung. In Folge ammoniakalischer Zersetzung nimmt das Secret die bekannte zähe rotzartige Beschaffenheit an; in solchen Fällen sind ihm oft reichliche Mengen von Erdsalzen in amorpher oder krystallinischer Form beigemischt.

Für unsere Untersuchungsmethode spielt das Verhältniss dieser verschiedenartigen katarrhalischen Produkte zu der die Blase erfüllenden Flüssigkeit eine grosse Rolle. Je nach der Verschiedenheit ihrer physikalischen und chemischen Beschaffenheit unterscheiden sie sich in einer für unsere Frage sehr wichtigen Weise darin, dass sich das katarrhalische Secret bald leicht mit dem Blaseninhalt mischt, bald der Wandung fest anhaftet und nur schwer durch Ausspülungen von derselben zu entfernen ist. Es leuchtet ein, dass die ersten Fälle für unsere Untersuchungs-Methode die günstigeren sind; muss es doch unser Bestreben sein, die Blasenwand nach Möglichkeit von der anhaftenden katarrhalischen Masse zu befreien, bevor wir das Kystoskop einführen. Zwei Beispiele mögen zeigen, wie verschieden und unerwartet sich die Verhältnisse nach dieser Richtung für unsere Untersuchung gestalten können. Es kommt zunächst ein Kranker mit sehr trübem Urin; schon nach 1 bis 2 Ausspülungen kehrt das Spülwasser ganz klar zurück; die alsbald vorgenommene kystoskopische Untersuchung giebt die klarsten Bilder und lässt nur hier und da ein an der Wand haftendes Schleimklümpchen erkennen. — Wieder ein anderer Kranker zeigt vor Beginn der Untersuchung einen wenig getrübten, nur mit einzelnen grösseren Gerinnseln vermischten Urin; auch nach der ersten Ausspülung kommt das Spülwasser wenig getrübt zurück. Während wir nun die Spülungen fortsetzen und die etwas aufgeregte Blase den Inhalt lebhafter auszutreiben beginnt, ändert sich plötzlich das Bild. Das Spülwasser kommt stark getrübt, mit grossen massigen Gerinnseln vermischt zurück und sieht viel trüber und ungünstiger aus, als der im Anfang der Vorbereitung entleerte Urin. Erst nach zahlreichen Ausspülungen bessern sich die Verhältnisse; endlich kommt das Spülwasser annähernd klar, immer aber noch mit einzelnen grösseren Gerinnseln versetzt zurück. Nehmen wir nun die Untersuchung vor, so sehen wir noch ausge-

dehnte Partien der Schleimhaut mit dickem fest anhaftendem Belag bedeckt.

Diese zähe Beschaffenheit des Secretes, das der Schleimhaut fest anhaftet und einer Vermischung mit der injicirten Flüssigkeit widerstrebt, kann die Anzahl der nothwendigen Ausspülungen so steigern, dass die Geduld des Arztes auf eine harte Probe gestellt wird. Nur in seltenen Fällen kommt trotz häufiger Ausspülungen das Spülwasser immer gleichmässig getrübt zurück. Sieht man, dass hier durch weitere Spülung keine Besserung der Verhältnisse eintritt, so thut man gut, schnell die nöthige Menge von Flüssigkeit einzuspritzen und das Kystoskop sofort einzuführen. Es wird dann meistens gelingen, einen grösseren Theil der Blasenwand zur Ansicht zu bekommen, ehe die durch Bewegungen des Instrumentes beschleunigte Trübung ein weiteres Sehen hindert. Werden die Bilder zu verschwommen, so zieht man das Instrument heraus und wiederholt die Untersuchung nach einigen Tagen in der Art, dass man das Kystoskop sogleich nach einer anderen, bei der ersten Untersuchung nicht erblickten Partie der Blasenwand hinrichtet. Auf diese Weise gelingt es oft, auch in den schwierigsten Verhältnissen in mehreren Sitzungen die ganze Blaseninnenfläche zur Ansicht zu bekommen, indem man in jeder späteren sich sofort zu den Theilen wendet, die bei früheren zu erblicken man durch die schnell eintretende starke Trübung der Flüssigkeit verhindert wurde.

Auch in Fällen, in denen das Spülwasser endlich ganz klar zurück kam und in denen das Kystoskop unmittelbar nach dem Einführen die schönsten Bilder gab, löst sich oft durch die Bewegungen des Instrumentes sogleich ein Theil des der Mucosa noch anhaftenden Secretes los und bewirkt schnell eine Trübung der Flüssigkeit, so dass die Bilder schon zu einer Zeit unklar werden, in der sich der Untersuchende erst einen Theil der Schleimhaut zur Ansicht gebracht hat. Die Trübung der Flüssigkeit bedingt bei geringem Grade eine Unklarheit der Bilder, die bei Zunahme der Verunreinigung immer mehr verschwommen und lichtschwächer erscheinen. Ist die Trübung nur unbedeutend, so kann man durch besonders helles Licht noch brauchbare Bilder erzielen, endlich sind dieselben auch dann

so diffus und unklar, dass ihre richtige Deutung unmöglich wird.

Fig. 11 auf Taf. III zeigt eine Schleimhautpartie am Blasenboden bei ziemlich beträchtlicher Trübung der Flüssigkeit und sehr hell leuchtender Lampe. Man sieht in der Mitte einen verschwommenen weissen Fleck, der zweifellos einem mit weissem Belag bedeckten Vorsprung der geschwellten Schleimhaut entspricht.

Ist die an und für sich klare Flüssigkeit mit einzelnen Gerinnseln gemischt, oder werden solche während der Dauer der Untersuchung von der Wandung losgelöst, so stören sie die Klarheit der Bilder wenig; je nach ihrer Stellung zur Lampe schiessen sie gleich Mouches volantes von Zeit zu Zeit über das Gesichtsfeld hin, oder erscheinen in demselben glänzend beleuchtet als silberglitzernde Flocken.

Bei der kystoskopischen Untersuchung ist man oft überrascht, die entzündete Blasenschleimhaut von so wenig Belag bedeckt zu finden; man vergisst, dass sie durch die vorausgeschickten Ausspülungen von dem grössten Theile des anhaftenden katarrhalischen Produktes künstlich befreit worden ist. Bei Beurtheilung des Gesammtbildes dürfen wir nicht unterlassen, uns diese vorher entfernten Secretmassen als der Schleimheit angehörend hinzuzudenken.

Je nach seinen physikalischen Eigenschaften bietet das an der Schleimhaut haftengebliebene katarrhalische Produkt im endoskopischen Bilde einen sehr verschiedenartigen Anblick dar.

Bald sehen wir die injicirte Schleimhaut mit einzelnen oder in Gruppen angeordneten membranösen Massen besetzt, deren grössere oder kleinere flächenhafte Ausbreitungen von mannigfacher Gestalt, oft in lange Zipfel und Fäden ausgezogen, in der Flüssigkeit flottiren, während sie mit kürzeren oder längeren fadenartigen Wurzeln auf der entzündeten Schleimhaut wurzeln. Von dem glänzenden Licht der nahen Lampe hell erleuchtet, geben sie oft die zierlichsten Bilder. Von Zeit zu Zeit löst sich dann ein Fetzen ab, um wie ein silberner Flitter durch das Gesichtsfeld zu ziehen.

In anderen Fällen haftet das missfarbene rotzige Secret mit breiter Wurzel auf der Schleimhaut und flottirt, zu unregelmässigen oft langgestreckten Massen ausgezogen, in der Flüssigkeit.

Derartige Massen bieten dann in Form und Bewegung eine grosse Aehnlichkeit mit gewissen langarmigen Moosen, wie wir sie in stagnirenden Wässern in der unreinen Flüssigkeit schwimmen sehen.

Bei anderen Kranken stellt der Belag eine schneeige kleinflockige Masse dar; bald erblickt man die dunkelrothe Schleimhautfläche nur mit einzelnen solcher scharf umschriebenen Flocken besetzt, bald sind dieselben dicht gedrängt und stellen ausgebreitete, gleichmässig weisse Flächen dar. Fig. 10 auf Taf. III. zeigt eine solche mit flockigem Belag bedeckte Partie. Die glänzend weissen Auflagerungen heben sich scharf von der hochroth gefärbten entzündeten Schleimhaut ab. Sind diese dichtgedrängten Anhäufungen weisser flockiger Auflagerungen scharf umgrenzt, so können sie, namentlich wenn sie den Gipfel einer Schleimhautoberfläche einnehmen, leicht zu Verwechselungen Veranlassung geben. Erinnere ich mich doch eines Falles, in dem eine solche circumscripte Anhäufung den Eindruck eines flachen Phosphatsteines machte; doch belehrten mich die leichten Bewegungen, die einzelne Flocken bei plötzlicher Bewegung des Instrumentes ausführten, bald eines Anderen. Nur selten nimmt die soeben geschilderte schneeige, scharf contourirte Masse andere Formen an; wiederholt sah ich sie in Form kurzer oder längerer Fäden an der Wand haften, einmal sassen mehrere glänzend weisse Gerinnsel von deutlich wurmförmiger Gestalt nebeneinander.

Häufig zeigt das aus Eiter- und Schleimmassen gemischte halbflüssige Secret eine unreine weissliche Farbe; während es der Schleimhaut mit breiter Basis aufsitzt, sendet es in die angrenzende Flüssigkeit unregelmässig gestaltete längere oder kürzere Fortsätze. In noch anderen Fällen endlich bildet das Secret einen schmierigen, die Contouren, wie die Zeichnung der Schleimhaut mehr oder weniger verwischenden Ueberzug, der kleinere oder grössere Partien einhüllt, und dem Ganzen ein eigenthümlich unklares, uncharakteristisches Gepräge giebt.

Es braucht wohl nicht besonders bemerkt zu werden, dass die hier auf Grund ihrer kystoskopischen Bilder geschilderten verschiedenen Formen des katarrhalischen Belages nur als herausgegriffene Typen zu betrachten sind, dass zwischen ihnen alle denkbaren Uebergänge beobachtet werden..

Die durch die Ausspülungen nicht entfernten Secretmassen sind nur selten gleichmässig über die Blaseninnenfläche vertheilt, sondern der mehr inselartigen Anordnung der anderen katarrhalischen Veränderungen entsprechend mehr oder weniger auf einzelne Stellen beschränkt. Beim chronischen Katarrh, bei dem bekanntlich die katarrhalischen Massen nicht nur reichlicher, sondern auch von mehr zäher Beschaffenheit sind, haften dieselben besonders auf den Gipfeln der entzündeten Schleimhautwülste. Eine weitere Prädilectionsstelle pflegt die unmittelbare Umgebung der Harnröhrenmündung darzustellen. Indem die an dieser Stelle adhärirenden mehr oder weniger zottig vorspringenden flottirenden Massen in Folge der Nähe des Prismas grösser erscheinen, als sie in Wirklichkeit sind, liegt hier die Gefahr zu Verwechslungen besonders nahe.

Nachdem ich so die endoskopischen Bilder, welche eine jede der drei, den Blasenkatarrh zusammensetzenden Erscheinungen, die Gefässinjection, die Auflockerung und Schwellung der Schleimhaut und das katarrhalische Produkt, in ihren mannigfachen Variationen im endoskopischen Bilde darbieten, ausführlich beschrieben habe, wäre es eigentlich meine Aufgabe, die durch die mannigfache Combination jener drei katarrhalischen Componenten entstehenden verschiedenen Formen des Blasenkatarrhs ihrem endoskopischen Befunde nach zu schildern. Bei der geradezu proteusartigen Verschiedenheit, die der Katarrh bei der unendlichen Mannigfaltigkeit der Combination der drei an und für sich schon so vielgestaltigen Componenten darbietet, ist die Aufstellung bestimmter, scharf charakterisirter Typen ganz unmöglich. Ich werde nur einige wenige Fälle herausgreifen, die an und für sich die individuelle Bedeutung eines einzelnen Krankenbefundes nicht überschreitend nur eine Vorstellung davon geben mögen, wie verschieden der endoskopische Befund sich gestaltet.

In demselben Sinne wie bei anderen Schleimhäuten, können wir auch bei der Blase die verschiedenen Formen des Katarrhs in acute und chronische theilen.

Bei den acuten Prozessen überwiegt die Gefäss-Injection, die Schwellung ist eine geringere; das producirte Secret pflegt sich verhältnissmässig leicht mit der Flüssigkeit zu vermischen. Dem entsprechend sind die rein acuten Prozesse von einer verhältniss-

mässig geringen Mannigfaltigkeit der Bilder. Wie schon angegeben, pflegt die Injection meist eine fleckige zu sein; zwischen den inselförmigen entzündeten Partien finden sich mehr oder weniger ausgedehnte Gebiete normaler Schleimhaut; die injicirten Stellen pflegen gegen die Mündung der Urethra zu am dichtesten bei einander zu stehen.

Nur bei sehr hochgradiger Entzündung zeigt die Blasenschleimhaut eine gleichmässige hochrothe Färbung; in solchen Fällen werden nicht selten auch kleinere oder grössere Ecchymosen beobachtet. Auf den entzündeten, gleichmässig roth gefärbten Partien der Schleimhaut sind die sonst so schön sichtbaren grösseren Gefässstämme geschwunden, nur selten sieht man einen stärkeren Ast auf eine kurze Strecke durch die entzündete Fläche ziehen. — Das Epithel ist oft in grosser Ausdehnung abgestossen, die betreffenden Partien bieten das oben beschriebene aufgelockerte Aussehen dar. Wird eine solche Stelle mit dem Schnabel des Instrumentes berührt, so erfolgt eine Blutung; auch ohne einen derartigen Insult wird in Fällen schwerer acuter Entzündung der Blaseninhalt in Folge krampfhafter Contractionen der Blasenwand bald durch Blutbeimischung roth gefärbt.

Im Allgemeinen eignen sich die acuten Formen des Blasenkatarrhs wenig für die kystoskopische Untersuchung, bei hohen Graden der Entzündung ist sie entschieden zu verwerfen. Schon die vorbereitenden Ausspülungen pflegen sehr qualvoll zu sein und meist eine Blutung auszulösen. Nur selten wird eine genügende Ausdehnung der Blasenhöhle ertragen, das Einführen des Instrumentes pflegt äusserst schmerzhaft zu sein. Man sollte in solchen Fällen die Untersuchung stets verschieben, bis die acuten Reizerscheinungen geschwunden sind; durch geeignete Maßnahmen wird dies meistens in kurzer Zeit gelingen.

Viel günstiger gestalten sich die Verhältnisse für unsere Untersuchung beim chronischen Blasenkatarrh. Sehen wir von den seltenen Fällen vorgeschrittener concentrirter Hypertrophie ab, so werden wir in solchen Fällen die Kystoskopie fast stets mit Erfolg ausführen können, ohne den Kranken irgend welchen Schaden oder wesentliche Schmerzen zu verursachen. Bisweilen macht das massenhafte eitrige Secret, das sich in kürzester Zeit wieder erzeugt, grosse Schwierigkeit, nur in seltenen Fällen wird eine Blutung störend.

Die chronischen Prozesse sind von viel grösserer Mannigfaltigkeit und werden es in noch höherem Grade durch die acuten Exacerbationen, die sie von Zeit zu Zeit erleiden.

Um zunächst von einfachen unkomplicirten chronischen Katarrhen zwei extreme Formen zu beschreiben, wählen wir den Befund zweier Prostatiker.

Der erste ist seit lange gewöhnt, die Blase mittelst Katheter zu entleeren, es werden regelmässige Ausspülungen vorgenommen; Patient befindet sich in einem durchaus erträglichen Zustande. Wenige Ausspülungen genügen, einen klaren Blaseninhalt herzustellen. Das nun eingeführte Kystoskop zeigt die Schleimhaut auffallend blass, nirgends eine Spur einer Röthung, nur hier und da haftet an der Wand ein kleines Schleimklümpchen. Die Muskelbündel der inneren Detrusorenschicht bilden ein reichentwickeltes, durch die Schleimhaut nur wenig in seinen Contouren gemildertes Maschenwerk. Hier und dort sieht man fertige oder in der Bildung begriffene Divertikel.

Ein anderer Prostatiker, der ebenfalls seit lange den Urin mit Katheter zu entleeren gezwungen ist, klagt über häufigen quälenden Tenesmus. Der Urin ist stark eiterhaltig. Erst nach zahlreichen Ausspülungen kommt die Flüssigkeit, wenn auch noch mit einzelnen Gerinnseln vermischt, klar zurück.

Das nun eingeführte Kystoskop zeigt uns die Schleimhaut stark verdickt, hier und da, besonders am Blasenboden, springt sie in dicken unförmigen Wülsten in das Cavum vor. Diese Wülste liegen meist zu mehreren nebeneinander, oft ausgedehnte Gruppen von unregelmässiger Anordnung bildend. Die sonst so scharf modellirten Trabekel sind durch die gewulstete Schleimhaut mehr oder weniger in ihren Contouren verwischt. Die Schleimhaut selbst zeigt in ungleicher Vertheilung ein unreines missfarbenes Colorit; die so schön entwickelten Gefässe der normalen Schleimhaut sind geschwunden oder doch nur spärlich zu sehen. In grosser Ausdehnung, besonders auf dem Gipfel der Falten und in der Nähe der inneren Harnröhrenmündung ist die Wandung mit jenem oben in seiner Vielgestaltigkeit beschriebenen Belage bedeckt. Ist die Blase der Sitz einer ammoniakalischen Zersetzung des Urins, so nimmt das Secret eine rotzartige Beschaffenheit an, anderenfalls zeigt es meist einen mehr flockigen Charakter. Un-

mittelbar nach dem Einführen des Kystoskopes waren die Bilder von befriedigender Klarheit; bald aber wird die Flüssigkeit durch Beimischung katarrhalischen Secretes getrübt. Namentlich die tieferen Partien des Blaseninhaltes zeichnen sich durch trübe wolkige Beschaffenheit aus. In kurzer Zeit werden die Bilder so unklar und verwischt, dass eine richtige Deutung unmöglich wird.

Erleidet eine solche Blase, etwa bei Anwesenheit von Stein, eine acute Exacerbation ihres Katarrhs, so ändert sich der Anblick der gewulsteten Schleimhaut. An Stelle des missfarbenen schieferigen Aussehens tritt eine lebhafte Entzündungsröthe, die, wenn gleich von düsterem Colorit als bei acuter Entzündung, doch die höchsten Grade erreichen kann. Auch hier pflegen es wieder die Gipfel der Wülste und die die Harnröhrenmündung umgebenden Partien zu sein, welche die höchsten Grade der Entzündung zeigen. Selbst bei vorsichtigster Handhabung des Instrumentes wird in solchen Fällen leicht eine Blutung ausgelöst, besonders an den das Orif. ureth. int. umgebenden Partien; man sieht das Blut oft von der verletzten Stelle noch eine weite Strecke in zusammenhängendem, gegen das injicirte Wasser scharf abgesetztem welligem Strome fliessen, ehe es sich mit der Flüssigkeit vermischt.

Einen ganz eigenthümlichen endoskopischen Befund zeigten einzelne seltene Fälle, in denen eine umschriebene und räumlich wenig ausgedehnte Partie der Blaseninnenfläche die schwersten katarrhalischen Veränderungen darbot, während sich die ganze übrige Blasenwand als völlig normal erwies.

Bei der hohen Bedeutung dieser eigenthümlichen Verhältnisse sei es gestattet, den prägnantesten Fall dieser Art kurz mitzutheilen.

Ein 40jähriger Herr litt, ehe er in meine Behandlung kam, schon 2 Jahre lang an Blasenbeschwerden. Den Anfang machte eine angeblich nach einer Erkältung auftretende mehrtägige Hämaturie. Aehnliche Blutbeimischungen wiederholten sich dann noch einige Male; sie kamen meist ohne nachweisbare Veranlassung. Bald wurde der Urin auch in den lang dauernden blutfreien Pausen trübe, zugleich stellten sich Beschwerden von wechselnder Heftigkeit ein. Dieselben bestanden in häufigem Harndrang und Schmerzen sowohl am Ende einer jeden Harnentleerung, als auch nach jeder Anstrengung und besonders nach Erschütterungen des Körpers. Da eine bestimmte Diagnose auf

Grund des sonstigen Befundes (auch mit der Steinsonde war vergeblich untersucht worden) nicht gestellt werden konnte, auch die bisher angewandte Therapie keinerlei Besserung erzielt hatte, wurde von mir am 30. Juni 1887 die Kystoskopie vorgenommen. Hierbei zeigte sich der grösste Theil der Blaseninnenfläche gesund und nur auf dem hinteren Theile der rechten Blasenwand eine stark veränderte, scharf umschriebene, aber nicht prominirende Partie, die mit einer grossen Anzahl kolbiger papillärer Vorsprünge besetzt war, von denen die Mehrzahl auf ihrem Gipfel mit einem intensiv weissen Belag bedeckt waren. Die übrigen, mehr freien Excrescenzen zeigten rosa Färbung. In der Umgebung dieses scharf begrenzten Feldes, sowie in letzterem selbst befanden sich einzelne hämorrhagische Flecken.

Handelte es sich hier um eine umschriebene, der Blasenwand breit aufsitzende, resp. dieselbe infiltrirende Neubildung? Das endoskopische Bild liess diese Annahme wahrscheinlich erscheinen, die noch durch den Umstand unterstützt wurde, dass sich im Urin des Kranken bräunliche Flocken fanden, die schön ausgebildete Hämatoidinkrystalle enthielten. Konnte es aber nicht doch nur ein umschriebener Katarrh sein?

Bei meinen damaligen Erfahrungen vermochte ich diese Frage nicht zu entscheiden[1]); ich beschloss daher das Leiden zunächst so zu behandeln, als ob wir es mit einem entzündlichen Prozess zu thun hätten und von dem Erfolge dieser Therapie etwaige spätere Eingriffe abhängig zu machen.

Die nun in diesem Sinne angewandten Instillationen von Höllensteinlösung erwiesen sich als sehr wirkungsvoll, der Zustand der Blase besserte sich sichtlich.

Da Patient sehr herunter gekommen war, wurde die erfolgreiche locale Behandlung zunächst beendet und Patient zu seiner Kräftigung nach Thüringen geschickt. Die erhoffte Besserung des Allgemeinbefindens stellte sich aber trotz rationellster Ernährung nicht ein, es bestand abendliches hectisches Fieber, das den Kranken aut das Aeusserste schwächte.

Unter diesen Verhältnissen wurde die bösartige Natur der circumscripten Blasenerkrankung immer wahrscheinlicher; es wurde die nochmalige Vornahme der Kystoskopie und eventuell die sofortige Exstirpation des Neoplasmas beschlossen.

Die kystoskopische Untersuchung wurde von mir am 13. October in Gegenwart der Herren Professoren Rose und Lucae vorgenommen. Wider Erwarten zeigte die bei der ersten Untersuchung so schwer veränderte, scharf umschriebene Stelle der rechten Blasenwand jetzt viel geringere Veränderungen. Die damals beobachteten Sugillationen, ebenso die papillären Excrescenzen fehlten ganz. Neben einer etwas trüben Färbung zeigte die betreffende Partie eine eigenthümliche gitterförmige Oberfläche, wie man sie bei Brandnarben der

---

[1]) Bis hierher ist dieser Fall von mir schon im Arch. f. Chirurg. Bd. XXXVI, Heft 3, veröffentlicht worden.

Haut zu sehen gewohnt ist. Zwischen den kurzen leistenförmigen Vorsprüngen zeigten sich einige kleine nischenartige Vertiefungen; aus einer derselben hing, im endoskopischen Bilde einem kleinen gekrümmten Wurm ähnlich anzusehen, ein kurzer dicker Eiterfaden heraus. Die übrige Blasenschleimhaut war normal.

Wenige Tage später fand ich einen Tumor in der Nierengegend, der zweifellos durch einen Eiterherd in Niere, resp. Nierenbecken gebildet wurde und die Ursache des nunmehr wochenlang andauernden, zum Theile hohen Fiebers war.

Am 5. November 1887 wurde von anderer Seite die Nephrotomie ausgeführt und eine grössere Anzahl, die Nierensubstanz durchsetzende Eiterheerde eröffnet. Am 7. November erfolgte der Tod.

Die Section der Blase bestätigte zugleich den Befund der ersten und der zweiten kystoskopischen Untersuchung. Während die übrige Blasenschleimhaut völlig normale Verhältnisse darbot, zeigte sich im hinteren Theile der rechten Wand eine scharf umschriebene Stelle von der Grösse eines silbernen Fünfmarkstückes, an welcher die Schleimhaut stark gewulstet und von hell schiefergrauer Farbe war. Ihre Oberfläche zeigte hier die bei der letzten kystoskopischen Untersuchung beobachtete gitterförmige Beschaffenheit; das Gewebe war an dieser Stelle morsch und brüchig und liess sich durch leichten Druck abstreifen.

Eine besondere Rolle hinsichtlich ihrer Aetiologie spielt die gonorrhoische und die tuberkulöse Form der Cystitis.

Von blennorrhöischen Blasen-Katarrhen habe ich nur Gelegenheit gehabt, die verschleppten chronisch gewordenen Formen zu beobachten. Es ist bekannt, wie schleichend dieser Katarrh oft noch nach scheinbarer Heilung des Trippers sich entwickelt, so dass man nicht selten über den Zusammenhang beider im Zweifel sein kann.

Alle diese Fälle zeichneten sich nun dadurch aus, dass sie trotz ihres durchaus chronischen Verlaufes eine exquisit fleckenweise Entzündung zeigten, während die zwischen diesen katarrhalisch veränderten Inseln liegende Schleimhaut durchaus normale Verhältnisse darbot. Diese erkrankten Stellen waren meist scharf umschrieben und zeigten eine intensive Röthung und Schwellung der Mucosa, meist waren sie zu mehreren vorhanden.

In einzelnen Fällen konnte ich bei wiederholter Untersuchung auf das Schönste beobachten, wie durch eine entsprechende Behandlung (Höllenstein-Instillationen) eine erkrankte Stelle nach der an-

deren wieder ihre normale Beschaffenheit annahm. In seltenen Fällen bewahrte eine Stelle noch lange hartnäckig ihre katarrhalische Beschaffenheit, nachdem die anderen schon längst zur Norm zurückgekehrt waren.

Acute Formen von Trippercystitis habe ich nicht untersucht. Diese Lücke wird in dankenswerther Weise durch eine Arbeit Finger's[1]) ausgefüllt; ich lasse die vorzügliche Schilderung dieses Forschers wörtlich folgen: „Die mit dem Endoskop wahrzunehmenden Veränderungen der Schleimhaut der Blase bestanden, je nach der Extensität und Intensität der Prozesse, in einer mehr oder minder bedeutenden, sich besonders am Blasenhalse als unregelmässig hügelige Wulstung kennzeichnenden Schwellung der Schleimhaut. Dieselbe war entweder von dendritisch verzweigten, erweiterten, stark mit Blut gefüllten Gefässen durchzogen oder, in intensiveren Fällen, theils in Flecken, theils über grosse Strecken ausgebreitet, diffus dunkelroth. Das Epithel war theilweise in Fetzen abgehoben, die, an dünnen Fäden mit der Unterlage zusammenhängend, in dem Blaseninhalt flottirten, theils vollständig losgelöst in demselben herumschwammen und mit dem Urin entleert, bei mikroskopischer Untersuchung eben als Blasenepithel constatirt werden konnten."

Wie gestaltet sich endlich der endoskopische Befund bei den tuberkulösen Erkrankungen der Harnblase?

Die Beantwortung dieser Frage begegnet eigenthümlichen Schwierigkeiten. Bei leichteren Fällen sind wir meist nicht im Stande, mit Sicherheit festzustellen, dass wir es mit einem tuberkulösen Prozess zu thun haben; es ist bekannt, dass auch die sorgfältigste Untersuchung des Urins auf Bacillen oft keine Gewissheit liefert, ja selbst zu Täuschungen Veranlassung geben kann. Finden wir bei der kystoskopischen Untersuchung solcher frischen Fälle charakteristische Bilder, so bleibt die Frage immer noch eine offene, ob diese Bilder auch wirklich tuberkulösen Prozessen entsprechen. Der Untersuchung schwererer Fälle, bei denen die Diagnose von vornherein über jeden Zweifel erhaben ist, steht andererseits der Umstand hindernd im Wege, dass sich derartige Kranke erfahrungsgemäss nach jeder in-

[1]) Wiener med. Presse 1880, p. 997.

tensiven Untersuchung bedeutend schlechter befinden, dass insbesondere ein jedes Einführen von starren Instrumenten in derartige Blasen von den nachtheiligsten Folgen begleitet zu sein pflegt. Dieser Umstand hat mich bisher abgehalten, solche Kranke, deren Zustand ja so schon überaus traurig zu sein pflegt, der kystoskopischen Untersuchung zu unterwerfen.

Nach Analogie anderer Organe und gestützt auf zahlreiche Sectionsbefunde können wir a priori annehmen, dass die endoskopischen Bilder der tuberkulösen Prozesse eine grosse Mannigfaltigkeit darbieten werden, je nachdem bald mehr die Erscheinungen des begleitenden Katarrhs, bald mehr der eigentlichen Tuberkeleruption, bald endlich der Geschwürsbildung in den Vordergrund treten.

Ein grösseres Geschwür habe ich nur einmal in einem noch wenig vorgeschrittenen, zweifellos tuberkulösen Falle gesehen. Aber auch bei diesem Kranken zeigte das Geschwür ein wenig charakteristisches Aussehen. Es hatte seinen Sitz auf dem unteren Theile der rechten Wand, war von unregelmässig runder Form und von der Grösse eines Markstückes. Es zeigte einen reinen granulirenden Boden und einen aufgeworfenen, unregelmässig unterbrochenen Rand, von dem nach unten zu ein zungenförmiger Fortsatz weit in die Geschwürsfläche hineinragte.

Antal[1]) sah in einem Fall Geschwüre von charakteristischem, tuberkulösem Aussehen: „Auf hellrother, und aus der fast intacten Umgebung sich bedeutend erhebender Schleimhautbasis von unebener Oberfläche sitzen in der Nähe der Blasenmündung zwei grössere Geschwüre mit aufgeworfenen gelblichen Rändern, von welchen das rechtseitige von mehreren kleineren Geschwüren umgeben ist und die Vergrösserung des Geschwüres durch Zusammenfliessen mehrerer kleinen Geschwüre zeigt; in dem Zwischenraume zwischen den beiden Geschwüren ist die Oberfläche der Schleimhaut mit theils gelben, theils weisslichgrauen Körnchen bedeckt.“

Katarrhalische Veränderungen der Blasenschleimhaut habe ich wiederholt in Fällen beobachtet, die der Tuberkulose verdächtig

---

[1]) Antal, Pathologie und Therapie der Harnröhre und Harnblase, 1888 p. 230.

waren. Den verhältnissmässig geringen Beschwerden entsprechend, handelte es sich meist um leichte, katarrhalische Prozesse, die in unregelmässig fleckiger Anordnung über die Schleimhaut vertheilt waren und nichts Charakteristisches darboten. Nur in einem derartigen Falle beobachtete ich die schon oben beschriebenen und in Fig. 9 Tafel III abgebildeten, aus arteriellen und venösen Gefässstämmen zusammengesetzten, reich verästelten Gefässsterne, die auf der blassen Schleimhaut einen überaus zierlichen Anblick gewährten.

Von grösser Bedeutung scheint mir folgender auffallende endoskopische Befund zu sein, den ich in ganz gleicher Weise bei der Untersuchung von drei Kranken erhielt, bei denen eine tuberkulöse Entzündung der Blasenschleimhaut von vornherein wahrscheinlich war. Einen dieser Kranken habe ich erst vor Kurzem zusammen mit Herrn Collegen Israel untersucht.

In diesen drei Fällen zeigten sich auf der sonst völlig normalen Blasenwand Gruppen von eigenthümlichen, dunkelrothen Flecken. Die einzelnen Flecken waren von der Grösse einer halben bis ganzen Linse, von unregelmässig rundlicher Form und von dunkelrothbrauner Farbe. Ein jeder dieser Flecken ist von einem schmalen, hochrothen Saume umgeben, der nach aussen mit verwaschenem Rande in die Umgebung übergeht. Solche Flecken bilden zu mehreren, in den von mir beobachteten Fällen zu fünf bis zwölf, Gruppen von ähnlicher Anordnung, wie wir das bei den Herpes-Bläschen zu sehen gewohnt sind. Die Brücken zwischen den einzelnen Flecken haben ungefähr die Breite der letzteren, sind auch wohl noch etwas breiter. Die ganze, von den zu einer Gruppe gehörigen Flecken eingenommene Schleimhautpartie ist mehr oder weniger diffus geröthet. Diese Röthe ist bisweilen etwas ausgedehnter, als die von den beschriebenen Flecken gebildete Gruppe. In einem Fall zeigte sich nur eine solche Gruppe, in den beiden anderen waren zwei, eine grössere und eine kleinere, vorhanden, die weit von einander entfernt mitten in der sonst völlig normalen Schleimhaut lagen. Die ganze übrige Blaseninnenfläche liess, wie schon erwähnt, in allen drei Fällen keinerlei weitere pathologische Veränderungen erkennen.

In der Deutung der soeben geschilderten Bilder möchte ich sehr vorsichtig sein, vermag ich doch z. Z. nicht einmal zu ent-

scheiden, ob die kleinen, dunkelrothbraunen Flecken von flachen Geschwüren oder von Sugillationen herrühren. Der Einwand, dass es sich hier etwa um Artefacte, um die Residuen mechanischer Verletzungen handeln könnte, ist leicht zurückzuweisen, da in keinem Falle unmittelbar vorher eine lokale Untersuchung vorgenommen, ja in zwei Fällen überhaupt noch kein Instrument in die Blase eingeführt worden war. Mit grösster Wahrscheinlichkeit stehen die beschriebenen Flecken zu den ebenfalls gruppenweis auftretenden Eruptionen von Tuberkel-Knötchen in einem noch nicht aufgeklärten Verhältniss.

Betonen möchte ich nur noch einmal, dass die geschilderten Bilder so auffallend und so charakteristisch sind, dass man sie nicht wieder vergisst, wenn man sie einmal gesehen hat. Erst weitere Erfahrungen und längere Zeit fortgesetzte Beobachtung der betreffenden Kranken werden uns die Bedeutung der geschilderten Bilder kennen lehren.

III.

Steine und Fremdkörper.

Schwierigkeit der Untersuchung bei bedeutender Grösse oder versteckter Lage des Objectes. — Schwierigkeiten, die durch secundäre Veränderungen der Blase bedingt werden. — Casuistik der endoskopisch diagnosticirten Fremdkörper. — Endoskopische Bilder der Blasensteine.

Steine und Fremdkörper lassen sich in geeigneten Fällen auf das Schönste zur Anschauung bringen; man sieht sie so deutlich, als ob sie direct vor uns lägen. Ihre Form, ihre Grösse, ihre Lage, ihre Beweglichkeit lassen sich mit aller nur wünschenswerthen Schärfe feststellen. Wir können sie unter Leitung des Auges percutiren und so auf ihre Härte prüfen, wir können die beweglichen Objecte mit dem Schnabel des Instrumentes hin und her bewegen, wir sehen, wie ihr Schatten, der scharf gegen die umgebende helle Schleimhaut abgegrenzt ist, bei Bewegung der Lampe seine Grösse und Gestalt wechselt. Zur Untersuchung eignen sich in solchen Fällen das I. und das II. Kystoskop; letzteres erweist sich in all den Fällen als das schonendste, in denen der betreffende Körper seiner Schwere folgend sich auf dem am tiefsten gelegenen Theil der Blaseninnenfläche befindet. Führen wir unter solchen Verhältnissen unser zweites Instrument ein, so erblicken wir das gesuchte Object sogleich beim Eindringen des Prismas in die Blase, ohne dass wir zu diesem Zwecke irgend welche besondere Bewegungen auszuführen brauchen.

Die geringe Grösse des Gegenstandes kann bei unserer Methode niemals die Ursache sein, dass man ihn nicht erblickt. Eine winzige Stecknadel zeigt sich mit grösster

Schärfe im Gesichtsfeld; Kopf und Spitze derselben erscheinen in gleicher Deutlichkeit. Ja in gewissem Sinne sehen wir kleine Gegenstände besser als grosse. Ueberschreiten letztere eine gewisse Grösse, so erblicken wir auch bei der grössten Entfernung, in der wir mit dem Prisma von ihnen Aufstellung nehmen können, auf einmal nur einen Theil ihrer Oberfläche. Um auch andere Partieen des Objectes zur Anschauung zu bekommen, müssen wir in solchen Fällen versuchen, dasselbe bei anderer Stellung des Prismas in's Gesichtsfeld zu bekommen.

Eine eigenthümliche Schwierigkeit bereiten grosse Steine der Untersuchung mit dem I. Kystoskop nicht selten dadurch, dass man den Stein mit dem Schnabel immer vor sich herschiebt, ohne ihn in das Gesichtsfeld zu bekommen; man fühlt deutlich die Berührung des Instrumentes mit einem harten Körper, kann letzteren aber nicht zur Ansicht erhalten. Man muss in solchen Fällen das innere Ende des mit dem Prisma gegen den Stein gerichteten Kystoskopes stark nach der Peripherie des Concrementes drängen; es gelingt auf diese Weise wenigstens einen kleinen oder grösseren Theil der Oberfläche zu besichtigen.

Liegt der beobachtete Gegenstand, Fremdkörper oder Stein, sehr nahe am Prisma, so ist, wie bekannt, die auf einmal erblickte Fläche desselben klein und erscheint uns im inneren Gesichtsfelde in mehr oder weniger starker Lupenvergrösserung. Näher gelegene grössere Objecte zeigen oft eine grosse Neigung, sich so zwischen Prisma und Lampe zu legen, dass die Strahlen der letzteren zu dem Theil des Objectes, der gerade im inneren Gesichtsfelde erscheint, nicht hindringen können; dasselbe erscheint uns dann ganz oder theilweise dunkel. Oft gestalten sich die Verhältnisse so, dass zugleich ein Theil der im Gesichtsfelde erscheinenden Partie des beobachteten Gegenstandes ganz dunkel, der andere mehr nach der Lampe zu liegende in grellem unvermitteltem Contraste auf das Glänzendste beleuchtet erscheint. Liegt das Object dem Prisma vollständig auf, so ist das Gesichtsfeld selbstverständlich dunkel.

Der Anfänger wird durch diese letzteren Vorkommnisse leicht verwirrt und sucht das Instrument unwillkürlich noch näher an das Object heranzubringen. Bewegt man es im Gegentheil so, dass der

Zwischenraum zwischen Object und Prisma grösser wird, so erhält man sogleich wieder befriedigende Bilder.

Es muss hier noch besonders hervorgehoben werden, dass wir auf Grund der oben ausführlich beschriebenen Eigenschaften des optischen Apparates die Steine und Fremdkörper nicht in ihrer natürlichen Grösse, sondern je nach ihrer Entfernung vom Prisma grösser oder kleiner sehen, als sie in Wirklichkeit sind. Dem Geübten bereitet es keine Schwierigkeit auf Grund der scheinbaren Grösse, in der wir den Körper im endoskopischen Bilde erblicken, und der dem Untersuchenden bekannten Entfernung vom Prisma die wirkliche Grösse richtig zu bestimmen. Wiederholt habe ich in Gegenwart anderer Collegen auf Grund des kystoskopischen Befundes die Grösse der gesehenen Steine abgeschätzt; die alsbald vorgenommene Messung zwischen den Branchen eines Lithotriptor's zeigte die Richtigkeit meiner Angabe.

Auch die Lage des Steines oder des Fremdkörpers kann ihrer Auffindung Schwierigkeiten bereiten, sofern sie in einem Divertikel oder in dem bei Prostatahypertrophie entstehenden Recessus hinter dem durch die Vorsteherdrüse erzeugten Wulst ihren Sitz haben. Sind die Divertikel klein, so wird auch ein kleines Concrement mehr oder weniger zur Oeffnung herausragen und der Besichtigung zugängig sein; bei grösseren kann man versuchen, bei geeigneter Aufstellung mit dem Instrument in ihre Höhle hineinzublicken. Den hinter der hypertrophischen Prostata gelegenen Recessus wird man in einzelnen Fällen während der Untersuchung durch geeignete Manipulationen vom Mastdarm aus so nach oben drängen können, dass sein Inhalt in das Bereich des Gesichtsfeldes gelangt.

Wichtiger als die eben erwähnten Schwierigkeiten, die in der Grösse und der Lage der Objecte ihre Ursache haben, sind diejenigen, die gewisse Veränderungen der Blasenwand der Ausübung unserer Untersuchungsmethode bereiten, Veränderungen, die bei längerem oder kürzerem Aufenthalt von Fremdkörpern in ihrer Höhle in rein mechanischer Weise hervorgerufen werden. Bald ist es nur eine grössere Reizbarkeit der Blase, die der wünschenswerthen Ausdehnung widerstrebt, bald eine katarrhalische Entzündung, bald endlich eine Blutung. Es ist oben ausführlich erörtert worden, wie wir uns in

solchen Fällen zu verhalten haben, durch welche Maßnahmen und Kunstgriffe es oft auch unter schwierigen Verhältnissen gelingt, unser Ziel zu erreichen. Ganz besonders möchte ich nur hervorheben, dass wir in solchen Fällen die nothwendigen Ausspülungen am besten so vornehmen, dass wir das Spülwasser nie ganz herauslassen, sondern schon vorher wieder mit einer neuen Injection beginnen, kurz dass wir dafür sorgen, dass die Blase nie ganz leer wird, dass die entzündete Schleimhaut niemals um ihren harten, kantigen Inhalt zusammengepresst wird. Nur auf diese Weise vermeiden wir eine unnöthige Reizung der Blaseninnenfläche und namentlich die so störende Blutung.

Bei Fremdkörpern kann es von praktischer Bedeutung sein, nicht nur ihre Anwesenheit in der Blase mit Sicherheit zu constatiren, sondern auch genau zu wissen, an welchem Punkte der Blaseninnenfläche sie liegen und welche Stellung sie dort einnehmen.

Es ist das besonders bei Gegenständen, die eine überwiegende Entwickelung nach einer Richtung zeigen, wie Nadeln, Katheterstücken etc., von Wichtigkeit; ist es doch zweifellos möglich, dieselben auf Grund einer vollständigen endoskopischen Orientirung mit geeigneten Instrumenten zu extrahiren. Man muss sich nur stets die eigenthümlichen Verschiebungen vergegenwärtigen, welche durch den optischen Apparat und beim I. Kystoskop speciell durch das Prisma bewirkt werden.

Bis zu welcher Sicherheit man nach dieser Richtung durch genügende Uebung gelangen kann, mag folgender Fall zeigen, in dem es mir gelang, bei einer Frau auf Grund des kystoskopischen Befundes einen frei in der Blasenwand haftenden kurzen Faden mit dem Lithotriptor herauszuziehen.

Frl. S. aus B., 35 Jahre alt, wurde am 10. April 1885 von Herrn Dr. Martin von einem linksseitigen Ovarialtumor mittelst Ovariotomie befreit. Der Stiel wurde mit zahlreichen Seidenligaturen versenkt. Der Heilungsverlauf war günstig; am 21. Tage nach der Operation wurde Pat. aus der Klinik entlassen und hat sich bis zum Eintritt ihres jetzigen Leidens vollkommen wohl gefühlt. Letzteres begann im Februar 1887 mit häufigem Harndrang und Brennen am Ende des Urinirens. Die Beschwerden nahmen allmählich zu und erreichten Mitte Mai einen sehr hohen Grad. Pat. musste sich legen und 4 Wochen lang das Bett hüten. In dieser Zeit bestand meist hohes Fieber mit zahlreichen Schüttelfrösten, dazu heftige Blasenkrämpfe, sehr

häufiger und schmerzhafter Harndrang und namentlich auch Schmerzen bei der Defäcation. Der Urin war in der ersten Zeit des Leidens nur wenig getrübt; plötzlich zeigte er eine reichliche Beimischung von blutigem Eiter und massenhaften necrotischen Gewebsfetzen. Diese Beimischung bestand dann wochenlang, nahm allmählich ab, doch blieb der Urin immer stark getrübt. Während nun das Allgemeinbefinden sich wieder besserte, blieben die Blasenbeschwerden die gleichen, ja nahmen noch an Intensität zu. Am 25. Juli wurde mittelst Sondenuntersuchung ein Stein nachgewiesen, von dem in den nächsten Wochen von anderer Seite ein Theil mit dem Lithotriptor entfernt wurde. Nach einer dieser Sitzungen entleerte die Kranke mit dem Urin auch einen $1^1/_2$ Ctm. langen Seidenfaden.

Am 18. August wurde mir die Pat. von Herrn Geheimrath Dr. Liebert aus Charlottenburg zur weiteren Behandlung zugewiesen. Es liess sich mit der Sonde leicht nachweisen, dass in der Blase noch ein beträchtlicher Rest des Steines vorhanden sei, der die Beschwerden der Kranken, häufigen schmerzhaften Harndrang etc. völlig erklärte. Die Verhältnisse wurden dadurch schwieriger, dass Pat. in einigen Tagen eine Reise nach Amerika antreten musste. Ich schlug der Kranken vor, sie zu chloroformiren und dann in einer Sitzung Alles zu entfernen. Mit Rücksicht auf die unaufschiebliche Reise erklärte die Patientin aber auf das Bestimmteste, sich nicht chloroformiren zu lassen, da sie erfahrungsgemäss nach jeder Narcose lange Zeit in einem Zustande sei, der eine Reise unmöglich mache und bat mich, in täglichen Sitzungen den Rest herauszuholen.

Ich entfernte also nach vorausgegangener Cocaïnisirung sofort eine ziemliche Portion mit dem Lithotriptor Bei der folgenden Urinentleerung kam ein dicker Seidenfaden mit heraus. Am 19. August wieder lithotriptische Sitzung. Nachdem ich einige weiche Concremente zerdrückt hatte, konnte ich keine Steinmasse mehr finden, fühlte aber mit dem Instrument noch einen eigenthümlichen Widerstand, über dessen Natur ich mir keine Rechenschaft geben konnte. Ich schloss den Lithotriptor und wollte ihn herausziehen. Da zeigte sich beim vorsichtigen Ziehen, dass er in der Blase festgehalten wurde und bei sanftem Zuge nicht herauszubringen war. Dass etwa die Schleimhaut mitgefasst sein sollte, war ja von vornherein ausgeschlossen und wurde noch besonders durch den Umstand widerlegt, dass man den Schnabel in der Blase mit einer gewissen Freiheit bewegen konnte. Ich zog etwas stärker, wenn auch mit grosser Vorsicht, und beförderte endlich das Instrument mit einem deutlichen Ruck heraus; zwischen den geschlossenen Branchen befand sich ein ganzes Convolut dicker Seidenfäden, von denen die meisten noch ihre Eigenschaft als Ligaturen durch die an ihnen befindlichen Knoten und Schleifen deutlich documentirten. Nun war ja das ganze Krankheitsbild klar. Die vor mehr als 2 Jahren bei der Ovariotomie mit dem Stiel versenkten Ligaturen hatten, nachdem sie lange Zeit

ruhig eingeheilt gewesen und die Kranke gar nicht belästigt hatten, schliesslich doch zur Bildung eines Abscesses geführt, der in die Blase durchgebrochen war und in diese die vom Eiter umspülten Fäden entleert hatte. Letztere hatten weiter zur Ablagerung von Erdsalzen und so zur Bildung eines Steines Veranlassung gegeben.

Am 20. August ging ich wieder mit dem Lithotriptor in die Blase ein, um noch vorhandene Steinreste oder Fäden herauszuholen. Es war aber nichts mehr zu finden. Die gründlichste Untersuchung mit Sonde und Lithotriptor ergab ein völlig negatives Resultat. Dass keine Steine mehr vorhanden waren, schien damit bewiesen; anders aber stand es doch mit den Fäden; hier genügte die vorgenommene Untersuchung nicht, um mit Sicherheit zu beweisen, dass sie alle entfernt seien. Es wurde daher am folgenden Tage die Kystoskopie vorgenommen. Dieselbe zeigt (s. Fig. 2, Taf. I) alsbald auf der linken Seite der Blase einen dicken Faden, dessen Spitze, durch das nahe Licht glänzend beleuchtet, deutlich ausgefranzt ist. Das andere Ende wurzelt in einer eigenthümlich geformten, rosa gefärbten Papille, die ihrerseits wieder aus einer grubenartig vertieften Stelle der Schleimhaut hervorragt. Bei näherem Zusehen erblickt man aus der erwähnten Papille noch einen zweiten, aber kürzeren Faden ausgehen. Der längere Faden warf auf die Blasenschleimhaut einen deutlichen Schatten, der bei Bewegungen des Instrumentes seine Lage in entsprechender Weise veränderte. Die Fäden hatten vollständig das Aussehen der vorgestern mit dem Lithotriptor herausbeförderten. Zweifellos sitzt der Knoten, von dem die beiden Fäden ausgehen, in der erwähnten Papille; letztere wird durch Granulationsgewebe gebildet, das den Knoten einschliesst und festhält. In der Grube, aus der jener kegelförmige Vorsprung sich erhebt, erblicken wir die nunmehr eingezogene Narbe der früheren Durchbruchstelle des Abscesses in die Blase.

Am 22. August versuchte ich die Fäden auf Grund der Tages vorher erlangten Orientirung herauszuziehen. Nachdem der eingeführte Lithotriptor einige Male vergebens geöffnet und geschlossen war, fühlte man beim nächsten Versuche deutlich, dass das geschlossene Instrument bei Bewegungen festgehalten wurde. Bei vorsichtigem Zug wurde dasselbe mit plötzlichem Ruck frei und liess sich dann leicht herausziehen. Zwischen seinen Branchen zeigte sich ein 2 Ctm. langer Faden ohne Knoten. Das nun sofort eingeführte Kystoskop belehrte uns, dass der herausbeförderte Faden dem gestern von mir gesehenen langen Stück entsprach. Letzteres fehlte nunmehr, während das kürzere Stück etwas länger schien als gestern; aus

der Stelle, wo der Faden im Granulationsgewebe verschwand, war eine minimale Blutung sichtbar. Nach diesem Befunde stand fest, dass ich das längere Fadenstück mit dem Lithotriptor richtig gefasst hatte, dass dasselbe aber beim Extractionsversuch wohl an dem supponirten Knoten abgerissen sei. Ich hoffte auch das kürzere Fadenende noch fassen zu können, doch mussten weitere Versuche aufgegeben werden, da die Cocaïnwirkung vorbei und die Patientin sehr angegriffen und aufgeregt war.

Ich zweifle nicht, dass es mir in einer nochmaligen Sitzung gelungen wäre, das zweite Fadenende in derselben Weise mit dem Lithotriptor zu erfassen und auszuziehen, wie mir das mit dem anderen geglückt war. Leider war aber eine Wiederholung des Versuches wegen der unaufschiebbaren Abreise der Patientin unmöglich. Ich theilte ihr mit, dass noch ein Faden in der Blasenwand hafte und dass sich voraussichtlich um denselben wieder ein Stein bilden werde. Bei Extraction des letzteren werde dann hoffentlich der Faden mit entfernt werden.[1])

Es geschah, wie ich vorausgesagt hatte!

Am 11. November 1887 hat Herr Professor Gross in Philadelphia, wie er die Güte hatte mir mitzutheilen, aus der Blase der Kranken einen Stein extrahirt, der 15 mm lang, 4 mm breit und 6 mm dick war. Der Stein hing an einem 17 mm langen dicken Seidenfaden, an demselben Faden, den ich in der Blasenwand zurückgelassen hatte. Patientin ist nunmehr völlig geheilt.

Beim Manne hatte ich bisher noch nicht Gelegenheit Fremdkörper endoskopisch nachzuweisen.

Fillenbaum[2]) fand mit unserem Instrument einen in die Blase hineingeglittenen Nélaton-Katheter, Nicoladoni[3]) eine Stecknadel und v. Dittel[4]) ein mit Harnsalzen inkrustirtes Siegellackstück.

---

[1]) Bis hierher ist der Fall schon im Archiv für Chirurgie, Bd. XXXVI, Heft 3 veröffentlicht

[2]) Extraction eines Nélaton-Katheters aus der Harnblase. Deutsche Zeitschrift für Chirurgie. Bd. 20, S. 453, 1884.

[3]) Stecknadel in der männlichen Harnblase. Wiener med. Wochenschrift. 1886. No. 7, 8.

[4]) Wiener med. Wochenschrift. 1886. S. 793.

Der Fall von Fillenbaum ist besonders dadurch interessant, dass nach einander erst mit dem Grünfeld'schen Endoskop und dann mit meinem Kystoskop untersucht wurde.

Derselbe betraf einen 54jährigen Tabiker, der angab, dass ihm beim Versuche, sich selbst einen Nélaton-Katheter einzuführen, derselbe entschlüpft sei und sich nun in der Blase befinden müsse. Da Patient früher an psychischen Störungen gelitten hatte, erschien diese Angabe zweifelhaft. um so mehr, als „eine Untersuchung mit Katheter, Steinsonde und Brise-pierre, gegen die er sehr tolerant war, einen Fremdkörper nicht nachzuweisen vermochte." Es wurde nun zunächst das Grünfeld'sche Endoskop angewendet: „diese Untersuchung ergab ein vollkommen negatives Resultat; das Bild war recht lichtschwach und undeutlich, die Schleimhaut tief dunkelroth; einen Augenblick schien es, als ob sich ein schwarzer Schatten vor das Fenster legen würde, doch konnten wir dies nicht bestimmt zur Anschauung bringen und überhaupt Klarheit darüber, ob der Fremdkörper in der Blase vorhanden sei oder nicht, in keiner Weise verschaffen." — Am nächsten Tage wurde mein Kystoskop angewandt. Ueber den nunmehr erzielten Befund berichtet Fillenbaum wie folgt: „Die Bilder waren ungemein scharf und deutlich, die einzelnen in der Flüssigkeit herumschwimmenden Schleimklümpchen vollkommen genau wahrnehmbar; der Blasengrund erschien hellroth, ähnlich der Retina im Augenspiegelbilde, hier und da einzelne dunklere Stellen vorspringend (Trabekeln); plötzlich erschien in der Bildfläche ein leicht gewundener, regelmässig symmetrischer, blassgelber Streifen, am ehesten einem Ascaris lumbricoides vergleichbar, offenbar der mit gelbem Harnsedimente bedeckte Katheter, der sich von dem hellrothen Blasengrunde scharf abhob; am Rande desselben flottirten einzelne, lose haftende Schleimklümpchen federbuschartig in der Flüssigkeit; das Katheterstück war dabei im vorderen oberen Blasenabschnitte zwischen dem Instrumente und der Schamfuge nachweisbar; durch vorsichtige Drehungen des Instrumentes gelang es nun leicht, verschiedene Partieen des Katheters, der beim Anliegen an die Glasplatte vollständig dunkel erschien, in das Gesichtsfeld einzustellen, einmal auch zwei übereinander gekreuzte Schenkel." Dieser Befund ist durch zwei colorirte Abbildungen erläutert.

Der Fall von Nicoladoni betrifft einen 18jährigen Burschen, der sich angeblich 9 Tage zuvor eine mittelgrosse Stecknadel mit dem Kopfe voran in die Harnröhre einführte. Die Nadel entwischte ihm und kam nicht wieder zum Vorschein. Seit dieser Zeit bestanden Schmerzen, die gegen das Ende der Harnentleerung besonders heftig wurden. Die alsbald vorgenommene Sondenuntersuchung war resultatlos. — Ueber die Untersuchung mit dem Kystoskop schreibt Nicoladoni: „Bei tiefster Senkung des Ocularstheiles

entdeckte man alsbald die metallisch glänzende Nadel hoch oben im rechten Antheile der vorderen Wand, nahe dem Scheitel, eingestochen und mit dem Kopftheile nur mehr etwa 2 cm lang vorragen. Sie war etwas verbogen und warf einen überraschend deutlichen Schatten an die Wand der Blase, deren blasse Schleimhaut von zierlichsten Gefässramificationen durchzogen war. — Dieses mir unvergessliche Bild konnte ich bei der ungewöhnlichen Toleranz einem zahlreichen Auditorium von Studenten und Collegen zur allgemeinen Befriedigung demonstriren." (Dem Original ist eine schöne Zeichnung des endoskopischen Bildes beigefügt. D. Verf.)

Von Steinen habe ich im Laufe der Jahre eine grosse Anzahl kystoskopisch diagnosticirt und dieselben vielen Berliner Collegen demonstriren können. Die Fig. 1 auf Taf. I und Fig. 12, Taf. III, mögen besser als eine lange Beschreibung eine Vorstellung davon geben, in welcher Weise man Steine im endoskopischen Bilde erblickt. Fig. 1 auf Taf. I zeigt 2 Fragmente, die nach einer lithotriptischen Sitzung zurückgeblieben waren. Man sieht in dem grösseren Fragment auf der Durchbruchsebene den mitten durchgebrochenen Harnsäurekern in die umgebenden Phosphatmassen eingebettet. Neben diesem grösseren Fragment liegt ein kleineres, wohl der äusseren Oberfläche des Steines angehörendes.

Fig. 12 auf Taf. III zeigt einen eiförmigen Phosphatstein aus der Blase eines Prostatikers. Das letztere Bild ist mit dem II. Kystoskop gewonnen worden. Das Prisma ist eben in die Blasenhöhle eingedrungen; man erblickt noch die beiden weit auseinander weichenden Wülste, welche die untere Circumferenz der Urethra umgeben. Die nach rechts und hinten vom Stein gelegene Masse entspricht einem wulstigen Vorsprung des Blasenbodens.

Wie diese Abbildungen zeigen, sehen wir die Steine in unübertrefflicher Klarheit. Nicht nur bei mir, auch bei verschiedenen Collegen, denen ich Steine endoskopisch zeigte, war der Eindruck ein so lebhafter, dass die nächste Empfindung ein Bedauern darüber war, dass wir den so klar vor uns liegenden Stein in Folge unserer drei dimensionären Beschränktheit nicht sofort herauszuholen vermochten.

Man kann mit dem Kystoskop auch die chemische Zusammensetzung des Steines oder wenigstens die seiner äusseren Schichten erkennen;

scharf sticht die gelbe oder gelbbraune Farbe der harnsauren Concremente gegen die meist blendend weisse der Phosphatsteine ab. Fälle von oxalsauren Concrementen zu untersuchen, hatte ich bisher keine Gelegenheit. Liegt der Stein nahe am Prisma, so zeigt die Oberfläche meist ein drusiges Aussehen, das auf den ersten Blick befremdlich wirkt, aber leicht verständlich ist, wenn man bedenkt, dass wir eine kleine Partie der Oberfläche des Steines in Lupenvergrösserung erblicken.

Speziell nach Ausführung der Litholapaxie habe ich öfters den grossen Nutzen des Kystoskopes kennen gelernt. Wiederholt konnte ich noch kleine Fragmente nachweisen, die vorher der Sondenuntersuchung entgangen waren. In einem Falle zog ich dann sofort das Kystoskop heraus, führte den Lithotriptor ein und konnte nun das kleine Fragment, dessen Lage mir auf Grund des endoskopischen Befundes bekannt war, leicht fassen und extrahiren.

Ein eigenthümliches Bild bietet sich bei Anwesenheit von zahlreichen kleinen Steinen, wenn man mit meinem ersten Instrument untersucht. Einen solchen Fall hatte ich Gelegenheit, Herrn Geheimrath v. Bergmann zu demonstriren. Sobald das Prisma in die Blase eingedrungen war, sah man eine Gruppe von Steinen mit facettirter Oberfläche wie grosse Kalkblöcke auf einander gethürmt. Wurde das Kystoskop langsam um seine Achse gedreht, so wechselte das Bild in kaleidoskopischer Weise, indem der Bau plötzlich zusammen zu stürzen schien und die Steine dann wieder in anderer Weise gruppirt dalagen. Bald bildeten zwei grössere Concremente eine thorartige Oeffnung, durch die man die entzündete Schleimhaut erblicken konnte; im nächsten Moment erfolgte ein jäher Zusammensturz. Bald endlich legte sich ein Stein auf das Prisma und bewirkte dann momentan eine völlige Verdunkelung des Gesichtsfeldes.

Von besonderer Wichtigkeit ist das Kystoskop endlich in Fällen von eingekapselten Steinen; hier können wir uns im endoskopischen Bilde über alle in Betracht kommenden Verhältnisse informiren. Um zu zeigen, was die Kystoskopie in solchen Fällen

zu leisten vermag, mag folgender von Schustler[1]) berichtete Fall dienen.

Es handelte sich um einen 68jährigen Mann, der im August 1885 wegen Harnbeschwerden auf der v. Dittel'schen Klinik aufgenommen wurde. Die Untersuchung ergab enorme Hypertrophie der Prostata und die Anwesenheit eines grossen Blasensteines. Letzterer wurde durch den Lateralschnitt entfernt, es erwies sich dabei als unmöglich, mit der Fingerspitze bis in die Blase zu dringen. Beim Versuch, den Stein mit der Zange zu fassen, zerbrach das Concrement, es mussten die Fragmente einzeln entfernt werden. In den folgenden Monaten fanden sich bei der Untersuchung mit der Sonde immer noch von Zeit zu Zeit Steine und wurden durch die Perinealwunde extrahirt. Endlich schienen alle Steine entfernt, es liess sich mit der Sonde nichts mehr nachweisen. Da sich aber auch jetzt trotz energischer Behandlung der Blasenkatarrh nicht in befriedigender Weise besserte, wurde am 16. Januar 1886 die Kystoskopie vorgenommen. „Dieselbe ergab zur Ueberraschung Aller, welche den Fall mit beobachtet hatten, das Vorhandensein eines Steines, der tief im Blasenfundus in einem Divertikel eingesackt war und nur ganz wenig aus dem Divertikeleingange hervorragte. Das Concrement sass vollständig fest, war bei den wiederholten endoskopischen Untersuchungen, die bald in der Rückenlage, bald in der Knieellenbogenlage des Patienten vorgenommen wurden, immer an derselben Stelle zu finden. Es wurde nun mit den verschiedenartigsten Zangen der Stein zu fassen gesucht, man trachtete mit Sonden von allen möglichen Krümmungen den Stein wenigstens etwas zu lockern, um dadurch eventuell eine Lageveränderung des Concrementes und vielleicht die Möglichkeit, es dann zu fassen, herbeizuführen, jedoch Alles ohne Erfolg."

[1]) Schustler, Beiträge zur kystoskopischen Diagnostik. Wiener med. Wochenschrift. 1886. No. 13.

IV.

Blasengeschwülste.

Schwierigkeiten, die durch den Sitz und die Grösse der Geschwulst bedingt sind. — Schwierigkeit der Untersuchung bei complicirendem Katarrh. — Man soll womöglich eine blutfreie Zeit für die Untersuchung abwarten. — Die Kystoskopie belehrt uns über alle Eigenschaften der Blasengeschwülste mit Ausnahme der Stielverhältnisse. — Die verschiedenen Formen der Blasengeschwülste und ihre kystoskopischen Bilder. — Bericht über 20 von mir kystoskopisch diagnosticirte Fälle von Blasengeschwülsten.

Ihre grössten Triumphe feiert die Kystoskopie in der Diagnose der Blasentumoren, die wir in geeigneten Fällen mit unübertrefflicher Klarheit erblicken. Mit Recht sagt v. Dittel, dass dieselben oft geradezu entzückend schöne Bilder darbieten. Besonders gewisse Formen villöser Geschwülste, deren lange, schmale Zotten gleich den Blättern von Wasserpflanzen in der Flüssigkeit flottiren, liefern einen prächtigen Anblick.

Diese nunmehr unanfechtbare Thatsache, dass wir uns in der überwiegenden Mehrzahl die Blasengeschwülste kystoskopisch in befriedigender Weise zur Anschauung bringen können, erscheint zunächst auffallend. Sollte man doch meinen, dass die meisten Blasengeschwülste und insbesondere die villösen, bei der leisesten Berührung zu heftigen, jedes Sehen ausschliessenden Blutungen Veranlassung geben müssten, dass schon bei der nothwendigen Vorbereitung, durch das Einführen eines Nélaton-Katheters, durch die wiederholten Ausspülungen eine Blutung ausgelöst werden müsste.

Die Praxis hat uns eines anderen belehrt und uns gezeigt, dass man oft auch unter scheinbar verzweifelten Verhältnissen das Ziel erreichen kann. Um das Verständniss dieser befremdlichen Thatsache zu erleichtern, wird man sich daran erinnern müssen, dass die spontan auftretenden Anfälle von Hämaturie, welche das charakteristische und oft für lange Zeit das einzige Symptom bilden, das auf eine Blasengeschwulst hinweist, nicht wie bei anderen Blasenleiden durch mechanische Einflüsse hervorgerufen werden, sondern ohne alle nachweisbare Veranlassung auftreten. Die Resultate unserer Untersuchungsmethode haben uns geradezu gelehrt, dass auch die oft zu kolossalen Blutungen führenden villösen Geschwülste eine zarte Berührung ohne Schaden ertragen, ja dass selbst die durch einen stärkeren Insult mit unserem Instrument bewirkten Blutungen verschwindend gering gegen die spontan auftretenden sind.

Es ist schon oben flüchtig darauf hingewiesen worden, dass man bei jedem eines Blasentumors verdächtigen Kranken die antiseptischen Cautelen nicht pedantisch genug befolgen kann. Unterliegt es doch keinem Zweifel, dass jener Blasenkatarrh, an dem die meisten unserer Kranken in dem späteren qualvollen Stadium ihrer Krankheit zu leiden pflegen, mit der Geschwulst an und für sich gar nichts zu thun hat, sondern durch von aussen eingeführte Bakterien bedingt ist, die besonders in den villösen Geschwülsten den denkbar günstigsten Nährboden finden und, wenn sie sich einmal eingenistet haben, nur durch die Exstirpation des Tumors zu entfernen sind. Die nothwendige Vorbereitung der Blase ist unter strengster Beobachtung aller antiseptischer Cautelen mit der grössten Zartheit auszuführen; es sind hier die oben angegebenen Vorschriften auf das Sorgfältigste zu beachten.

Wenn schliesslich bei der eigentlichen Untersuchung das eingeführte Instrument keine befriedigenden Bilder liefert, ist meist die ungeeignete Vorbereitung daran Schuld. Dieselbe muss stets der eigenthümlichen Individualität des Falles angepasst werden. Man bediene sich stets eines dünnen Nélaton-Katheters und vermeide alles unnöthige Herumschieben mit demselben in der Blase, man injicire stets nur geringe Flüssigkeitsmengen in sanftem Strahle und sorge dafür, dass der Kranke beim Herauslassen des Spülwassers

nicht presst. Sobald man merkt, dass die Flüssigkeit sich zu gewaltsam entleert, thut man gut, den Katheter für einige Momente zuzuhalten; besonders am Ende der Entleerung sei man vorsichtig. Zeigt sich dann eine blutige Färbung der Flüssigkeit, so darf man die Blase überhaupt nicht ganz entleeren, sondern muss schon neue Flüssigkeit einspritzen, wenn sich noch ein Rest der alten in der Blase befindet. Bei reizbarer Blase endlich ist der Vorbereitung eine Morphiuminjection vorauszuschicken.

Um die Gelegenheit einer Einschleppung deletärer Mikroorganismen möglichst einzuschränken, kann man in den Fällen, in welchen der Urin klar ist, die gewöhnliche Vorbereitung (Entleeren und Ausspülen der Blase) ganz unterlassen und zu einer Zeit, in der die Blase voraussichtlich eine genügende Menge Urin enthält, sofort das Kystoskop einführen. Man vermeidet auf diese Weise zugleich eine etwa bei der Vorbereitung auftretende Blutung.

Um auch solchen Kranken die Wohlthat der lokalen Anaesthesie angedeihen zu lassen, muss man anders verfahren, wie oben angegeben ist. Zunächst wird die Urethra anter. in der gewöhnlichen Weise anaesthesirt. Hierauf führt man ein geeignetes Instrument, etwa den Ultzmann'schen Spritzen-Katheter, soweit in die Harnröhre ein, dass die Spitze des Katheters eben in die Pars. membr. urethr. eingedrungen ist, und injicirt durch dieselbe 10 ccm einer 10 %igen Cocaïnlösung. Diese Lösung fliesst durch die Urethra poster. in die Blase und anaesthesirt auf diese Weise zunächst den hinteren Abschnitt der Harnröhre und endlich, indem sie sich schnell mit dem in der Blase enthaltenen Urin vermischt, auch die Blasenschleimhaut.

Die eigentliche Untersuchung muss so ausgeführt werden, dass der Tumor durch das Instrument in keiner Weise verletzt wird, ja mit demselben kaum in Berührung kommt. Wenn wir oben sahen, dass unsere Untersuchung in der überwiegenden Mehrzahl der Fälle nicht durch Eintritt einer Blutung gestört wird, so gilt das nur dann, wenn dieselbe mit der grössten Vorsicht ausgeführt wird; jede stärkere Verletzung führt selbstverständlich eine Blutung aus der Geschwulstmasse herbei.

Erfolgt eine unsanfte Berührung des Tumors, bevor wir ihn gesehen haben, so kann derselbe durch die schnell erfolgende Blutung in kurzem so eingehüllt werden, dass er unseren Blicken entzogen wird und die Untersuchung resultatlos verläuft. Eine solche Berührung der Geschwulst wäre leicht zu vermeiden, wenn wir vorher wüssten, wo sie sitzt. Das wird aber nur ganz ausnahmsweise der Fall sein; auch bei sorgfältigster Analyse der krankhaften Erscheinungen ist es meist nicht möglich, den Sitz des vermutheten Tumors vorher mit Wahrscheinlichkeit anzugeben. In den meisten Fällen besitzen wir nach dieser Richtung hin gar keinen Anhalt und werden darauf vorbereitet sein müssen, die vermuthete Geschwulst an jeder beliebigen Stelle der Blasenwand zu finden, oft gerade da, wo wir sie am wenigsten vermuthet haben. In dieser völligen Ungewissheit über den Sitz des vermutheten Tumors beruht die Hauptschwierigkeit einer erfolgreichen Untersuchung.

Dieselbe wird ceteris paribus eine grössere oder geringere sein, je nachdem sich die Geschwulst an dieser oder jener Stelle der Blasenwand befindet. Sitzt ein kleines Papillom im vorderen Theile des Vertex, so ist eine Berührung desselben mit dem Instrument nicht zu befürchten, sitzt es aber am sogenannten Blasenhals, so ist sie kaum zu vermeiden.

Man nimmt bekanntlich und nach meinen Erfahrungen nicht mit Unrecht an, dass die Prädilectionsstelle der Blasengeschwülste die unmittelbare Umgebung der inneren Harnröhrenmündung und das Trigonum seien. Dieser Sitz der Neubildung scheint, wenn man die Verhältnisse auf Grund der herausgenommenen und zusammengefallenen Blase beurtheilt, der erfolgreichen Ausübung der Kystoskopie besonders hinderlich zu sein. In der lebenden ausgedehnten Blase aber liegen die Verhältnisse doch anders! Auch wenn an den genannten Stellen umfangreiche Geschwülste sitzen, bleibt immerhin eine von der Mitte der Blasenhöhle zur Harnröhrenmündung führende Bahn frei; es würde ja sonst die Austreibung des Urines auch bei voller Blase gehindert werden. Auf dieser selben freien Bahn kann bei der Untersuchung das Instrument ungehindert in die angefüllte Blase eindringen, ohne eine Blutung zu erzeugen.

Bei unserer Unkenntniss über den Sitz der vermutheten Geschwulst,

müssen wir eine jede Untersuchung zunächst so beginnen, als ob der Tumor in unmittelbarer Nähe des Orif. ureth. int. seinen Sitz habe und eine Berührung desselben mit dem Kystoskop unvermeidlich wäre. Wir müssen desshalb die Einführung des Instrumentes zugleich mit grosser Zartheit und mit grosser Schnelligkeit bewerkstelligen; zart, um wo möglich auch unter diesen schwierigsten Verhältnissen eine Blutung zu vermeiden, schnell, um auch beim Eintreten einer Blutung die Theile noch zur Ansicht zu bekommen, ehe das ausströmende Blut die Flüssigkeit zu sehr getrübt hat.

Hat sich nach dem Eintritt des Prismas in die Blase nichts Verdächtiges an der oberen Circumferenz der inneren Harnröhrenmündung gezeigt, so müssen wir einen Theil der Blasenwand nach dem anderen nach dem vermutheten Tumor absuchen. Um letzteren nach Möglichkeit vor Berührung zu bewahren, werden wir es uns zur Regel machen, niemals einen Theil der Blaseninnenfläche mit dem Instrument zu berühren, bevor wir ihn gesehen und als gesund befunden haben. Indem wir uns bei der weiteren Ableuchtung der Blasenhöhle mit dem Schnabel des Instrumentes immer nahe an solchen schon erblickten Partien halten, denen eine Berührung nicht schadet, werden wir am sichersten eine unwillkürliche Berührung des Tumors mit daraus resultirender Blutung vermeiden. Es liegt auf der Hand, dass wir bei dieser Untersuchung in jedem einzelnen Fall verschieden, streng individualisirend, verfahren müssen, dass hier eine allgemeine Regel nicht aufgestellt werden kann.

Die oben ausführlich geschilderte schulgemässe Untersuchung ist bei Verdacht auf Blasentumor zunächst nicht am Platz; sie könnte sogar direkt Schaden thun. Nehmen wir an, der Tumor sässe im Fundus und wir würden bei Ausübung der 4 ersten schulgemässen Bewegungen das Instrument in vorgeschriebener Weise scharf nach hinten und unten drängen, so würden wir die noch nicht erblickte Geschwulst schwer verletzen. Etwas Anderes ist es, wenn wir zuerst vergeblich in gründlicher Weise nach dem Tumor gefahndet haben und uns dann zum Schluss durch Ausübung der fünf schulgemässen Bewegungen mit mathematischer Sicherheit vergewissern wollen, dass uns auch keine Stelle der Blaseninnenfläche entgangen ist.

Von Einfluss auf die grössere oder geringere Schwierigkeit der Untersuchung ist weiterhin die Grösse des Tumors. Unter sonst gleichen Verhältnissen lassen sich kleine Geschwülste am schönsten zur Anschauung bringen. Ueberschreitet die Neubildung eine gewisse Grösse, so lässt sie sich nicht mehr mit einem Blick in ihrer ganzen Ausdehnung übersehen; man sieht dann von ihr auf einmal nur eine mehr oder weniger grosse Partie. Sehr grosse Tumoren können der Ausübung der Kystoskopie bedeutende Schwierigkeiten bereiten; es ist dann kaum möglich, eine Berührung und Verletzung mit dem Schnabel des Instrumentes zu vermeiden. Haben wir in solchen Fällen das Kystoskop so weit eingeführt, dass sich der Tumor im Gesichtsfeld befindet, so legt sich die weit in die Blasenhöhle prominirende Geschwulstmasse meist so eng an Lampe und Prisma, dass man nichts erkennen kann. Füllt endlich die Neubildung die Blase ganz oder zum grössten Theil aus, so ist die kystoskopische Untersuchung überhaupt aussichtslos.

Für den Anfänger möchte ich noch eine eigenthümliche Erscheinung erwähnen, der man bei mittelgrossen Tumoren nicht selten begegnet und die bei mangelhafter Erfahrung schwer zu deuten ist. Nehmen wir an, dass wir eine Blase zu untersuchen haben, an deren rechter Wand ein wallnussgrosser Tumor in der Nähe der Harnröhrenmündung seinen Sitz hat; führen wir in solchem Falle das Kystoskop tief in die Blase ein und legen den Schnabel etwas nach der rechten Seite herum, so sehen wir eine zottige Masse, die der hinteren Fläche des Tumors angehört. Ziehen wir hierauf das Instrument, ohne es um seine Achse zu drehen, langsam heraus, so wird das eben noch so glänzend erhellte Gesichtsfeld fast völlig dunkel und erscheint nunmehr diffus dunkelroth gefärbt. Im ersten Augenblick macht es den Eindruck, als ob das Prisma sich schon in der Harnröhre befinde. Dass dem nicht so ist, davon können wir uns leicht überzeugen, wenn wir den Schnabel des Instrumentes nach links drehen; wir erblicken dann den vorderen Theil der linken Blasenwandung in schönster Beleuchtung. Was ist also geschehen? — Es hat sich beim weiteren Vorziehen des Instrumentes die Geschwulstmasse zwischen Prisma und Lampe gelegt, worauf im endoskopischen Bilde nur eine diffus rothe, diaphanoskopisch erhellte

Fläche wahrgenommen werden konnte. Dass dem wirklich so ist, davon können wir uns im vorliegenden Falle leicht dadurch überzeugen, dass wir das äussere Ende des Instrumentes nach der rechten Seite des Kranken zu drängen: Durch diese Bewegung wird das innere Ende des Kystoskopes vom Tumor entfernt. Die Strahlen der Lampe können die nunmehr vom Prisma weiter entfernten Zotten wieder genügend beleuchten; letztere erscheinen in hellstem Lichte.

Dieses oft so hindernde Dazwischentreten von Geschwulstmassen zwischen Prisma und Lampe wird, wie begreiflich, um so leichter eintreten, je grösser die Geschwulst ist und je weiter vorn sie sitzt. Unter solchen Verhältnissen ist eine Berührung des Tumors mit dem Schnabel des Kystoskopes oft gar nicht zu vermeiden. Bei der nöthigen Schonung tritt trotzdem meist keine Blutung ein, wie mehrere Fälle der unten mitgetheilten Casuistik zeigen. War es doch selbst in dem ersten Fall, in dem das Orif. ureth. int. allseitig von villösen Geschwulstmassen umgeben war, in dem das Instrument mitten durch den zu spontanen Blutungen so geneigten Tumor hindurchgeführt werden musste, möglich, die Untersuchung vorzunehmen, ohne dass eine Blutung erfolgte. Und selbst wenn durch die Berührung mit dem Instrument eine geringe Blutung ausgelöst wird, ist damit die weitere Beobachtung nicht unmöglich gemacht. Meist hat man die gewünschte Aufklärung erhalten, ehe das Blut sich mit der injicirten Flüssigkeit so vermischt hat, dass das Sehen unmöglich wird. Oft kann man in schönster Weise beobachten, wie das Blut scheinbar in Strömen herabfliesst oder als ein immer dichter werdender rothbrauner Nebel die Geschwulst einhüllt. Aber noch sind die anderen Partieen des Blaseninhaltes klar; dreht man das Instrument vorsichtig nach der anderen Seite, so kann man die betreffende Blasenwand oft noch mit überraschender Klarheit erblicken. Auch zur Klarlegung dieser Verhältnisse enthält die nachstehende Casuistik treffende Beispiele.

Die grössten Schwierigkeiten, denen wir bei der kystoskopischen Untersuchung von Kranken, die an Blasengeschwülsten leiden, begegnen, werden aber nicht durch den Sitz und die Grösse der Geschwulst, auch nicht durch ihre Neigung zur Blutung bedingt, sondern dadurch, dass sich bei den meisten Kranken

schon ein infectiöser Blasenkatarrh eingenistet hat. Dieser Blasenkatarrh ist meistens die Folge einer früheren Sonden-Untersuchung, seltener der aus anderen Gründen vorgenommenen Einführung eines Instrumentes in die Blase. Die Complication übt auf den Zustand der Kranken nach jeder Richtung hin den nachtheiligsten Einfluss aus. Während der Kranke vorher über keinerlei Beschwerden zu klagen hatte, während der Urin in den oft monatelangen blutfreien Pausen klar und von gelber Farbe war, besteht jetzt häufiger qualvoller Harndrang, der Urin bleibt auch in der blutfreien Zeit trübe, die Blutungen werden häufiger, oft besteht continuirlich eine mehr oder weniger bedeutende Blutbeimischung zum Urin.

Es liegt auf der Hand, dass nun die Ausübung unserer Untersuchungs-Methode wesentlich grösseren Schwierigkeiten begegnet, als vorher. Während sonst die Berührung des Nélaton-Katheters mit dem Tumor ohne alle schädlichen Folgen vertragen wurde, tritt jetzt oft auch bei dem vorsichtigsten Versuch der Vorbereitung in Folge der krampfhaften Contraction der Blasenwand eine Blutung ein. Während früher nach Entleerung des klaren Urins und nach vorgenommener Cocaïnisirung die Injection von 150 ccm Wasser genügte, um die Vorbereitung zu vollenden, sind nun oft zahlreiche Ausspülungen nothwendig, ehe das Spülwasser klar zurückkommt; oft ist es überhaupt nicht möglich, einen wirklich klaren Blaseninhalt herzustellen. Wie wesentlich anders sich die Verhältnisse für unsere Untersuchungs-Methode gestalten, je nachdem die an Blasengeschwülsten leidenden Kranken schon vorher anderweitigen Untersuchungs-Methoden unterworfen wurden oder nicht, mag die Thatsache klarlegen, dass ich von den Kranken, die vorher noch nicht untersucht waren, keinen einzigen als ungeeignet für die kystoskopische Untersuchung zurückzuweisen brauchte, während von den anderen ebenfalls einer Blasengeschwulst verdächtigen Kranken, bei denen schon einmal oder wiederholt Instrumente in die Blase eingeführt waren, nach Ausweis meiner Journale drei als von vornherein ungeeignet für unsere Untersuchung abgewiesen werden mussten. Der Schluss, den wir aus dieser Thatsache ziehen müssen, liegt klar auf der Hand: Es ist bei Kranken, bei denen der geringste

Verdacht auf das Vorhandensein einer Blasengeschwulst besteht, vor Ausführung der Kystoskopie jedes Einführen eines Instrumentes zu diagnostischen Zwecken unbedingt zu vermeiden!

Es liegt in der Natur der Sache, dass uns die Kranken, welche an Blasengeschwülsten leiden, meist in der Zeit der Blutung zur Untersuchung zugeschickt werden. Handelt es sich um Fälle, die noch nicht durch Katarrh complicirt sind, so dürfen wir die Kystoskopie auf keinen Fall sogleich vornehmen, sondern müssen eine günstigere blutfreie Zeit abwarten. Wir wissen, dass in solchen Fällen die Blutungen, sich selbst überlassen, fast ausnahmslos zur rechten Zeit aufhören, dass dann der Urin wieder seine normale Beschaffenheit erhält und sich auch sonst die Verhältnisse günstig für die Ausführung unserer Untersuchung gestalten. Dem Andrängen des ängstlichen Patienten und oft auch des betreffenden Collegen, die naturgemäss eine möglichst baldige Entscheidung wünschen, zu widerstehen, ist oft schwierig, um so schwieriger, je länger die Blutung dauert, je anämischer der Kranke mit jedem Tage wird. Dennoch ist es in Fällen, die nicht durch Katarrh complicirt sind, das einzig Richtige, auf einer Vertagung der Untersuchung zu bestehen. Mag diese Zeit des Wartens für alle Betheiligten noch so schwer sein, schliesslich werden wir reichlich belohnt, wenn endlich die Blutung aufhört und wenige Tage später ohne alle Beschwerden für den Kranken unsere Untersuchung mit voller Sicherheit die Ursache der bedrohlichen Blutungen festgestellt hat.

Anders liegen die Verhältnisse in den Fällen, die mit Katarrh complicirt sind. Hier fehlen oft die blutfreien Zeiten völlig, stets ist der Urin mehr oder weniger roth gefärbt. Wollten wir bei solchen Kranken die Untersuchung aufschieben, bis der Urin frei von Blut ist, so würde oft vorher die Diagnose auf dem Sectionstisch gestellt werden. In solchen Fällen wird man trotz der ungünstigen Verhältnisse in der oben beschriebenen Weise die Kystoskopie vornehmen müssen. Damit soll natürlich nicht gesagt sein, dass man zu Zeiten besonders reichlicher Blutbeimischung nicht noch eine gewisse Zeit warten darf. Man muss in solchen schwierigen Fällen streng individuali-

sirend vorgehen und erst nach reiflicher Erwägung aller Verhältnisse seinen Entschluss fassen.

Unter günstigen Verhältnissen können wir uns mit unserem Instrument die Blasengeschwülste mit unübertrefflicher Klarheit zur Anschauung bringen. Am schönsten präsentiren sich kleine polypös vorspringende Geschwülste. Man sieht sie zugleich mit der umgebenden Schleimhaut im endoskopischen Bilde. Die Figuren 13—18 auf Tafel IV u. V mögen besser, als eine lange Beschreibung eine Vorstellung davon geben, wie deutlich wir solche Geschwülste erblicken. Besonders mache ich noch auf die Schlagschatten aufmerksam, deren bei Bewegungen der Lampe wechselnde Grösse und Lage uns über den Grad der Prominenz des Tumors belehrt.

Ist die Geschwulst grösser, so erblicken wir auf einmal nur einen Theil ihrer Masse im endoskopischen Gesichtsfelde. Durch entsprechende Verschiebungen des Instrumentes gelingt es meistens, nacheinander alle Theile ihrer Oberfläche zur Anschauung zu bringen, selbstverständlich diejenigen ausgenommen, welche der Blasenwand direkt anliegen.

Es ist schon erörtert worden, wie störend oft der Umstand ist, dass sich bei grösseren Geschwülsten deren Masse direkt an das Prisma anlegt. Andererseits aber können wir diesen Umstand verwerthen, um zu bestimmen, wie weit der Tumor in das Blasencavum vorspringt. Wissen wir, wie tief wir das Instrument eingeführt haben und wie weit demnach das Prisma von der Blasenwand entfernt ist, so ergiebt sich diese Grösse von selbst.

Um bei mittelgrossen, seitlich sitzenden Geschwülsten zu bestimmen, wie gross ihre Ausdehnung von vorn nach hinten ist, beobachten wir beim Vorschieben des Instrumentes von der Harnröhrenmündung nach hinten den Moment, in dem die Neubildung in das Gesichtsfeld eintritt und den, in dem sie wieder austritt. Aus der Länge dieses Weges kann man sich leicht eine Vorstellung über die genannte räumliche Ausdehnung der Geschwulst machen.

Stets hat man eine besondere Aufmerksamkeit auf die Falte der inneren Harnröhrenmündung zu geben. Die Figuren 13, 14 und

15 auf Tafel IV zeigen, wie sich dieselbe ausnimmt, wenn sie zugleich mit den in der Nähe des Orif. urethr. int. gelegenen Tumoren im endoskopischen Bilde erscheint.

Sitzt ein grösserer Tumor so an der oberen oder an den seitlichen Wänden, dass seine vordere Fläche die Falte der Harnröhrenmündung berührt, so ist es nicht möglich, diese Falte und die ihr unmittelbar anliegenden Theile der Neubildung zur Ansicht zu bekommen, da bei der entsprechenden Stellung des Instrumentes die Geschwulstmasse den Winkel zwischen Prisma und Lampe einnimmt, deren Lichtstrahlen dann nicht zu den im Gesichtsfeld liegenden Theilen gelangen können. Das Gesichtsfeld erscheint unter diesen Verhältnissen diffus dunkel geröthet. Aber auch in diesem Falle erkennt der geübte Beobachter an dem Vorhandensein oder Fehlen eines breiten dunklen Striches, der quer durch das diffus düsterroth gefärbte Gesichtsfeld verläuft und dem Spalt zwischen der Geschwulstmasse und der Falte der Harnröhrenmündung entspricht, ob letztere selbst in der Neubildung aufgegangen ist, oder ob ihr die Masse des Tumors nur lose anliegt. Ist letzteres der Fall, so ist dieser breite im Gesichtsfelde quer verlaufende dunkle Streifen vorhanden; beobachtet man ihn continuirlich, während man das Instrument, ohne es vor- oder zurückzuschieben, langsam um seine Achse dreht, so sieht man, wie sein vorderer Rand plötzlich auf der von Neubildung freien Seite der Harnröhrenmündung in die oft erwähnte Falte übergeht.

Ist man nach einer Untersuchung über den Sitz oder die Configuration der Geschwulst nicht im Klaren, so thut man gut, nachher an einem entsprechenden Blasenmodell den erblickten Tumor mittelst Wachs oder Plastelin nachzubilden und so lange umzumodeln, bis man mit dem leuchtend eingeführten Kystoskop Bilder erhält, die den vorher in der lebenden Blase erblickten entsprechen. Auf diese Weise kann man sich auch am leichtesten davon überzeugen, wie vorsichtig man mit der Abschätzung von nahe an der Harnröhrenmündung gelegenen Geschwülsten sein muss, die in Folge ihrer Nähe am Prisma im inneren Gesichtsfelde viel grösser erscheinen, als sie in Wirklichkeit sind.

Während wir uns mittelst des Kystoskops über alle anderen

Eigenschaften des Tumors, über seinen Sitz, seine Grösse und Form, über Farbe und Oberflächenbeschaffenheit in der vollkommensten Weise unterrichten können, gelingt dies über einen nicht unwichtigen Punkt oft nicht mit der wünschenswerthen Sicherheit. In vielen Fällen verursacht nämlich die Entscheidung der Frage, ob der Tumor gestielt sei oder nicht, grosse, ja unüberwindliche Schwierigkeiten. Es kann ein Tumor an einem relativ dünnen Stiele befestigt sein und doch im endoskopischen Bilde den Eindruck machen, als ob er der Blasenwand mit breiter oder doch nur mit eingeschnürter Basis aufsitzt. Es muss das stets dann der Fall sein, wenn der kurze Stiel so allseitig von Geschwulstmasse umwuchert ist, dass man zwischen letzterer und der Blasenwand nicht zu ihm hindurchsehen kann. Ich hatte früher gehofft, dass es mir bei grösserer Uebung und Erfahrung möglich sein werde, aus der früheren Beweglichkeit des Tumors und aus seiner ganzen Configuration das Vorhandensein eines Stieles mit genügender Sicherheit feststellen zu können. Ich habe diese Hoffnung aufgegeben und glaube, dass man in solchen Fällen auch durch Untersuchung bei verschiedener Lagerung des Kranken keinen sicheren Anhalt erlangen wird. Ein Anderes ist es natürlich, wenn der Tumor, wie das v. Dittel in einem Fall sah, an einem langen dünnen Stiele hängt und bei Bewegungen des Instrumentes seine Lage ändert; dann kann selbstverständlich kein Zweifel obwalten.

Besteht noch kein Blasenkatarrh, so bietet die Schleimhaut überall, auch in der unmittelbaren Umgebung der Geschwulst, normale Verhältnisse dar. In einigen Fällen sah ich in geringer Entfernung von der Neubildung starke venöse Aeste aus der Schleimhaut auftauchen und in geschlängeltem Lauf zum Rande des Tumors (s. Fig. 17 Taf. V) hinziehen.

Ist ein Blasenkatarrh vorhanden, so zeigt die Schleimhaut, je nach dessen Ausbreitung und Intensität, die oben beschriebenen Veränderungen; auch der Tumor selbst wird, wie gleich ausgeführt werden wird, durch diese Prozesse mehr oder weniger in Mitleidenschaft gezogen. Es liegt auf der Hand, dass sich in solchen Fällen die Geschwulst von ihrer Umgebung nicht so scharf abhebt, wie das bei normaler Schleimhaut der Fall ist.

Die Blasengeschwülste sind, von ihren anderen Verhältnissen, ihrer Grösse, ihrem Sitz etc. abgesehen, um so leichter als solche zu erkennen, je mehr sie über die umgebende Schleimhaut vorspringend als polypöse Bildungen in das Blasencavum vorragen. Die selteneren infiltrirenden Formen bieten grössere Schwierigkeiten dar und können bei ungenügender Erfahrung mit gewissen Formen begrenzter schwerer katarrhalischer Veränderungen verwechselt werden. Soweit das infiltrirende Neoplasma von normaler Schleimhaut bedeckt ist, entzieht es sich selbstverständlich der endoskopischen Diagnose, eine solche ist nur dann möglich, wenn die Schleimhaut in den Prozess hineingezogen ist. Die Neubildung bildet dann entweder eine beetartige Erhabenheit von grob höckeriger Oberfläche, die mit unregelmässigen drüsigen und papillaren Excrescenzen bedeckt ist, oder flache Geschwüre. Es ist bekannt, dass bei diesen frei zu Tage liegenden infiltrirenden Neubildungen die destructiven und produktiven Prozesse oft direkt nebeneinander vorkommen, dass wir nicht selten einen Theil der carcinomatösen Geschwüre mit papillären Excrescenzen bedeckt finden. Solche Fälle können der Diagnose die grössten Schwierigkeiten bereiten, nur unter sorgsamster Berücksichtigung aller in Betracht kommender Verhältnisse wird man hier Irrthümer vermeiden können. Fig. 14 auf Taf. IV zeigt eine kleine Partie der Oberfläche eines Blasencarcinoms. Die kugeligen und kolbigen Excrescenzen sind in diesem Falle von einer ausnahmsweisen Gleichartigkeit.

Die überwiegend grosse Mehrzahl aller Blasengeschwülste, und nicht nur der gutartigen, bilden stark in das Blasencavum vorspringende, der Wand mit eingeschnürter Basis aufsitzende oder wirklich gestielte Tumoren, die aus einer grossen Anzahl einzelner Papillen zusammengesetzt sind. Je nachdem diese Papillome aus gleichartigen oder ungleichartigen, locker oder fest an einander gefügten Papillen bestehen, je nachdem die einzelnen Zotten mehr kurz, keulen- oder kolbenförmig gestaltet sind, oder dünn und lang als band- resp. fadenförmige Gebilde erscheinen, entstehen die allerverschiedenartigsten Combinationen.

Ich habe aus meiner Skizzensammlung in den Figuren 4, 13, 15, 16, 17 und 18 auf Tafel I, IV und V Zeichnungen zusammen-

gestellt, die verschiedene Formen von papillären Blasengeschwülsten in charakteristischen Exemplaren veranschaulichen. Auf den ersten Blick fällt die grosse Mannigfaltigkeit der Bilder auf.

Im Grossen und Ganzen kann man die Papillome in drei grosse Kategorien theilen: erstens in solche, die aus kurzen, dichtgedrängten, stumpfen Papillen bestehen und eine blumenkohlartige Oberfläche darbieten, zweitens in solche, deren mehr locker gefügte Zotten der Oberfläche einen eigentlich villösen Charakter verleihen, endlich in solche, die aus den beiden beschriebenen Formen gemischt sind. Den beiden ersten Kategorien gehören die Mehrzahl der Papillome an. Die zur zweiten Kategorie gehörigen Geschwülste bieten im endoskopischen Bilde einen sehr verschiedenartigen Anblick, je nachdem die locker angeordneten Zotten verhältnissmässig kurz und dick sind oder mehr dünne faden- und bandartige Gebilde darstellen. Im ersteren Falle sehen sie der Form nach oft gewissen Moosen und Flechten ähnlich, während die letztere Art meist eine ausgeprägt zottige Oberfläche darbietet. Die Figuren 13 und 16 auf Tafel IV und V stellen Typen von festgefügten papillären Tumoren dar, deren Oberfläche endoskopisch nur eine schwache Andeutung einer Gliederung zeigt, die fast nur in dem an einzelnen Stellen haftenden weissen Belag ihren Ausdruck findet. Die Figuren 4 und 17 auf Tafel I und V rühren von Geschwülsten her, die aus gleichmässig kurzen, stumpfen, dichtgedrängten Papillen zusammengesetzt sind. Im Gegensatz dazu sehen wir in Fig. 18 auf Taf. V das endoskopische Bild eines aus längeren band- und blattartigen, locker angeordneten Zotten zusammengesetzten Tumors. Fig. 15 auf Taf. IV endlich gehört einer Mischform an; die Geschwulst besteht in diesem Falle theilweise aus eng bei einander liegenden blasigen resp. keulenförmigen Gebilden, über deren zusammenhängende Schicht hier und da theils vereinzelt, theils zu mehreren gruppirt, lange, schmale faden- und bandartige Zotten hervorragen, von denen einige, so die unterste lange Zotte, deutlich ein centrales, die ganze Länge durchziehendes Gefäss zeigen. Die schönsten, aber auch am schwierigsten zu fixirenden Bilder geben die eigentlichen villösen Formen, deren lange, schmale Zotten bei Bewegungen des Instrumentes im Wasser flottiren. Liegen diese Zotten nahe am Prisma, so bieten sie ein

sehr zierliches Bild dar; man erblickt in ihrer Achse, die ganze Länge durchziehend, ein Gefäss, das in jede Verzweigung ein feines Aestchen hineinschickt. Das das Gefässstämmchen umgebende Gewebe der Zotte erscheint, von dem hellen Lichte des Instrumentes durchleuchtet, in durchscheinender, zart rosa schimmernder Farbe.

In seltenen Fällen sieht man einzelne dieser Zotten in ihrer ganzen Länge oder nur nach der Spitze zu schwarz gefärbt; wir haben es hier mit einer durch einen apoplectischen Bluterguss in das Gewebe der Zotte bedingten Färbung zu thun. Ich brauche nicht zu erwähnen, wie diese einzelnen schwarzen, fadenförmigen Gebilde dem ganzen Tumor ein eigenthümlich charakteristisches Gepräge verleihen.

Bei der Beurtheilung der Grösse einer solchen, aus langen locker gefügten Zotten zusammengesetzten Geschwulst müssen wir stets berücksichtigen, dass wir sie im endoskopischen Bilde im entfalteten Zustande erblicken. Meist wird man bei dieser Form der Neubildung nach hoher Eröffnung der Blase die Geschwulst kleiner finden, als man erwartet hat. Legt man den exstirpirten Tumor aber in Wasser, so entfalten sich die an der Luft zusammengefallenen Zotten; er zeigt dann dieselbe Grösse, wie im endoskopischen Bilde.

Die Grundfarbe der Blasengeschwülste ist meist ein zartes Rosa, in einzelnen Fällen zeigte dieselbe ein mehr hochrothes, fast himbeerfarbenes Colorit, so bei den in Fig. 1 und Fig. 17 auf Taf. I und V dargestellten Tumoren.

Vermehrt wird die Mannigfaltigkeit der Bilder in vielen Fällen noch durch den der Geschwulst anhaftenden Belag von eitrigen oder nekrotischen Massen. Bei Abwesenheit von katarrhalischen Veränderungen ist dieser Belag gering, ja fehlt oft ganz. Ist er vorhanden, so bildet er glänzend weisse, meist zottige Auflagerungen, die über die Geschwulst zerstreut sind und besonders an den am weitesten vorspringenden Stellen, an den Spitzen der Zotten haften. Speciell die langen dünnen Zotten sieht man nicht selten mit glänzend weissen Spitzen enden, die bisweilen zu langen fadenförmigen Fortsätzen verlängert sind.

Bei Anwesenheit von Katarrh pflegt der Belag viel reichlicher zu sein und zeigt dann die oben bei Schilderung der katarrhalischen Veränderungen beschriebene grosse Mannigfaltigkeit des Aussehens. Bald bedeckt er (wie in Fig. 4 auf Taf. I) als dichter, weisser, filziger Ueberzug den grössten Theil der Geschwulst, bald sitzt er nur den mehr prominirenden Partien auf.

Bei der grossen Bedeutung, die der Kystoskopie gerade für die schwierige Diagnostik der Blasengeschwülste zuzuerkennen ist, werde ich in Folgendem die von mir bisher kystoskopisch diagnosticirten 20 Fälle kurz [1]) mittheilen und dabei nur die auf den kystoskopischen Befund bezüglichen Verhältnisse ausführlich besprechen. Mehrere dieser Fälle werden zugleich lehren, wie wir unter schwierigen Verhältnissen zu verfahren haben und zeigen, was man bei voller Beherrschung der Untersuchungs-Technik zu leisten im Stande ist.

I. Fall. Seit über 25 Jahren bestehendes Papillom. welches das Orific. urethr. int. ringförmig umwuchert hatte. Die Sondenuntersuchung und die per rectum waren ohne Erfolg vorgenommen worden. Kystoskopische Diagnose. 7 Monate später Tod. Section.

Herr H. aus Berlin, 55 Jahr alt, leidet seit fast 30 Jahren an zeitweilig auftretenden Anfällen von Hämaturie. Sonstige Beschwerden erst seit 6 Jahren. Seit dieser Zeit muss Patient beim Uriniren stark pressen, der Strahl ist schwach, oft aussetzend, Patient hat selbst das Gefühl, dass er die Blase nicht ganz entleeren könne. Oft bestand häufiger und peinlicher Harndrang. Diese Beschwerden nahmen langsam, aber stetig an Intensität zu; zugleich wurden auch die Blutungen häufiger.

Der Kranke consultirte verschiedene namhafte Chirurgen und Specialisten, ohne dass eine bestimmte Diagnose gestellt werden konnte. Die von berufener Hand vorgenommene Untersuchung der Blase mit der Sonde ergab ein negatives Resultat; bei der Untersuchung per Rectum liess sich nichts Abnormes nachweisen.

Am 11. November wurde von mir in Gegenwart des Hausarztes, Herrn Dr. Cl. Mayer, die Kystoskopie vorgenommen. Erst nach vielfachen Ausspülungen kommt das Spülwasser annähernd klar zurück Anfüllung der Blase

[1]) Die ersten 8 Fälle sind schon im Arch. f. Chir., Bd. XXXVI, Hft. 3. beschrieben (Nitze, Beiträge zur Endoskopie der männlichen Harnblase); die übrigen werden demnächst an anderer Stelle ausführlich mitgetheilt werden.

mit 150 ccm Wasser und etwas Luft. Alsbald nach Eintritt des Prismas in die Blase zeigt sich an der linken Seite der vorderen Wand eine Geschwulst, die fast ganz mit reichlichem, in der Flüssigkeit flottirendem Belag von weissen Exsudatmassen bedeckt ist und sich nach oben zu scharf gegen die hier fast normale Blasenschleimhaut absetzt. Die Falte der inneren Harnröhrenmündung war in ihrer linken Hälfte vollständig durch den Tumor verdeckt. Drehte man nun das Instrument so weit um seine Achse, dass der Schnabel nach abwärts sah, man also den Blasenboden vor sich hatte, so liess sich derselbe in seiner vorderen Partie wegen zu grosser Trübung des die Blase erfüllenden Mediums nicht mit genügender Deutlichkeit übersehen; schob man aber das Instrument etwas tiefer hinein, so erhielt man besonders auf der rechten Seite des Trigonums ein höchst charakteristisches Bild. Das Gesichtsfeld war hier ganz mit auffallend gleichmässigen, spitzen, hochrothen Papillen dicht besetzt. Die seitlichen Blasenwandungen, wie der Vertex und der Fundus zeigten sich, soweit sie bei der schonenden Untersuchung zur Anschauung gebracht wurden, normal.

Am 16. November wurde die Kystoskopie wiederholt. Der Befund war der gleiche, wie bei der ersten Untersuchung, nur zeigte diesmal der an der vorderen seitlichen Wand sitzende Tumor keinen flottirenden Belag, sondern war in seiner grössten Ausdehnung mit einem dichten, glänzend weissen Filz überzogen, zwischen dessen Lücken man die aus einzelnen dichtgedrängten Papillen blumenkohlartig zusammengesetzte rothe Oberfläche des Tumors erblickte (s. Fig. 4 auf Taf. I). Wieder zeigte sich, wovon sich auch Herr College Mayer überzeugen konnte, auf der rechten Hälfte des Blasenbodens dasselbe Bild, wie bei der ersten Untersuchung; wieder war das ganze Gesichtsfeld in überaus gleichmässiger Weise von kleinen, kegelförmigen, hochrothen Papillen besetzt.

Nach diesem Befunde war zunächst klar, dass sich an der vorderen Blasenwand unmittelbar über dem Orif. ureth. int. auf die linke Seitenwand herübergreifend ein breit aufsitzender, aus einzelnen stumpfen Papillen zusammengesetzter Tumor befand. Schwieriger war für mich bei meinen damaligen Erfahrungen die Deutung der am Blasenboden erblickten papillären Excrescenzen. Hatten wir es hier mit einer eigenthümlichen katarrhalischen Veränderung zu thun, oder war es die Oberfläche eines breit aufsitzenden Tumors, dessen einzelne Papillen bei der Nähe des Prisma vergrössert erschienen? Alles sprach für letztere Annahme. Bei dem traurigen Kräftezustand des Kranken war eine Operation unmöglich; am 6. Juni 1887 trat der Tod ein. Die Section zeigte die Blasenschleimhaut in ihrer ganzen Ausdehnung im Zustande eines schweren chronischen Katarrhes. Sie ist stark gewulstet und besonders auf der Höhe der Falten von schiefriger Färbung. Ueberall haften an ihr mehr oder weniger lange Gewebsfetzen, die im Wasser frei flottiren. Am vorderen Theile des Blasenbodens befindet sich eine pilzförmig erhabene Geschwulst von dem Durchmesser eines silbernen Fünfmarkstückes, die sich schon durch ihre blassrothe Farbe deutlich gegen die

mgebende schmutzig graue Schleimhaut abhebt. Sie zeigt eine blumenkohlähnliche Zusammensetzung aus verschieden geformten Papillen und besitzt ungefähr auf ihrer Mitte eine seichte Vertiefung. Dringt man mit der Fingerspitze vorsichtig bohrend an dieser Stelle ein, so gelangt man in die Pars prostatica urethrae. Nachdem nun die Blase und der prostatische Theil der Harnröhre der Länge nach gespalten sind, lässt sich die gesammte Geschwulstmasse entfalten. Man erkennt, dass ihre Basis einen ununterbrochenen Kreis beschreibt. Hinter dem Trigonum beginnend, umgreift dieselbe in continuirlichem Ringe die Ureterenmündungen, um dann vom Blasenboden auf die obere Circumferenz des Orif. urethr. int. überzugreifen und hier den Kreis zu schliessen. Von dieser an einzelnen Stellen ganz schmalen, an anderen etwas breiteren ringförmigen Basis ausgehend wuchert die blumenkohlartig zusammengesetzte Geschwulstmasse in die Blase hinein. Eng aneinander gedrängt scheint sie beim Anblick von dem Blasencavum aus einen einzigen pilzförmigen Tumor darzustellen. Besonders von dem Theile der ringförmigen Basis, der hinter und seitlich von den Ureterenmündungen liegt, ist die Wucherung eine beträchtliche und bildet eine zusammenhängende, das ganze Trigonum überdachende Masse.

Es war danach klar, dass bei der am 10. resp. 16. November vorgenommenen kystoskopischen Untersuchung das Instrument mitten durch die Neubildung hindurchgeführt war. Die damals so auffallenden Bilder des Blasenbodens, der sich dicht mit gleichmässigen Papillen besetzt zeigte, entsprachen der freien Fläche der das Trigonum bedeckenden Geschwulstmasse.

II. Fall. Gestieltes taubeneigrosses Papillom an der vorderen Blasenwand. Charakteristische Schwierigkeit der Harnentleerung. Im Auge eines eingeführten Katheters war ein zottenähnlicher Gewebsfetzen herausbefördert worden. Kystoskopische Diagnose. Exstirpation mittelst Sectio alta. Heilung.

Der Kranke, ein Herr in den 50er Jahren, leidet seit circa 2 Jahren an charakteristischer Störung der Harnentleerung. Im Beginn derselben, wenn die Blase noch stark gefüllt ist, wird der Urin in kräftigem, continuirlichem Strahle entleert. In dem Mafse, als die Blase kleiner wird, wird die Urinentleerung immer schwieriger, erfolgt trotz heftigen Drängens nur in kurzem, absatzweisem Strahl, bis endlich das Hinderniss ein vollständiges, durch kein Pressen zu überwindendes ist. Diese Beschwerden waren Anfangs gering, hatten aber allmählich an Heftigkeit zugenommen. Blut war niemals erschienen. Patient führte sich nun selbst einen Katheter ein und beförderte in dessen Auge einen Gewebsfetzen heraus, der den Eindruck von Zottengewebe machte.

Am 10. December 1886 wurde von mir die kystoskopische Untersuchung vorgenommen. Sobald das Prisma in die Blase eindringt, sieht man un-

mittelbar hinter der normalen Falte des Orif. urethr. int. in schönster Weise eine von oben herabhängende Geschwulstmasse. Dieselbe ist aus einer grossen Anzahl zottiger, kolbiger resp. blasiger Gebilde zusammengesetzt und in ihrer grössten Masse von zart rosa Farbe. Besonders zierlich nehmen sich im endoskopischen Bilde die längeren, den schmalen Blättern gewisser Wasserpflanzen ähnlichen Gebilde aus, die meist in ihrer Achse ein feines Gefässstämmchen zeigen (s. Fig. 15 auf Taf. IV). Durch leicht drehende Bewegungen, durch Vor- und Zurückschieben des Instrumentes war über die gröberen Verhältnisse der Geschwulst leicht festzustellen, dass die von ihrer unteren Fläche herabhängenden Zotten bei einer Anfüllung der Blase mit 150 ccm Flüssigkeit bis nahe an das Orif. urethr. int. reichten, dass ferner die Geschwulstmasse von der rechten Hälfte der vorderen Blasenwand ca. $2^1/_2$ cm nach rechts und aussen vom Orific. urethr. int. entspringe, dass ihre Masse die Mittellinie nicht überschreite, dass endlich der Tumor gegen die obere und seitliche Blasenwand scharf abgegrenzt sei. Auch die Grösse konnte, wie sich später zeigte, mit annähernder Richtigkeit bestimmt werden. Schwieriger war es, darüber Aufschluss su erhalten, ob die Geschwulst gestielt sei oder mit breiter Basis aufsitze. Hier konnte man nur sehen, wie der Tumor der vorderen Blasenwand anlag, und nahmen wir auf Grund dieses Befundes an, dass er derselben mit zwar eingeschnürter, aber doch immerhin breiter Basis aufsitze.

Am 15. Januar 1887 wurde von Herrn Geheimrath von Bergmann der Tumor mittelst Sectio alta exstirpirt. Unmittelbar vor der Operation wurde nochmals die kystoskopische Untersuchung vorgenommen, die den gleichen Befund wie die erste lieferte. Herr von Bergmann, wie die anderen anwesenden Herren, konnten sich auf das Beste von dem Vorhandensein und den Eigenschaften des Tumors überzeugen. Hinsichtlich der Operation mag nur erwähnt werden, dass es auch nach vollständiger Freilegung der Blase unmöglich war, durch Palpation den Sitz des Tumors zu bestimmen, obgleich wir ja über seinen Sitz durch die endoskopische Untersuchung völlig orientirt waren. — Nach Eröffnung der Blase konnte sich Herr von Bergmann mit dem Finger von der Gegenwart des Tumors überzeugen, ebenso davon, dass derselbe genau an der von mir unmittelbar vor der Operation angegebenen Stelle, $2^1/_2$ cm nach oben und rechts vom Orif. urethr. int. seinen Sitz habe. Dagegen erschien der Tumor sowohl dem tastenden Finger, als auch dem Auge bedeutend kleiner, als wir nach dem endoskopischen Befunde angenommen hatten. Wie das bei Zottengeschwülsten der Blase ja zu geschehen pflegt, war er an der Luft völlig zusammengefallen und erschien nun als eine himbeerähnliche, nussgrosse Geschwulst. Als wir später den herausgeschnittenen Tumor in Wasser legten, entfalteten sich seine einzelnen Partieen; er entsprach nun mit seinen flottirenden Zottenmassen der Grösse,

die wir nach dem endoskopischen Bilde angenommen hatten. — Zu unserer Freude zeigte sich weiter, dass die Geschwulst mit einem kurzen und dicken Stiele an der Blasenwand befestigt war. Hier hatten wir uns geirrt, indem wir angenommen hatten, dass sie der Blasenwand, wenn auch mit eingeschnürter, so doch mit breiter Basis aufsitze. Der Tumor wurde nun von Herrn von Bergmann nach doppelter Unterbindung des Stieles exstirpirt. Patient ist geheilt.

III. Fall. Breit aufsitzendes Papillom nach aussen von der linken Harnleitermündung. Die Untersuchung mit der Sonde und die kombinirte Rectalpalpation hatten kein Resultat ergeben. Kystoskopische Diagnose. Exstirpation mittelst Sectio alta. Heilung.

Betrifft einen Patienten des Herrn Professor Madelung auf der Rostocker Klinik. Herr R. aus B., 55 Jahre alt, leidet seit circa 5 Jahren an zeitweiligen Anfällen von Hämaturie. Die wiederholt, auch in Narkose vorgenommene Untersuchung mit der Sonde sowie die kombinirte Rectalpalpation hatten nichts Abnormes ergeben. Unter diesen Verhältnissen folgte ich mit grosser Freude der Aufforderung des Herrn Madelung, in Gemeinschaft mit ihm den Kranken mit dem Kystoskop zu untersuchen. Die Untersuchung wurde am 20. Febr. 1887 auf der Rostocker Klinik vorgenommen. Sogleich nach Einführung des Instrumentes zeigt sich auf der linken Seite des Blasenbodens ein knopfförmiger Tumor, der nach hinten zu gegen die Blasenwand jäh abfällt, ja hier wie eingeschnürt erscheint, während er sich nach oben und vorne allmählich abzuflachen scheint. Gegen die normale Falte der inneren Harnröhrenmündung ist er durch eine flache Furche deutlich abgesetzt. Beobachtungen bei verschiedener Stellung des Schnabels belehrten uns, dass wir es nicht, wie auf den ersten Blick schien, mit einer runden, sondern mit einer länglichen, mit dem Längsdurchmesser schräg gestellten Geschwulst zu thun hatten. Der Grösse nach erschien die Geschwulst wie eine mittlere Gartenerdbeere, mit der sie auch so, wenigstens in einer Partie, eine gewisse Aenlichkeit darbietet (s. Fig. 13 auf Tafel IV). Während nämlich der grösste Theil der Geschwulst von normaler Schleimhaut überzogen erscheint, die nur etwas mehr rosa als die übrige Schleimhaut gefärbt ist, finden wir an der Figur 5 abgebildeten Stelle einen papillären Bau. Auf der Spitze dieser eben angedeuteten Papillen haftet meist ein kleinster Flocken von weisslichem Belag; durch Beides erhielt diese Partie ein erdbeerähnliches Aussehen. Auf dem hinteren Theile der Geschwulst endlich sieht man einen umschriebenen, blutig tingirten Fleck.

Herr Professor Madelung sowohl, wie die anwesenden Herren konnten sich in der deutlichsten Weise von den beschriebenen Verhältnissen überzeugen; die Bilder liessen an Klarheit nichts zu wünschen übrig. So war denn

durch die kystoskopische Untersuchung die Gegenwart eines nach aussen von der linken Ureterenmündung breit aufsitzenden Tumors zweifellos festgestellt.

Professor Madelung entfernte denselben am 1. März nach vorausgegangener Sectio alta, und war so gütig, mir den Befund schriftlich mitzutheilen: „Die Neubildung sass, vollständig von derselben Grösse und Form, wie ich sie mit Hülfe Ihres Apparates mir gedacht hatte, an der linksseitigen Blasenwand, nahe dem Ostium urethr. sin.“ Der Heilungsprozess verlief in günstigster Weise, Patient hat sich auffallend erholt, die Blutungen haben völlig aufgehört. Die Genesung ist bis jetzt eine vollkommene.

IV. Fall. Kystoskopischer Befund einer Blase, aus der vor längerer Zeit ein prominirender carcinomatöser Tumor unter Zurücklassung der infiltrirten Basis mittelst Sectio alta exstirpirt worden war.

Betrifft einen Patienten aus dem hiesigen jüdischen Krankenhause und ist schon desshalb von hohem Interesse, weil er zeigt, wie auch die partielle Entfernung eines bösartigen Tumors auf das Befinden des Kranken den günstigsten Einfluss haben kann. Patient war von Herrn Dr. Israel vor einiger Zeit wegen einer bösartigen Neubildung der Blasenwand, die zu profusen Blutungen geführt hatte, operirt worden. Bei der Operation zeigte sich nun die Geschwulst von einer solchen Ausdehnung, dass Herr Dr. Israel beschloss, nur den prominentesten Theil derselben fortzunehmen, einen grossen, die Blasenwand infiltrirenden Theil aber stehen zu lassen. Die mikroskopische Untersuchung der herausgenommenen Partie bestätigte die Diagnose: Carcinom. Der Erfolg dieses Eingriffes war ein auffallend günstiger. Nicht nur hörten die Blutungen vollständig auf, nicht nur erfolgte die Heilung der Wunde in befriedigender Weise, Patient war auch von allen Beschwerden befreit, konnte den Urin lange halten und denselben andererseits spontan völlig entleeren. Der Harn war ganz klar und enthielt nur einzelne grössere Schleimfäden beigemischt. Unter diesen Verhältnissen musste es interessant sein zu sehen, was aus der zurückgebliebenen carcinomatösen Partie geworden sei. Der kystoskopische Befund war ein klarer, zu dem subjectiven Wohlbefinden des Patienten in krassem Widerspruch stehender. Alsbald nach Eintritt des Prisma in die Blase erblickt man, der rechten Seitenwand aufsitzend, zahlreiche warzige und keulenförmige Excrescenzen, die dichtgedrängt eine über thalergrosse Partie der Blaseninnenfläche einnehmen. Fig. 14 auf Taf. IV zeigt das endoskopische Bild unmittelbar nach dem Eintritt des Prismas in die Blase. Rechts sieht man die Falte der inneren Harnröhrenmündung, links die dicht aneinander gedrängten Excrescenzen der Neubildung, die in Folge der Nähe des Prismas vergrössert erscheinen. Beim tieferen Ein-

ühren des Instrumentes und den entsprechenden seitlichen Bewegungen des
chnabels sieht man deutlich, wie die ganze vordere Hälfte der rechten
eitenwand mit ähnlichen, theils grösseren, theils kleineren, mehr kolbigen oder
rusigen Gebilden besetzt ist. Bei dieser Gelegenheit konnten sich auch die der
ntersuchung beiwohnenden DDr. Israel und Feilchenfeld überzeugen,
lass eine mässige, während der Untersuchung durch das Instrument bewirkte
lutung das weitere Sehen nicht unmöglich macht. Man sah deutlich, wie das
lut aus einer verletzten Papille wie im Strome herabfloss, während man die
nderen Partieen der Blasenwand noch auf das Deutlichste sehen konnte.

V. Fall. Langzottiges Papillom auf der linken Seite des Blasenbodens. Die Untersuchung mit der Steinsonde hatte kein Resultat ergeben. Kystoskopische Diagnose. Keine Operation.

Herr W. aus S. wurde mir von Herrn Kollegen Dr. Boegehold hier
ugewiesen. Der Kranke giebt an, dass er seit ungefähr $^3/_4$ Jahren oft lange
rängen muss, ehe der Urin kommt. Von Zeit zu Zeit bestand auch häufigerer
arndrang, doch tröstete sich Patient damit, dass er „eine kleine Blase" habe.
chmerzen waren nicht vorhanden. Da bemerkte Patient im September vorigen
ahres ohne jede vorausgegangene Veranlassung, dass der Urin blutig war und
uch Gerinnsel enthielt. Schon wenige Stunden später will er wieder blutfreien
rin entleert haben. Der Urin blieb dann wie immer klar und gelb. Aehnliche
orübergehende Blutbeimischungen traten seither noch zweimal auf. In den
wischenpausen zwischen diesen ebenfalls nur wenige Stunden andauernden
lutbeimischungen war der Urin stets klar und bestanden keinerlei Beschwerden,
it Ausnahme von etwas häufigerem Harndrang. Ich untersuchte den
ranken zunächst mit der Sonde, ohne in der Blase etwas Abormes nachweisen zu können. Am nächsten Tage, dem 24. März 1887,
urde die Kystoskopie vorgenommen. Nach Einführen des Instrumentes erblickt
an zuerst die normale Falte der inneren Harnröhrenmündung und einen Theil der
benfalls normalen vorderen und oberen Harnblasenwandung. Wird nun der
chnabel nur ein wenig nach der linken Seite des Patienten herumgelegt, so
eht man in schönster Weise einen aus langen, flottirenden Zotten zusammenesetzten Tumor. Derselbe zeigte im endoskopischen Bilde eine grosse Aehnichkeit mit gewissen Wasserpflanzen, deren lange, schmale Blätter dichtedrängt im fliessenden Wasser flottiren. Die Basis des Tumors ist in der egend des linken Ureters zu suchen, nach vorne scheint die Geschwulst bis
icht an die Harnröhrenmündung heranzureichen. Schon nach kurzer Zeit erfolgte
ei einer unsanften Berührung mit dem Schnabel des Instrumentes eine Blutung,
ie eine Bestimmung der weiteren Verhältnisse der Geschwulst unmöglich machte.
Während der Tumor in einen immer dichteren rothen Nebel eingehüllt wurde
nd nach dieser Seite die Flüssigkeit blutig gefärbt war, konnte man bei

Wendung des Schnabels nach der rechten Seite des Kranken die normale Schleimhaut dieser Blasenwand noch auf das Deutlichste sehen. Die Untersuchung wurde nun abgebrochen. Leider hat sich Patient der vorgeschlagenen Operation entzogen, mir aber seiner Zeit brieflich mitgetheilt, dass ihm die Untersuchung gut bekommen sei.

VI. Fall. Infiltrirendes Neoplasma der linken Blasenwand. Sondenuntersuchung und Rectalpalpation hatten keinen Befund ergeben. Erfolgreiche Kystoskopie. Keine Operation.

Herr B. aus Berlin leidet schon seit mehreren Jahren an häufigem Harndrang; erst in den letzten 7 Monaten haben sich auch Schmerzen in der Blasengegend eingestellt, die nach dem Penis ausstrahlten. Seit dieser Zeit hat der Urin auch öfter Blutbeimischung gezeigt. Die von berufener Hand vorgenommene Untersuchung mit der Sonde und per rectum hatte nichts Abnormes nachweisen lassen.

Am 7. Mai wurde mir der Kranke von den Herren Kollegen DDr. Goldschmidt und v. Seredynski zur kystoskopischen Untersuchung zugeführt. Sofort nach dem Eindringen des Prisma in die Blase sieht man den grössten Theil der unteren Hälfte der rechten Blasenwand und den angrenzenden Theil des Blasenbodens bis zum rechten Ureter hin anstatt mit glatter Schleimhaut, mit dichtgedrängten, unregelmässig gestalteten, meist eigenthümlich rosa gefärbten knopf-, respective keulenförmigen, auch warzigen Excrescenzen bedeckt, die, ohne einen eigentlich prominenten Tumor zu bilden, der betreffenden Partie auf den ersten Blick das Aussehen eines ulcerirten, die Blasenwand infiltrirenden Carcinoms geben. Mehr nach vorn zu ist die Schleimhaut normal, ebenso an der übrigen Blaseninnenfläche. Die endoskopischen Bilder waren von grosser Klarheit; die anwesenden beiden Herren Kollegen konnten sich ebenfalls völlig über die vorliegenden Verhältnisse informiren. Es handelt sich hier zweifellos um eine breit aufsitzende, respective die Schleimhaut infiltrirende Neubildung von wahrscheinlich malignem Charakter. Von einer Operation wurde unter diesen Verhältnissen abgesehen.

VII. Fall. Taubeneigrosse villöse Geschwulst an der linken Blasenwand sitzend. Kystoskopische Diagnose. Keine Operation.

W., Maurer, 34 Jahre alt, wurde mir von Herrn Collegen Dr. Behnke wegen Blasenblutungen zur Untersuchung zugeschickt. Patient ist früher immer gesund gewesen. Vor circa $2^1/_2$ Jahren bemerkte er eines Tages ohne vorausgegangene Veranlassung bei einer Urinentleerung, dass die letzten Tropfen blutig seien. Auch bei den folgenden Entleerungen war der Urin noch blutig

gefärbt, am nächsten Tage aber wieder rein gelb. Seither stellten sich in unregelmässigen Pausen, immer ohne nachweisbare Veranlassung, ähnliche Blutbeimischungen zum Urin ein. Im Laufe der Zeit traten dieselben häufiger und stärker auf; die Blutungen dauerten dann auch längere Zeit. Beschwerden stellten sich nur ein, wenn sich in der Blase grössere Gerinnsel bildeten, deren Austreibung dann bei der Urinentleerung heftige Schmerzen verursachten. In den blutfreien Zwischenräumen fühlt sich Patient völlig wohl, nur durch den vorausgegangenen Blutverlust mehr weniger geschwächt; dann ist auch der Urin ganz klar und von rein gelber Farbe.

Patient war vorher noch nicht untersucht worden. Am 5. Mai 1887 wurde von mir die Kystoskopie vorgenommen. Unmittelbar nach dem Eindringen des Prisma in die Blase sieht man von links und oben eine zottige Geschwulstmasse hineinragen, die nach rechts zu die Medianlinie nicht überschreitet. Beim weiteren Vorschieben des Instrumentes kommen immer neue Geschwulsttheile in das Gesichtsfeld, endlich sieht man die hintere Fläche des Tumors sich jäh von der normalen Blasenwand abheben. Die Geschwulst besteht aus einer grossen Zahl dicht gedrängter, mannigfach gestalteter, bald mehr blasiger, keulenförmiger und fadenartiger Gebilde. Besonders die letzteren ragen vielfach frei über die sonstige Oberfläche hinaus. An einzelnen Stellen bestehen die äussersten Spitzen der Zotten aus abgestorbenen weissen Gewebsfetzen, wodurch der sonst schön rosafarbene Tumor wie mit kleinsten weissen Flecken bedeckt erscheint. Bei verschiedenen Stellungen des Instrumentes erkennt man leicht, dass der Tumor eine unregelmässig eiförmige Gestalt besitzt, seine Grösse dürfte die eines Taubeneies übertreffen. Von dem Orific. urethrae int. ist er durch einen mindestens $1^1/_2$ cm breiten Streifen normaler Schleimhaut getrennt. Die übrige Blasenschleimhaut ist vollständig normal, keine Spur von Katarrh. Am 15. Mai hatte ich Gelegenheit, unseren Patienten in der Sitzung der Gesellschaft für Heilkunde vorzustellen. Die Verhältnisse schienen für eine endoskopische Untersuchung sehr ungünstig zu liegen. Patient hatte in den letzten Tagen wieder bluthaltigen Urin entleert; noch am Vormittage des 15. Mai war am Ende der Urinentleerung etwas Blut gekommen. Wider Erwarten ergab das nach den üblichen Vorbereitungen eingeführte Kystoskop sehr schöne Bilder. Ein Jeder der zahlreich anwesenden Herren Collegen konnte sich durch einen Blick auf das Deutlichste von der Anwesenheit und den Eigenschaften des Tumors überzeugen.

VIII. Fall Nussgrosser villöser Tumor an der vorderen Blasenwand. Sondenuntersuchung und Rectalpalpation hatten kein Resultat ergeben. Trotz grosser Schwierigkeiten erfolgreiche Kystoskopie. Keine Operation.

Dieser Fall betrifft einen 63jährigen Patienten auf der Klinik des Herrn Geheimrath Leyden. Der Kranke leidet seit längerer Zeit an profuser Blutbeimischung zum Urin. Während des ganzen Aufenthaltes auf genannter Klinik war der Urin immer durch beigemischtes Blut dunkelrothbraun gefärbt. Lokale Beschwerden fehlten vollständig; Patient konnte den Urin lange halten und ohne Beschwerden entleeren. Die mikroskopische Untersuchung wies neben den rothen Blutkörperchen hin und wieder grosse Zellen nach, von denen es fraglich war, ob sie von einer Neubildung oder dem Epithel der Harnwege herstammten. Die Palpation der Blasengegend über der Symphyse, sowie die per rectum hatten keinerlei Anhalt gegeben. Auch die von chirurgischer Hand ausgeführte Untersuchung mit der Sonde hatte nichts in der Blase nachweisen können. So war selbst die Frage, ob die Quelle der Blutung ihren Sitz in der Blase oder in den oberen Harnwegen respective den Nieren habe, eine offene.

Herr Professor A. Fränkel forderte mich nun auf, den Kranken mit dem Kystoskop zu untersuchen. Diese Untersuchung wurde am 9. Juli 1887 in Gegenwart des Professors A. Fränkel, Stabsarzt Dr. Renvers, sowie zahlreicher anderer auf der Klinik anwesender Herren vorgenommen. Die Verhältnisse, die der Kranke zur Zeit darbot, waren für die endoskopische Untersuchung so überaus ungünstige, dass ich schon an dem Erfolg derselben verzweifelte. Zunächst war das Orificium urethr. int. so eng, dass es schon bei der Untersuchung mit der Sonde Schwierigkeiten gemacht hatte. Es war wohl dehnbar, doch trat bei einem jeden derartigen Versuch eine geringe Blutung ein, die nur zu leicht geeignet erschien, das Prisma des Instrumentes beim Einführen zu verunreinigen. Zudem war, wie schon erwähnt, der Urin stark bluthaltig, von dunkelrothbrauner Farbe. Derselbe ward durch einen Nélaton-Katheter entleert und nun versucht, durch wiederholte Ausspülungen wenigstens vorübergehend einen klaren, farblosen Blaseninhalt herzustellen. Nach einigen Spülungen kam das Spülwasser wohl annähernd klar, aber noch deutlich roth gefärbt zurück. Wie oft man nun auch die Ausspülungen wiederholte, stets war die Färbung die gleiche. Es stand danach fest, dass zur Zeit eine continuirliche frische Blutung statthabe, die die injicirte Flüssigkeit sofort wieder röthete. Unter diesen Verhältnissen wurden weitere Injectionen als zwecklos unterlassen, die Blase mit 150 ccm Wasser angefüllt und das Instrument eingeführt. Zu meinem freudigen Erstaunen zeigte das Kystoskop durchaus befriedigende Bilder. Unmittelbar nach Eintritt des Prisma in die Blase sieht man, von der vorderen Wand herabhängend, einen grossen Tumor, der aus einer grossen Menge dicht gedrängter, zottiger und kolbiger Gebilde zusammengesetzt ist. Beim tieferen Einführen des Instrumentes konnte man seine hintere Fläche zur Anschauung bringen und feststellen, dass die Geschwulst mindestens in der Grösse einer welschen Nuss in das Blasencavum vorspringe. Gegen die obere Wand setzte sich die schön rosa gefärbte,

zottige Masse scharf ab. Nach unten zu schien mir die Geschwulst unmittelbar über dem Orif. urethr. int. zu entspringen, wenigstens kam die sonst so charakteristische Falte des letzteren nicht zur Anschauung, vielmehr befand sich das Prisma unmittelbar nach dem Austritt aus der Harnröhre der unteren, von flottirenden Zotten bedeckten Geschwulstfläche gegenüber.

Einen eigenthümlichen Eindruck machten einige Partieen der Geschwulstmasse, aus der längere schwarzgefärbte wurm- und fadenartige Gebilde heraushingen, die zweifellos durch Zotten gebildet wurden, in deren Gewebe ein Bluterguss stattgefunden hatte.

Auch die meisten der anwesenden Herren Collegen konnten sich in befriedigender Weise über die eben beschriebenen Verhältnisse informiren.

IX. Fall. Carcinom der Blase. Sondenuntersuchung hatte kein Resultat ergeben. Kystoskopische Diagnose. Sectio alta.

Patient auf der Klinik des Herrn Geheimrath von Bergmann leidet seit langer Zeit an Anfällen von Hämaturie. Er ist wiederholt mit der Sonde mit negativem Resultat untersucht worden.

Am 10. October 1887 nahm ich in Gegenwart des Herrn von Bergmann und zahlreicher Collegen die Kystoskopie vor, die ein durchaus befriedigendes Resultat lieferte, obgleich der Urin des Kranken noch Tags vorher bluthaltig gewesen war. Das Einführen des Instrumentes wurde durch das recht enge Orificium urethr. extern. erschwert. Sehr schöne Bilder. Legt man den Schnabel des Instrumentes nach dessen Eintritt in die Blase etwas nach links herum, so sieht man unmittelbar von der Falte der Harnröhrenmündung ausgehend und ziemlich weit auf die linke Seitenwand übergreifend eine stark veränderte, mit kolbigen und warzigen Excrescenzen bedeckte Schleimhautfläche, die besonders gegen die Urethralöffnung zu einen deutlich zottigen Charakter annimmt. Schiebt man das Instrument weiter in die Blase vor und legt den Schnabel so weit nach der rechten Seite herum, dass er eine mittlere Lage zwischen der horizontalen und der vertikalen Richtung einnimmt, so sieht man in überraschend schöner Weise einen knopfförmigen, mit gefranzten Excrescenzen besetzten Tumor, der scharf abgegrenzt über die umgebende gesunde Schleimhaut hervorragt. Besonders schön waren die kurzen, dicken, an ihren Enden mit weisslichen Auflagerungen versehenen Zotten zu sehen, die dem in pilzförmiger Weise aufsitzenden Tumor eine grosse Aehnlichkeit mit gewissen Seesternen gaben. Die anwesenden Herren konnten sich in der befriedigendsten Weise von dem Vorhandensein und den Eigenschaften des Tumors überzeugen.

Die am 17. October von Herrn von Bergmann vorgenommene Sectio alta bestätigte den endoskopischen Befund nach jeder Richtung und erweiterte ihn dahin, dass sich die zweifellos carcinomatöse Neubildung von den oben be-

schriebenen Stellen aus noch auf weite Strecken unter der normalen Schleimhaut hinzog. Eine vollständige Entfernung der carcinomatösen Massen war damit unmöglich geworden.

X. Fall. Flaches münzförmiges Papillom an der rechten Blasenwand. Spontaner Abgang einer Zotte. Erfolglose Sondenuntersuchung. Kystoskopische Diagnose. Abkratzen der Geschwulst durch die erweiterte Harnröhre. Heilung.

Frau B., Patientin des Herrn Professor Sonnenburg, leidet seit Jahren an häufigem Harndrang; seit 9 Monaten wiederholte kurzdauernde Anfälle von Hämaturie, die ohne jede nachweisbare Veranlassung auftraten. Vor Kurzem war unter heftigem Brennen ein grösserer Gewebefetzen abgegangen, der sich mikroskopisch als wohlcharakterisirte Zotte herausstellte. Die nun vorgenommene Untersuchung mit der Sonde ergab einen negativen Befund.

Die am 21. November 1887 in Gegenwart der Herren Professor Sonnenburg und Dr. Blumenthal vorgenommene Kystoskopie zeigte sogleich auf der rechten Seite der Blaseninnenfläche nach aussen von der rechten Ureterenmündung einen flachen, münzenförmigen, aus gleichmässigen kurzen, kolbigen Zotten zusammengesetzten Tumor. Da Patientin im 4. Monat gravid war, sah Herr Professor Sonnenburg von einer radikalen Behandlung ab und kratzte die Geschwulst am 25. November nach Erweiterung der Urethra mit dem Fingernagel ab. Er konnte den endoskopischen Befund in allen Punkten bestätigen.

Patientin ist seither von einem gesunden Kinde entbunden worden und befindet sich z. Z. völlig wohl.

XI. Fall. Nussgrosses Spindelzellen-Sarcom an der rechten Blasenwand. Massenhafter Abgang charakteristischer Spindelzellen. Kystoskopische Diagnose. Exstirpation des Tumors mittelst Sectio alta. Heilung. Baldiges Recidiv. Tod.

Der Tischler M. wurde mir am 27. November 1887 von Herrn Collegen Behnke zur kystoskopischen Untersuchung zugeschickt. Patient leidet seit Januar 1887 an zeitweiligen Anfällen von Hämaturie, die ohne alle Veranlassung auftraten und nach einiger Zeit von selbst aufhörten. Der trübe Urin enthielt massenhafte polymorphe langgeschwänzte, grosskernige Zellen, theils einzeln, theils in grossen nesterähnlichen Haufen angeordnet.

Patient war noch nicht untersucht worden.

Die am 30. November vorgenommene Kystoskopie zeigte auf der rechten Blasenwand, deren vordere Hälfte einnehmend, einen nussgrossen, aus zottigen und blasigen resp. kolbigen Elementen zusammengesetzten Tumor. Derselbe war von rosa Farbe, die Spitzen der meisten Zotten zeigten eine weisse Spitze, die, aus nekrotischem Gewebe gebildet, an einigen Stellen lange dünne, fadenartige Fortsätze darstellten. Vermehrt wurde die Mannigfaltigkeit der Bilder noch durch einzelne dunkel, fast schwarz gefärbte, blattartig ausgebreitete Zotten, die diese Farbe zweifellos früheren apoplectischen Ergüssen in ihr Gewebe verdankten. — Drehte man den Schnabel des tief eingeführten Instrumentes nach der rechten Seite und zog es alsdann langsam heraus, so legte sich alsbald die Masse des Tumors zwischen Lampe und Prisma. Es war darnach leicht festzustellen, wie weit der Tumor nach dem Blasencavum vorragte.

Die am 9. December von mir vorgenommene Operation bestätigte nach hoher Eröffnung der Blase den kystoskopischen Befund vollständig; die Geschwulst wurde exstirpirt. Die Heilung erfolgte in befriedigender Weise; die Wunde war schon völlig geschlossen, die Blase verrichtete ihre Funktion in normaler Weise, als sich in der frischen Narbe ein Recidiv des Sarcoms — als solches hatte sich die excidirte Geschwulst bei der mikroskopischen Untersuchung herausgestellt — zeigte, dem Patient am 2. April erlag.

XII. Fall. Apfelgrosses fibröses Papillom an der rechten Blasenwand. Die Untersuchung mit der Sonde hatte kein Resultat ergeben. Trotz grosser Schwierigkeiten erfolgreiche Kystoskopie. Exstirpation des Tumors mittelst Sectio alta. Heilung.

Kutscher S. aus Berlin, 53 Jahre alt, leidet seit mehreren Jahren an zeitweiligen Anfällen von Hämaturie. Von Seiten des Hausarztes wurde ein Nierenleiden angenommen und eine 3wöchentliche Schwitzkur verordnet. Als im Juli 1887 die Blutung einen besonders hohen Grad erreichte, ging Patient in ein Berliner Krankenhaus und wurde dort von sachkundiger Hand mit der Sonde untersucht, ohne dass sich etwas Positives nachweisen liess. Die Untersuchung war von schwerer Reaction gefolgt, Patient befand sich in viel schlechterem Zustande, als vorher. Auch in den blutfreien Zeiten war der Urin trübe. Als Patient im Anfang des December 1887 zum ersten Male zu mir kam, waren die Beschwerden sehr hochgradig; die Blase zeigte sich sehr reizbar, der Urin war trübe.

Die kystoskopische Untersuchung bot in diesem Falle ganz aussergewöhnliche Schwierigkeiten, die, wie sich später herausstellte, in der Grösse der Geschwulst ihren Grund hatten.

Bei der ersten Untersuchung stellte sich sogleich eine so starke Blutung ein, dass man nur ein diffus rothes Gesichtsfeld erblickte. Auch die zweite

Untersuchung wurde durch eine sogleich eintretende Blutung gestört, doch gelang es bei Anwendung eines sehr starken Lichtes noch, deutlich zottige Massen zu erblicken.

Die dritte, am 15. December 1887 vorgenommene kystoskopische Untersuchung sollte uns endlich völlige Klarheit verschaffen.

Beim Eintritt des Prismas in die Blase erblickt man die durch flottirende Schleimfetzen maskirte Falte der inneren Harnröhrenöffnung, die man nach links zu bis zum Blasenboden verfolgen kann. Dreht man dagegen den Schnabel des Instrumentes, ohne dasselbe weiter vorzuschieben, nach der rechten Seite, so wird das Gesichtsfeld alsbald diffus geröthet; quer durch das düsterroth gefärbte Gesichtsfeld sieht man einen dunklen Streifen verlaufen, der der Furche zwischen der Falte des Orif. urethr. und der unmittelbar hinter derselben gelegenen Geschwulstmasse entspricht. Führt man nun weiterhin das Instrument bei nach oben gerichtetem Schnabel etwas tiefer in die Blase ein, so erscheinen alsbald, von der rechten Seite in das Gesichtsfeld hereinragend, ausgedehnte Geschwulstmassen, die aus rosa gefärbten kolbigen Gebilden zusammengesetzt sind; einige Partien zeigen sich mit grossen flottirenden Schleimfetzen bedeckt.

Dreht man in dieser Stellung, während sich das Prisma etwa in der Mitte der Blasenhöhle befindet, den Schnabel des Instrumentes langsam nach rechts, so wird plötzlich das Gesichtsfeld dunkel. Schiebt man das Instrument weiter nach hinten, so hellt sich das Gesichtsfeld wieder auf, man erblickt die von zottigen Massen gebildete hintere Fläche der Geschwulst, deren hintere Grenze endlich deutlich zur Anschauung kommt. Die ganze linke Hälfte der Blasenwand zeigte leichte katarrhalische Veränderungen. Auf Grund dieses Befundes musste man annehmen, dass auf der rechten Blasenwand, mehr nach vorn zu, ein apfelgrosser kugeliger Tumor sitze, dessen vordere Partien der vorderen Wand anliegen, während er gegen die hintere Blasenwand durch eine breite und tiefe Furche getrennt ist. Ueber die Stielverhältnisse konnte uns die kystoskopische Untersuchung keinen Aufschluss geben.

Die am 12. Januar 1888 von mir vorgenommene Operation bestätigte den endoskopischen Befund völlig. Nach hoher Eröffnung der Blase zeigte sich ein apfelgrosser Tumor von blumenkohlartiger Oberfläche, der der rechten Blasenwand mit kurzem, dickem Stiele aufsass. Die Geschwulst wurde exstirpirt; Patient ist geheilt.

XIII. Fall. Nussgrosses fibröses Papillom auf der rechten Seite des Blasenbodens. Kystoskopische Diagnose. Exstirpation des Tumors mittelst Sectio alta. Heilung.

Der 49jährige Kranke wurde mir von Herrn Collegen Marc in Wildungen zur kystoskopischen Untersuchung zugewiesen. Patient hatte Jahre lang an schweren gonorrhöischen Complicationen, Epididymitis, Cystitis, abs-

cedirender Prostatitis etc. gelitten. Obgleich bei entsprechender Behandlung die meisten krankhaften Prozesse allmählich zurückgegangen waren, bestand doch noch eine von Zeit zu Zeit auftretende Blutbeimischung zum Urin, die den Verdacht auf einen Blasentumor nahelegte.

Die am 14. Januar 1888 von mir vorgenommene Kystoskopie zeigte einen nussgrossen villösen Tumor, der vorn und unten auf der rechten Blasenwand aufsass, nach vorn bis an das Orif. urethr. int., nach abwärts bis auf den Blasenboden reichte. Er bestand aus einer grossen Menge rosa gefärbter Zotten, von denen einige mit weisslichem Belag besetzt waren. Die übrige Blaseninnenfläche zeigte nur leichte katarrhalische Veränderungen.

Die am 25. Januar von mir ausgeführte Operation (Sectio alta) bestätigte den kystoskopischen Befund völlig; der Tumor ist exstirpirt; Patient ist geheilt entlassen.

XIV. Fall. Kleines Papillom an der linken Blasenwand. Kystoskopische Diagnose. Exstirpation mittelst Sectio alta. Heilung.

Der 57 jährige Kranke leidet seit 3 Monaten an zeitweiligen Anfällen von Hämaturie und wurde mir von Herrn Collegen Kreismann in Gräfenthal zur kystoskopischen Untersuchung zugewiesen. Dieselbe wurde am 28. Februar 1888 vorgenommen und zeigte in der Mitte der linken Blasenwand einen senkrecht stehenden, riffförmigen Tumor (s. Fig. 16 auf Taf. V), der mit kurzen weissen Zotten besetzt ist. Mit oberem und unterem, abgerundetem Ende steigt er plötzlich aus dem Niveau der umgebenden Schleimhaut auf. Seine Höhe ist nicht unbeträchtlich, wie man aus der Breite des Schattens schliessen kann, der bei Bewegungen des Instrumentes seine Lage und Grösse wechselt. Die Oberfläche des Kammes, der bei Stellung des Instrumentes in der Medianlinie ungefähr Dreiviertel der Länge des Gesichtsfeldes einnimmt, zeigt einen undeutlich papillären Bau. Die vor diesem Wulst gelegene Schleimhaut zeigt völlig normale Verhältnisse; die hinter ihm gelegene dagegen bietet eine eigenthümliche körnige, mit kleinen knopfförmigen Erhabenheiten besetzte Oberfläche dar. In ziemlicher Entfernung von dem in Fig. 16 abgebildeten Tumor zeigte sich weiter nach hinten ein kleinerer von halbkugeliger Gestalt.

Am 10. März exstirpirte ich die Geschwulst nach hoher Eröffnung der Blase; die Verhältnisse entsprachen nach jeder Richtung dem kystoskopischen Befunde. Patient wurde mit einer engen Fistel geheilt entlassen.

XV. Fall. Carcinomatöser Tumor am Blasenboden. Kystoskopische Diagnose. Operation (Sectio alta) Tod.

Circa 35jährige Dame leidet seit einer Reihe von Jahren an häufigen Anfällen von Hämaturie. Der Hausarzt hielt dieselben für Nierenblutungen.

Am 21. Januar nahm ich die kystoskopische Untersuchung in Gegenwart des Herrn Professor Jacobson vor. Der Umstand, dass der Urin z. Z. in Folge continuirlicher Blutbeimischung von dunkel rothbrauner Farbe war, liess es zweifelhaft erscheinen, ob wir genügend klare Bilder erzielen würden. Nach einigen Ausspülungen kam die erste Portion des Spülwassers fast klar zurück, wurde aber um so stärker roth gefärbt, je mehr sich die Blase entleerte, so dass die letzten Tropfen eine blutrothe Farbe zeigten. Unter diesen Verhältnissen führte ich die Ausspülungen so aus, dass ich die Blase beim Herauslassen nie ganz entleerte, spritzte vielmehr schon zu einer Zeit neue Flüssigkeit ein, in der noch ein Rest der alten in der Blase vorhanden war. Nun kam das Wasser bald klar, nur ganz hellrosa gefärbt, zurück. Da keine Aussicht vorhanden war, durch weitere Ausspülungen ein farbloses Medium zu erzielen, injicirte ich schnell so viel Wasser, dass die Blase ungefähr 150 ccm enthielt, und führte sofort das I. Kystoskop ein. Dasselbe gab durchaus befriedigende Bilder. Am Blasenboden zeigt sich eine knollige Geschwulst, die nach vorn bis unmittelbar an die innere Harnröhrenmündung reicht. Nach hinten zu fällt sie schroff ab und scheint hier dem Boden mit eingeschnürter Basis aufzusitzen. Die Farbe dieses knolligen Tumors ist hell rosaroth, eine Andeutung einer Gliederung kaum sichtbar; viele über die ganze Oberfläche vertheilte weisse Flecken rühren von festhaftenden nekrotischen Gewebefetzen her. Auf der linken Seite dieses knolligen Tumors zeigte sich eine kleinere, aus zottigen Massen zusammengesetzte Geschwulst, an der einige bräunliche Blutgerinnsel adhärirten.

Die anwesenden Herren Collegen konnten sich ebenfalls von dem Vorhandensein der Geschwulst überzeugen.

Die mehrere Monate später von anderer Seite vorgenommene Operation bestätigte den endoskopischen Befund vollständig. Es handelte sich um ein Carcinom; Patientin ging bald darauf zu Grunde.

XVI. Fall. Kleines Papillom nach aussen von der linken Harnleitermündung. Kystoskopische Diagnose. Keine Operation.

Der 68jährige Kranke leidet seit mehreren Jahren an zeitweiligen Anfällen von Hämaturie; er wurde mir von Herrn Collegen Sachse zur kystoskopischen Untersuchung zugewiesen. Dieselbe wurde am 9. April vorgenommen und zeigte den in Fig. 17 auf Taf. V abgebildeten Tumor. Derselbe war von hochrother, fast himbeerähnlicher Farbe und zeigte sich aus gleichmässigen, dichtgedrängten Papillen zusammengesetzt. Durch Farbe und Bau war er scharf gegen die umgebende völlig normale Schleimhaut abgesetzt. Der bei Verschiebung des Instrumentes wechselnde Schatten liess leicht den Grad der Prominenz beurtheilen. Wie Fig. 17 zeigt, bot der kleine Tumor im

endoskopischen Gesichtsfelde ein überaus zierliches Bild dar. Rechts oben sehen wir einen Venenstamm plötzlich auf der Schleimhaut auftauchen und nach erfolgter Theilung zum Rande des Tumors verlaufen, der an ihm wie die Traube am Stiel zu hängen scheint.

Die kleine Geschwulst sass nach aussen von der linken Harnleitermündung, die zugleich mit dem Harnleiterwulst in Fig. 17 abgebildet ist. Die übrige Blaseninnenfläche zeigte völlig normale Verhältnisse, keine Spur von Katarrh.

Patient hat die vorgeschlagene Operation verweigert.

XVII. Fall. Fibröses Papillom am Blasenboden. Die Untersuchung mit der Sonde und die Rectalpalpation hatten kein Resultat ergeben. Kystoskopische Diagnose. Exstirpation mittelst Sectio alta. Heilung.

50jähriger Patient auf der Klinik des Herrn Geheimrath von Bergmann leidet seit 8 Jahren an zeitweiligen Anfällen von Hämaturie. Die Blutungen waren zeitweilig sehr bedeutend. Wegen neuerlicher sehr starker Blutung liess sich Patient auf genannter Klinik aufnehmen. Die Untersuchung mit der Sonde und die Rectalpalpation ergaben einen negativen Befund. Die Blutungen haben seit einiger Zeit aufgehört, doch besteht Blasenkatarrh.

Am 18. Mai wurde von mir auf der Klinik die kystoskopische Untersuchung in Gegenwart der Herren DDr. Bramann, Kirchhof u. A. vorgenommen. Der mit dem Nélaton-Katheter entleerte Urin war nur wenig getrübt; auch bei den ersten Ausspülungen zeigte sich die Flüssigkeit fast klar. Bei Fortsetzung der Spülung aber wird die Trübung des Spülwassers eine immer stärkere, es erscheint völlig undurchsichtig, von weisser, milchiger Farbe und kommt endlich deutlich roth gefärbt zurück. Zugleich wird die Blase sehr unruhig und treibt die injicirte Flüssigkeit neben dem Katheter heraus. Der Kranke erhält nun eine Morphium-Einspritzung, worauf die Blase wieder ruhiger wird. Nach einigen weiteren Spülungen kommt die Flüssigkeit wohl klar, aber immer noch röthlich gefärbt zurück. Ich stehe unter diesen Verhältnissen von weiteren Ausspülungen ab, injicire schnell 150 ccm Wasser, die die Blase jetzt gut verträgt, und führe sofort das I. Kystoskop ein.

Trotzdem die Bilder nicht ganz klar waren, konnte man doch leicht feststellen, dass von der linken Seite des Blasenbodens ein Tumor aufragt, der nach der Mitte und nach vorne zu, wie aus dem hier erzeugten Schatten zu schliessen ist, scharf abfällt, während er nach den anderen Richtungen mehr allmählich in das Niveau der Schleimhaut übergeht. Seine Oberfläche erscheint wenig gegliedert, ist von rosa Farbe, zeigt in der Mitte einen grösseren Fleck fest anhaftenden weissen Belages und ist mit mehreren rothen Streifen und Flecken besetzt, aus denen Blut heraussickert.

Trotz der Trübung der Flüssigkeit konnten sich auch die übrigen Herren von der Anwesenheit des Tumors überzeugen.

Die am 13. Juni vorgenommene Operation (Sectio alta) hat den kystoskopischen Befund völlig bestätigt. Patient ist geheilt.

XVIII. Fall. Gestieltes fibröses Papillom an der linken Blasenwand. Die in Narcose vorgenommene Untersuchung mit der Sonde und die per Rectum hatte einen negativen Befund ergeben. Kystoskopische Diagnose. Exstirpation mittelst Sectio alta. Heilung.

Der 34jährige Patient wurde mir von Herrn Professor Sonnenburg am 1. Juni 1888 zur kystoskopischen Untersuchung zugeführt. Patient leidet seit 4 Jahren an zeitweiligen Anfällen von Hämaturie. Die in Narcose vorgenommene Untersuchung mit der Sonde und die per Rectum hatten ein negatives Resultat ergeben. Unter diesen Verhältnissen lag der Gedanke an einen Nierentumor um so näher, als Patient auch über zeitweilige Schmerzen in der Nierengegend klagte. Patient hat in der letzten Zeit sehr viel Blut verloren und ist sehr von Kräften gekommen.

Am 1. Juni Kystoskopie in Gegenwart des Herrn Professor Sonnenburg. Der Urin ist trübe von bräunlicher Farbe; nach einigen Ausspülungen kommt die Flüssigkeit klar zurück. Das eingeführte Kystoskop liefert sehr schöne Bilder. Man sieht sofort einen der linken Blasenwand aufsitzenden, aus lockergefügten, derben, meist blattförmigen Zotten zusammengesetzten Tumor, dessen endoskopisches Bild Fig. 18 auf Taf. V veranschaulichen mag. Unten rechts erblickt man die zottige Geschwulstmasse, oben links eine kleine Luftblase. Dreht man bei tief eingeführtem Instrument den Schnabel nach links, so sieht man die hintere Fläche der Geschwulst. Zieht man das Instrument, ohne es um seine Achse zu drehen, langsam heraus, so wird das Gesichtsfeld bald durch Zwischenlagerung der Geschwulstmasse zwischen Lampe und Prisma dunkel. Dreht man den Schnabel dann nach der rechten Seite, so erblickt man diese auf das Deutlichste. Auch Herr Professor Sonnenburg konnte sich auf das Befriedigendste von der Anwesenheit des Tumors überzeugen und bei der am 5. Juli vorgenommenen Operation nach hoher Eröffnung der Blase den kystoskopischen Befund völlig bestätigen. Der Tumor wurde exstirpirt. Patient ist geheilt entlassen.

XIX. Fall. Papillom auf der rechten Seite des Blasenbodens. Die vorgenommene Untersuchung hatte kein Resultat ergeben. Colossaler Blutverlust, end-

liches Aufhören der Blutung. Kystoskopische Diagnose. Keine Operation.

Patient des Herrn Dr. Weise. Der ungefähr 40jährige Kranke leidet seit mehreren Jahren an Anfällen von Hämaturie. Als im Sommer d. J. wieder eine stärkere Blutung auftrat, liess sich Patient in ein Berliner Krankenhaus aufnehmen. Die dort vorgenommene Untersuchung mit der Sonde ergab ein negatives Resultat. Patient fühlte sich nach derselben bedeutend schlechter; namentlich wurde die Blutung viel stärker und erreichte bisher ungekannte Grade. Da Patient sich vor Stellung einer exacten Diagnose keiner Operation unterwerfen wollte, verliess der sehr heruntergekommene Mann das Krankenhaus und wurde mir am 28. Mai von Herrn Collegen Weise zur kystoskopischen Untersuchung zugewiesen.

Der Kranke war auf das Aeusserste anämisch, von wachsbleicher Farbe. Der Urin war bei jeder Entleerung stark bluthaltig, dunkelrothbraun; oft enthielt er Gerinnsel, deren Austreibung grosse Beschwerden verursachte. Erscheinungen eines Blasenkatarrhs fehlten. Dass der Kranke unter diesen Verhältnissen einen schweren chirurgischen Eingriff nicht überwinde, schien mir klar; an eine kystoskopische Untersuchung war z. Z. auch nicht zu denken. So blieb nichts Anderes übrig, als bessere Zeiten abzuwarten und im Vertrauen auf die wohl bekannte Eigenthümlichkeit der durch Blasengeschwülste bedingten Hämaturie zu hoffen, dass die Blutung früher oder später, aber noch zur rechten Zeit aufhören werde. Unsere Geduld sollte auf eine schwere Probe gestellt, schliesslich aber doch belohnt werden. Als die Blutbeimischung in den ersten Wochen unter nur geringen Schwankungen die gleiche blieb, liess ich den Kranken, seinem lebhaften Wunsche folgend, aufs Land gehen. Kurze Zeit darauf hörte die Blutung auf; als Patient sich mir nach mehreren Wochen wieder vorstellte, war der Urin ganz klar, von rein gelber Farbe. Am 27. Juli konnte ich die Kystoskopie mit vollstem Erfolg vornehmen. Sehr schöne Bilder. Es zeigt sich auf der rechten Seite des Blasenbodens, unmittelbar hinter dem Orif. urethr. int., ein wallnussgrosser rosagefärbter villöser Tumor. Patient hat sich erholt und wird sich der vorgeschlagenen Operation (Sectio alta und Exstirpation des Tumors) unterziehen.

XX. Fall. Kystoskopische Diagnose einer villösen Geschwulst in ihren ersten Anfängen. Nach 11 Monaten nochmalige Kystoskopie. Nussgrosses Papillom auf der rechten Seite des Blasenbodens. Keine Operation.

Dieser Fall ist dadurch von besonderem Interesse, dass die Neubildung in ihren ersten Anfängen beobachtet wurde und bei einer späteren

Untersuchung festgestellt werden konnte, in welchem Maſse sie in der Zwischenzeit gewachsen war.

Es handelte sich um einen 62jährigen Kranken des Herrn Collegen Seidel. Patient hatte wiederholt an heftigen Nierenkoliken gelitten und im Laufe der Zeit eine grössere Anzahl kleiner harnsaurer Concremente entleert. Seit einiger Zeit bestanden auch Blasenbeschwerden, die an das Vorhandensein eines Blasensteines denken liessen. Herr College Seidel führte mir den Kranken zur kystoskopischen Untersuchung zu, die am 6. November 1887 vorgenommen wurde. Patient war vorher noch nicht instrumentell untersucht worden. Der vermuthete Stein war nicht vorhanden, dagegen fand sich neben Verdickung und Wucherung der das Orif. urethr. int. umgebenden Falte auf der rechten Seite des Blasenbodens, dicht vor der Harnleitermündung, eine kleine runde Stelle, die mit einzelnen kurzen rosa gefärbten Zotten bedeckt ward.

Eine sichere Diagnose schien mir z. Z. bei dem geringen Umfange der gesehenen Excrescenzen nicht möglich. Ich machte Herrn Collegen Seidel darauf aufmerksam, dass wir es hier wahrscheinlich mit dem Beginne eines Neoplasmas zu thun hätten und dass eine nochmalige nach längerer Zeit vorzunehmende Untersuchung nothwendig sei.

Diese zweite kystoskopische Untersuchung wurde von mir in Gegenwart von Herrn Collegen Seidel am 10. October 1888 vorgenommen.

Vor der Untersuchung erzählte der Patient, dass er in der letzten Zeit einen starken Anfall von Hämaturie gehabt habe und gab unbefragt an, dass die Blutbeimischung bei diesem Anfall viel bedeutender gewesen sei, als bei früheren Blutungen, die zugleich mit den Nierenkoliken eintraten und zweifellos aus den oberen Harnwegen stammten.

Das Kystoskop zeigte die ganze rechte Hälfte des Blasenbodens von einer zart rosa gefärbten, moosartig gestalteten, aus locker gefügten, dendritisch verzweigten kolbigen Zotten zusammengesetzten Geschwulstmasse bedeckt. Dieselbe war etwas abgeflacht und ungefähr von der Grösse einer kleinen welschen Nuss.

Patient hat sich bis jetzt noch nicht zur vorgeschlagenen Operation entschlossen.

V.

Prostatahypertrophie.

Der kystoskopische Befund, den uns die Untersuchung an Prostatahypertrophie leidender Kranker liefert, bezieht sich einerseits auf die Veränderungen, welche durch die Vergrösserung der Vorsteherdrüse in der Umgebung der inneren Harnröhrenmündung am Blasenboden bewirkt werden, und andererseits auf diejenigen secundären pathologischen Prozesse, von denen bei höheren Graden von Prostatahypertrophie die übrige Blasenwand fast ausnahmslos ergriffen wird.

Die eigenthümlichen Schwierigkeiten, welche durch eine stärkere Anschwellung der Prostata der Ausführung unserer Untersuchungs-Methode und namentlich der allseitigen Ableuchtung der Blasenwand erwachsen, sind oben ausführlich erörtert worden. An dieser Stelle soll nur von der endoskopischen Diagnostik der Veränderungen die Rede sein, welche die Prostatahypertrophie als selbständige Krankheit darbietet.

Man muss sich zunächst darüber verständigen, welche Veränderungen der erkrankten Prostata man überhaupt kystoskopisch zur Anschauung bringen kann. Es ist klar, dass uns das Kystoskop nur über die Verhältnisse informiren kann, die sich innerhalb der Blase, am Blasenboden resp. in der Umgebung des sogenannten Blasenhalses bemerklich machen. Es sind das insbesondere die durch die Schwellung der Drüse bedingten Vorwulstungen in der Umgebung der inneren Harnröhrenmündung, die als mehr oder weniger umschriebene Knoten in das Blasencavum vorragen. Unser III. Kystoskop wird uns über diese Veränderungen ähnliche Aufschlüsse geben,

wie wir sie bei Besichtigung der über der Symphyse weit eröffneten Blase erhalten. Ausserdem können wir uns aber, wie wir gleich sehen werden, mittelst unseres I. Kystoskopes noch über die feineren Veränderungen der das Orif. urethr. int. umgebenden Falte Rechenschaft geben. Ueber die sonstigen Verhältnisse der hypertrophischen Prostata müssen wir uns durch die anderen bekannten Untersuchungs-Methoden zu unterrichten suchen.

Unser III. Kystoskop ist bekanntlich speciell construirt worden, um geschwulstartige Massen in der Umgebung der inneren Harnröhrenmündung in ihren natürlichen Grössenverhältnissen zur Anschauung zu bringen; es eignet sich demnach ganz besonders für das in Frage stehende Leiden. Der Umstand, dass dieses III. Instrument erst seit Kurzem völlig fertig gestellt ist, erklärt, dass meine Untersuchungen über den endoskopischen Befund bei Prostatikern noch nicht abgeschlossen sind; ich musste dieselben bisher ausschliesslich mit dem I. Kystoskop vornehmen. Die folgende Schilderung der in Rede stehenden Prozesse wird demnach noch eine lückenhafte sein; ich werde nicht versäumen, sie durch weitere Veröffentlichungen zu vervollständigen.

Bei genügender Uebung giebt uns übrigens auch unser I. Kystoskop bei Kranken, die an Prostatahypertrophie leiden, sehr werthvolle Aufschlüsse und das um so mehr, je geringer die Veränderungen sind, in einem je früheren Stadium die Fälle zur Untersuchung gelangen. Ja, man kann schon jetzt behaupten, dass wir überhaupt kein Mittel besitzen, um uns über beginnende pathologische Veränderungen am sogen. Blasenhals ähnlich ergiebige und zuverlässige Aufschlüsse zu verschaffen, wie durch die Untersuchung mit dem I. Kystoskop.

Speciell das Studium der durch dieses Instrument auf das Schönste zur Anschauung gebrachten Structur-Verhältnisse der das Orif. urethr. int. umgebenden Falte dürfte, wie ich zuversichtlich hoffe, für das Verständniss der Symptomatologie der Prostatahypertrophie von hoher Bedeutung werden.

Während sich diese Falte, wie oben ausführlich beschrieben, unter normalen Verhältnissen von zarter gleichmässiger Beschaffen-

heit zeigt, ist sie bei Prostatahypertrophie ausnahmslos verdickt; ihr freier Rand, der normaler Weise einen dünnen glatten Saum darstellt, erscheint als unregelmässiger derber Wulst. Zugleich zeigen sich an verschiedenen Stellen der Falte knollige Einlagerungen, die bald halbkugelige Hervorragungen, bald mehr unregelmässige Auftreibungen darstellen. Selbstverständlich darf man sich durch die scheinbare Grösse, die diese Gebilde im endoskopischen Gesichtsfelde darbieten, nicht verleiten lassen, ihre Grösse zu überschätzen.

Fig. 7 auf Taf. II zeigt uns das endoskopische Bild der die Harnröhrenmündung umgebenden Falte in einem Fall von Prostatahypertrophie. Auffallend ähnliche Bilder erblickt man häufig bei Prostatikern in dem Moment, in dem das Prisma in die Blase eindringt. Während wir, wie Fig. 5 auf Taf. II zeigt, unter normalen Verhältnissen bei derselben Stellung des Instrumentes eine zarte Falte mit scharfem nach oben leicht concavem Rande sehen, bemerken wir hier zwei derbe, nach oben divergirende Wülste. Die helle Stelle in dem unteren Winkel rührt von einer anhaftenden Schleimflocke her. Die den oberen breiten Theil des Winkels ausfüllende helle Fläche entspricht der vorderen Blasenwand. Führen wir das leuchtende Instrument bei einem Prostatiker langsam in die Blase ein, so zeigt sich am oberen Rand des noch dunklen Gesichtsfeldes zuerst die nach abwärts gerichtete abgerundete Spitze des Winkels; je weiter das Instrument vorgeschoben wird, um so mehr sinkt dieser Winkel nach unten, um so mehr wird das Gesichtsfeld von den nach oben divergirenden buckeligen Wülsten eingenommen, bis endlich auch diese am unteren Rande des inneren Gesichtsfeldes verschwinden, das nunmehr ganz von der vorderen Blasenwand beherrscht wird.

Wie entsteht nun das auf den ersten Blick so befremdliche, in Fig. 7 auf Taf. II fixirte kystoskopische Bild, dem wir mit geringer Variation so oft bei der Untersuchung Prostatiker begegnen, dass es fast als typisch betrachtet werden kann? Suchen wir ausserhalb der Blase Verhältnisse zu schaffen, die uns beim Hindurchsehen durch das leuchtende I. Kystoskop ähnliche Bilder zeigen, so erreichen wir das dadurch, dass wir einen drehrunden circa 1,5 mm starken Streifen von Wachs in seiner Mitte etwas einknicken und dann so auf den hinteren, gegen den Trichter gerichteten, Theil des

Prismas setzen, dass die Spitze des Knickes sich über der Mitte der hinteren Kante des Prismas befindet und die Schenkel das Prisma und weiterhin den Schaft in schwach nach vorn geneigter Richtung umgreifen. Man wird annehmen müssen, dass auch die verdickte, rigide Falte der inneren Harnröhrenmündung dem Prisma nicht gleichmässig anliegt, sondern beim Einführen des Instrumentes in der Mitte in ähnlicher Weise einknickt, wie wir das mit dem um das Prisma gelegten Wachsstreifen gemacht haben.

Mit grosser Constanz beobachten wir in Fällen von Prostatahypertrophie weiterhin am Blasenboden, resp. an der Grenze zwischen diesem und der Harnröhre einen massigen knolligen Vorsprung, dessen Grösse wir natürlich nur unter Berücksichtigung der oft erwähnten optischen Verhältnisse nach dem Umfange abschätzen dürfen, in dem er uns im endoskopischen Bilde erscheint. In Folge der schrägen Beleuchtung, die der zwischen Prisma und Lampe vorragende Wulst erleidet, erscheint er uns zuerst von hochrother Farbe. Hinter ihm blicken wir dann in einen mehr weniger tiefen Recessus herab. Während diese geschilderten Verhältnisse am oberen und unteren Umfange der inneren Harnröhrenmündung bei den verschiedenen Fällen von Prostatahypertrophie mit einer gewissen Regelmässigkeit beobachtet werden und bei den einzelnen Kranken mehr eine graduelle Verschiedenheit ihrer Entwickelung zeigen, finden sich in anderen Fällen buckelartige Einlagerungen in die das Orif. urethr. umgebende Falte in unregelmässiger Weise vertheilt. Einen eigenthümlichen Anblick gewährt es, wenn zwei solche stark prominirende Buckel an einander grenzen; wir sehen dann an dieser Stelle des Harnröhrenumfanges einen tief einschneidenden mehr oder weniger stumpfen Winkel.

Bei genügender Uebung gelingt es, wie gesagt, in den meisten Fällen, uns mit dem I. Kystoskop ein richtiges Urtheil über die durch Prostatahypertrophie bedingten Hervorragungen in der Umgebung des sogen. Blasenhalses zu bilden. Je grösser dieselben sind, je umschriebener die einzelnen Knoten vorspringen, um so wünschenswerther wird eine Ergänzung der Untersuchung durch eine Nachprüfung mit dem III. Kystoskop. Wird dasselbe so tief eingeführt, dass sich die Concavität des Winkels, in dem Schnabel

und Schaft zusammenstossen, etwa 2,5 cm von der inneren Harnröhrenmündung entfernt befindet, und dann langsam um seine Achse gedreht, so erblicken wir nach einander die das Orif. urethr. int. umgebenden Gebilde in natürlicher Grösse und haben nach vollendeter Drehung ein kreisförmiges Stück von der Grösse eines silbernen Fünfmarkstückes zur Ansicht erhalten, dessen Centrum der Eingang in die Harnröhre darstellt.

Von den übrigen Veränderungen, die die Blase alter Prostatiker darbietet, ist die trabeculäre Hypertrophie der Muskularis und die Divertikelbildung zu erwähnen; über beide ist oben ausführlich berichtet worden. Auch die Fig. 6 auf Taf. II ist der Blase eines Prostatikers entnommen.

III. Abschnitt.

DIE BEDEUTUNG DER KYSTOSKOPIE

FÜR DIE

DIAGNOSTIK UND THERAPIE DER HARN- UND BLASENLEIDEN.

I.

Die Bedeutung der Kystoskopie für die Diagnostik der Harn- und Blasenleiden.

Allgemeine Vergleichung der Kystoskopie mit anderen Untersuchungs-Methoden der männlichen Harnblase. Anamnese, Status praesens, Harnuntersuchung. Combinirte Rectalpalpation nach v. Volkmann, Untersuchung mit der Stein-Sonde, Thompson'sche Digitalexploration, Sectio alta, anderweitige diagnostische Kunstgriffe. — Die Kystoskopie ist allen anderen Untersuchungs-Methoden durch Klarheit des Befundes und Schonung des Kranken überlegen. — Die Anwendbarkeit der Kystoskopie ist enger begrenzt, als die der anderen Methoden.

Das Verhältniss der verschiedenen Untersuchungs-Methoden zur Diagnostik der einzelnen Blasenkrankheiten. — Unterscheidung zwischen Blasen- und Nierenkrankheiten. — Divertikel. — Blasenkatarrh. — Steine und Fremdkörper. — Blasengeschwülste.

Wir wollen in diesem Abschnitt untersuchen, welche Stellung die moderne Kystoskopie, deren Wesen und Leistungsfähigkeit wir soeben ausführlich beschrieben haben, in der Diagnostik der Blasen- und Harnkrankheiten einzunehmen berufen ist.

Der Weg, auf dem wir uns über die krankhaften Veränderungen der Harnorgane Aufschluss zu verschaffen suchen, ist der gleiche wie bei den Krankheiten anderer Organe; der Anamnese folgt die Feststellung des Status praesens, an die sich die weitere Beobachtung des Kranken anschliesst.

Ein sorgsames und richtig geleitetes Krankenexamen ist für die Erkenntniss der Harnkrankheiten von der grössten Bedeutung und giebt uns oft einen überraschenden Einblick in das Wesen der

pathologischen Veränderungen. Es ist hier nicht der Ort, nach dieser Richtung hin praktische Winke zu geben; je mehr man Gelegenheit hat, mit derartigen Kranken zu verkehren, je liebevoller man sich in die Symptomatologie ihrer Leiden versenkt und sein Wissen durch sorgsames Studium von Krankengeschichten bereichert, um so mehr wird man den hohen Werth einer richtig geleiteten Anamnese schätzen lernen.

Die Aufnahme des Status praesens zerfällt in die Feststellung der subjectiven und der objectiven krankhaften Symptome, die der Kranke zur Zeit darbietet.

Die subjectiven Symptome, die Klagen über Schmerzen, Harndrang etc. bieten weniger diagnostischen Anhalt als bei anderen Krankheiten, ja sind oft nur zu geeignet, nicht nur den Leidenden selbst, sondern auch den Arzt über den Sitz der Krankheit zu täuschen. Nierensteine kündigen sich nicht selten durch intensive Blasenkrämpfe an, Kranke mit Blasensteinen verlegen den Schmerz meist in die Glans penis.

Anders steht es mit den sogenannten objectiven Symptomen, welche die wichtigste Grundlage für die Diagnose darbieten.

Sache des Arztes ist es, die einzelnen krankhaften Erscheinungen mit objectivem, durch keine Voreingenommenheit getrübtem Sinne zu sammeln und nach kritischer Sichtung des Wesentlichen vom Unwesentlichen zu einem einheitlichen Krankheitsbilde zu vereinigen. Dabei ist besonders Werth darauf zu legen, die pathologischen Veränderungen der Harnorgane nicht losgelöst vom übrigen Körper, sondern unter sorgsamster Berücksichtigung des Zustandes aller Organe, ja des gesammten Organismus zu betrachten. Es stünde schlecht um den Specialisten, der sich dieses Umstandes nicht stetig erinnerte! Wie wichtig ist es oft, über den Zustand der Lunge unterrichtet zu sein, welche werthvollen Winke kann uns bei Verdacht auf tuberkulöse Cystitis eine Narbe, das Residuum einer alten Caries geben! Hand in Hand mit der sorgfältigsten Untersuchung der einzelnen Organe geht eine Berücksichtigung der allgemeinen Körperverhältnisse, des Ernährungszustandes, der Temperatur, sowie etwaiger Konstitutionsanomalien.

Die objectiven Krankheitssymptome, welche durch pathologische Veränderungen der Harnblase bedingt werden, finden ihren Ausdruck in erster Linie in den Störungen der Funktion dieses Organes, in Abnormitäten der Harnentleerung. Der Arzt darf sich hinsichtlich dieser wichtigen Verhältnisse nicht auf die oft unklaren Angaben des Kranken verlassen, sondern muss sich, soweit das möglich ist, durch eigene Beobachtung über die Störungen dieser Funktion unterrichten. Es würde den Rahmen dieser Arbeit weit überschreiten, wollte ich näher auf diese wichtigen Verhältnisse eingehen; hier mögen einige Winke genügen. Wir haben zunächst zu erforschen, ob das Bedürfniss der Harnentleerung gesteigert ist, ob häufiger Harndrang besteht, und werden weiterhin zu erfahren suchen, ob dieses häufigere Bedürfniss, die Blase zu entleeren, gleichmässig besteht, oder am Tage, respective in der Nacht in verstärktem Mafse eintritt. Die direkte Beobachtung wird uns belehren, ob der Strahl stark oder dünn, ob er kräftig oder schwach, ob er gleichmässig oder mit Unterbrechungen erfolgt. Wir werden zugleich beobachten können, ob der Kranke dabei Schmerzen empfindet, ob dieselben zu Anfang oder am Ende der Harnentleerung am heftigsten sind. Indem wir die während der einmaligen Harnentleerung herausbeförderte Urinmenge in mehreren Gläsern auffangen, werden wir bei Verschiedenheit der zuerst und der später entleerten Urinprobe wichtige Schlüsse über die Natur des Leidens ziehen können. Von besonderer pathognostischer Bedeutung erweist sich die Beimischung von Blut zum Urin; es ist in solchen Fällen von grosser praktischer Bedeutung, direkt zu beobachten, ob schon die zuerst entleerte Partie bluthaltig ist, oder ob die Blutbeimischung erst am Ende der Miction, bei fast ganz entleerter Blase erfolgt.

Die Bedeutung der mikroskopischen und chemischen Untersuchung des Urins für die Diagnostik der Harn- und Blasenleiden ist bekannt; sie ist oft im Stande für sich allein die Diagnose zu sichern. Sie würde noch werthvoller sein, wenn sie neben der Feststellung der im Urin vorhandenen krankhaften Produkte auch entscheiden könnte, an welcher Stelle des harnleitenden Kanales die Zumischung derselben erfolgt. Das ist leider nur selten möglich. In der Harnblase, dem gemeinsamen Reservoir, vereinigen sich die

normalen und krankhaften Produkte der Nieren, der Nierenbecken und Harnleiter, sowie der Harnblase, ja unter gewissen Verhältnissen auch des prostatischen Theiles der Harnröhre und werden dann innig mit einander vermischt zusammen entleert. Nichts giebt uns bei der Untersuchung des aus so verschiedenem Material gemengten pathologischen Harnes Kunde, woher die einzelnen abnormen Beimischungen stammen; weder den Blut- noch den Eiterkörperchen kann man ansehen, ob sie von der Niere oder der Blasenschleimhaut abgesondert wurden. Eine Ausnahme machen eigentlich nur die Beimischungen der Niere, die als Abgüsse der Tubuli recti jeden Zweifel über ihre Herkunft ausschliessen. Sonst haben sich bisher alle Mittel, auf mikroskopischem oder chemischem Wege über die Herkunft geformter oder flüssiger krankhafter Beimischungen Aufklärung zu gewinnen, als unzuverlässig erwiesen; eine Illusion nach der anderen ist grausam zerstört worden; längst ist, um nur ein Beispiel zu erwähnen, gezeigt worden, dass man die Epithelien der Nierenbecken an ihrer Form nicht erkennen kann, dass das polymorphe Blasenepithel in seinen tieferen Schichten durchaus ähnliche, spindelförmige Zellen beherbergt.

Bereitet uns so die Harnuntersuchung hinsichtlich der Diagnostik der Blasenkrankheiten manche Enttäuschung, lässt sie oft auch die Fragen unbeantwortet, die uns am meisten am Herzen liegen, so darf sie desshalb doch nicht minder sorgsam und ausdauernd geübt werden; ist sie doch eine von den wenigen Untersuchungen, welche dem Kranken keinerlei Unbequemlichkeiten verursachen.

Auf dem eben flüchtig skizzirten Wege, durch ein richtig geleitetes Krankenexamen, durch sorgfältige Berücksichtigung der krankhaften Symptome, durch ausdauernde Harnuntersuchung gelingt es in der überwiegenden Mehrzahl aller Blasen- und Harnkrankheiten ohne eine weitere lokale Untersuchung eine sichere Diagnose zu stellen.

Andererseits aber bleiben noch eine nicht geringe Anzahl von Fällen übrig, in denen es auch dem Erfahrensten nicht möglich ist, mit den geschilderten Mitteln zur vollen Klarheit über das Wesen des krankhaften Prozesses zu kommen. Auch bei sorgfältigster Er-

wägung aller Verhältnisse gelingt es uns oft, nur eine Wahrscheinlichkeits-Diagnose zu stellen, in anderen Fällen bleiben bei Stellung der Diagnose per exclusionem zwei oder drei verschiedene krankhafte Prozesse übrig, auf die der bisher erzielte Befund in gleicher Weise passt.

In solchen Fällen können wir zu einer definitiven Diagnose nur durch eine lokale Untersuchung gelangen, welche die krankhaften Veränderungen der Blase unserer direkten sinnlichen Wahrnehmung zugängig macht.

Diese direkte Wahrnehmung können wir uns durch Vermittlung des Tastsinnes, des Gehörs oder des Auges verschaffen. Einige Untersuchungs-Methoden gestatten gleichzeitig die Wahrnehmung durch mehrere Sinne, z. B. zugleich durch das Gefühl und das Gehör.

Der Tastsinn belehrt uns über Veränderungen der Consistenz, über Grösse und Form derberer pathologischer Produkte; wir bedienen uns entweder des Fingers, oder sofern derselbe nicht bis an den Sitz des Leidens dringen kann, der Sonde, des „verlängerten Fingers“ (Thompson). Mit dem Gehör nehmen wir das Geräusch wahr, das beim Anschlagen einer Sonde gegen feste Körper entsteht; der dabei entstehende dumpfere oder hellere Ton belehrt uns über die Härte des percutirten Gegenstandes. Mit dem Auge blicken wir entweder direkt oder vermittelst besonderer Instrumente in die Blasenhöhle hinein.

Ausser durch die Verschiedenheit der Sinne, durch deren Vermittelung wir uns Kunde von den krankhaften Veränderungen der Blase verschaffen, unterscheiden sich die einzelnen Untersuchungs-Methoden noch dadurch, dass bei den einen das unverletzte Organ von seiner äusseren Fläche aus der Untersuchung unterworfen wird, während man bei anderen mit sondenförmigen Instrumenten durch die Harnröhre, per vias naturales, in die Blasenhöhle eindringt, oder sich endlich bei einer dritten Reihe durch eine chirurgische Voroperation einen Weg in das Blasencavum bahnt. Die erste Art der Untersuchung kann entweder von der Bauchwand oder vom Mastdarm aus vorgenommen werden. Von der Bauchwand aus können wir uns durch Percussion und Palpation über die Verhältnisse der Blase informiren, vom Rectum aus ist das nur mittelst

des Tastsinnes möglich. Durch die uneröffnete Harnröhre führen wir sondenartige Instrumente in die Blase, um deren Innenfläche abzutasten, um uns durch Percussion über die Consistenz der in ihr liegenden Objekte zu informiren, um endlich ihren Inhalt dem Auge zur Anschauung zu bringen. Durch eine chirurgische Explorativoperation bahnen wir uns einen Weg, entweder mittels der Boutonnière vom Damme aus oder durch die Sectio alta von der vorderen Fläche des Bauches aus. Zu diesen, wenn ich mich so ausdrücken darf, typischen Untersuchungs-Methoden treten noch einige andere Encheiresen, über die bald ausführlicher zu sprechen sein wird.

Um zu untersuchen, welche Stellung die Kystoskopie unter diesen eben genannten Untersuchungs-Methoden einnimmt, müssen wir dieselben etwas eingehender besprechen.

Die Palpation und Percussion der Blase über der Symphyse kann uns nur über massige Veränderungen des Organes Aufschluss geben. Sie ist ceteris paribus um so wirksamer, je magerer der Kranke, je schlaffer die Bauchdecken sind; man kann in solchen Fällen oft tief hinter die Symphyse in das kleine Becken hineingreifen. Je fetter die Individuen, je straffer die Bauchwandungen gespannt sind, um so ungünstiger gestalten sich die Verhältnisse. Selbst bei einer Anfüllung mit 500 gr und mehr kann die Blase nicht selten weder durch Percussion noch durch Palpation festgestellt werden; es ist das namentlich bei den schlaffen Blasen alter Prostatiker der Fall. Bei sehr bedeutender Anfüllung macht sich die Blase oft schon dem Auge als ein zur Körperachse parallel gestellter eiförmiger Tumor durch die Bauchdecken hindurch bemerkbar; man sieht dann den Vertex unmittelbar unter dem Nabel flach kuppelförmig hervorragen.

Auch die einfache Untersuchung per rectum liefert hinsichtlich der Blase nur wenig werthvolle Resultate. So geeignet diese Untersuchung ist, um uns Aufschlüsse über die Beschaffenheit der Prostata zu liefern, so wenig genügt sie für die Harnblase, deren Fundus man mit dem Finger meist eben noch erreichen kann.

Ergiebigere Resultate liefert diese Untersuchungs-Methode als sogenannte combinirte Rectal-Palpation, unter welcher

Bezeichnung sie von v. Volkmann zu einem hohen Grade der Leistungsfähigkeit ausgebildet ist.

Dem tief narkotisirten Kranken werden Zeige- und Mittelfinger einer Hand möglichst hoch in den Mastdarm eingeführt. Wird nun mit der anderen Hand die vorher entleerte Blase durch gleichmässigen Druck über der Symphyse den im Rectum befindlichen Fingern entgegengedrückt, so gelingt es, grössere, derbere Tumoren, harte Infiltrationen der Wandung, Steine etc. als festere und resistentere Partien in der sonst gleichmässig weichen Masse des collabirten Organes durchzufühlen. Erschwert wird diese Untersuchung bei Prostata-Hypertrophie, die bei höheren Graden der Vergrösserung auch dem längsten Finger das Erreichen der Blase unmöglich machen kann.

Aber auch, wo dieses Hinderniss nicht besteht, ist das Ergebniss der Rectaluntersuchung oft ein unbefriedigendes. Weiche Tumoren entziehen sich auch bei ziemlicher Grösse der Untersuchung, und selbst grössere Steine bieten, wie ich mich wiederholt zu überzeugen Gelegenheit hatte, nicht jenes präcise Gefühl dar, das man a priori erwarten sollte.

Ich möchte hier noch auf einen bisher nicht erwähnten Umstand aufmerksam machen, durch den, wie ich glaube, bei dieser Methode nicht selten Irrthümer hervorgerufen werden.

Ich wurde auf diese Verhältnisse durch folgenden Vorfall aufmerksam: Ein hervorragender Chirurg, der durch seine besondere Begabung für die Palpation bekannt ist, bat mich vor längerer Zeit, mit ihm einen Kranken kystoskopisch zu untersuchen, bei dem er mittelst Rectalpalpation in bestimmtester Weise an der linken Blasenwand, nahe dem Vertex, einen kirschengrossen Tumor gefühlt zu haben glaubte. Wider Erwarten war trotz vollster Klarheit der Bilder von einer solchen Geschwulst nichts zu sehen; es war zweifellos keine verhanden. Wie sollte man sich nun den Befund erklären, den der erfahrene Untersucher mit so grosser Präcision mit dem tastenden Finger wahrgenommen hatte? Wir einigten uns bald in der Ansicht, dass jene Täuschung nur dadurch hervorgerufen sein könne, dass durch den Reiz des tastenden Fingers eine umschriebene Partie der Blasenmuskulatur in Contraction gerathen und so

eine kirschengrosse Härte in der sonst gleichmässig weichen Masse der collabirten Blase dargeboten habe. Dass diese Erklärung eine nicht unbegründete ist, davon konnte ich mich wiederholt bei Ausübung der Sectio alta überzeugen. Fährt man nach Eröffnung der Blase mit dem Finger kräftig über eine Partie der Blasenwand, so nimmt die betreffende Stelle nicht selten eine auffallend harte Beschaffenheit an. In einem meiner Fälle von Blasentumor war diese Härte so auffallend, dass ich zunächst an eine die Schleimhaut infiltrirende Fortsetzung des Neoplasmas dachte. Eine nach kurzer Zeit wiederholte Palpation zeigte dieselbe Partie der Blasenwand wieder von normaler schlaffer, weicher Beschaffenheit.

Die am häufigsten zur Untersuchung Blasenkranker angewandte Methode ist die Abtastung ihrer Höhle mittelst einer per urethram eingeführten festen Sonde. Wie der Chirurg der guten alten Zeit keine Wunde sehen konnte, ohne sogleich eine Sonde einzuführen, so entgeht heute zu Tage kaum ein an pathologischen Prozessen der Harnwege leidender Kranker der Untersuchung mit der Steinsonde. Es ist kaum glaublich, mit welcher Kritiklosigkeit diese Untersuchung ausgeübt wird. Heilen die Beschwerden eines Blasenkranken unter den üblichen Mitteln nicht in der gewünschten Zeit, wird der Patient ungeduldig, so wird ohne jede bestimmte Indication, oft nur, um überhaupt etwas zu thun, eine Sonde, ein fester Katheter eingeführt und mit demselben in der Blase, mag sie nun leer oder angefüllt sein, herumgetastet. Findet man nichts, so wird die Sonde mit doppelter Befriedigung herausgezogen, als ob man nun klüger wäre als vorher. Dass der Kranke sich nach einer solchen Sondenuntersuchung meist viel schlechter befindet, als vorher, thut weiter Nichts.

Dieser Missbrauch der Sondenuntersuchung ist um so schädlicher, als unbegreiflicher Weise noch vielfach zur Untersuchung der Blase die alten ungeschickten Steinsonden benutzt werden, deren viscerales Ende einen langen Bogen von grossem Krümmungsradius bildet. So geeignet derartig gekrümmte Instrumente zur Untersuchung der Urethra, zur Ausübung des einfachen Katheterismus sind, so wenig eignen sie sich zur Abtastung der Blaseninnenfläche.

Um den Schnabel einer Sonde frei in der Blase bewegen zu können, muss das Instrument so tief eingeführt werden, dass der in der Urethra befindliche Theil gerade ist. Hat die so weit eingeführte Sonde einen langen Schnabel von grossem Krümmungsradius, so wird sich derselbe in der räumlich beschränkten Blasenhöhle nicht frei bewegen können, sondern überall anstossen. Unter diesen Verhältnissen bleibt es fast dem Zufalle überlassen, ob man einen mittelgrossen Stein findet oder nicht.

Günstiger liegen die Verhältnisse, wenn man die von Thompson mit immer neuem Nachdruck empfohlenen kurzschnabligen Instrumente benutzt, deren gerader Schaft durch ein Rohr gebildet wird, das durch einen am äusseren Ende befindlichen Hahn nach Belieben zu öffnen und zu schliessen ist. Mit diesem Instrumente kann man die Blase in einer Sitzung bei verschiedenen Füllungszuständen untersuchen und eine jede Stelle ihrer Wand abtasten.

Was vermag nun die Sonde in einer geschickten Hand zu leisten, welche Grenzen sind dieser Untersuchungs-Methode gezogen?

Wir fühlen mit der Sonde den Widerstand, dem ihr Schnabel bei Bewegungen in der Blasenhöhle begegnet, wenn er an die normale Blasenwand oder an pathologische Produkte anstösst, mögen letztere nun frei im Cavum liegen oder der Wandung aufsitzen.

Dieses Gefühl des Widerstandes wird um so deutlicher sein, je härter der betreffende Gegenstand ist, es wird um so schwächer empfunden, je weicher das Gebilde ist, an das die Sonde anstösst. Es muss nach letzterer Richtung eine Grenze geben, über die hinaus auch die feinfühligste Hand keine deutliche Empfindung eines Widerstandes mehr wahrzunehmen im Stande ist. Diese Grenze ist enger, als man a priori erwarten sollte. Es hat das seinen Grund darin, dass wir die Sonde nicht mit voller Freiheit bewegen können, dass die Feinheit des Gefühls, welches die tastende Sonde unserer Hand mittheilt, durch die Reibung beeinträchtigt wird, welche das Instrument in der langen, sie eng umschliessenden Harnröhre bei jeder Bewegung erleidet. Dem entsprechend finden wir auch, dass mit Zunahme der Reibung das mit der Sonde percipirte Gefühl ein immer stumpferes wird, mag nun die Reibung künstlich dadurch verstärkt werden, dass man die Sonde

aus ihrer Gleichgewichtslage herausdrängt, oder mag sie, wie bei Prostata-Hypertrophie, durch pathologische Veränderungen der Harnröhre vergrössert werden.

Ausser durch die Consistenz des berührten Gegenstandes wird die Deutlichkeit des Gefühls auch durch dessen Grösse bedingt. Ein kleiner weicher Körper, der mit der Sonde nicht gefühlt werden konnte, wird bei zunehmendem Wachsthum schliesslich eine mehr oder weniger dumpfe Empfindung eines Widerstandes darbieten.

Eine weitere wichtige Verschiedenheit besteht darin, ob das pathologische Gebilde stark prominirend steil über die umgebende Schleimhaut vorspringt oder nur sanft hügelförmig über deren Niveau ansteigt. Während eine weiche Geschwulst, die sich als umfangreicher Polyp scharf gegen die gesunde Schleimhaut erhebt, die auf letzterer hintastende Sonde aufzuhalten vermag, gleitet der Sondenknopf über eine nur wenig vorspringende derbe Infiltration der Wandung hinweg, ohne einem merkbaren Widerstande zu begegnen.

Die für die Sondenuntersuchung günstigsten Objekte sind solche, die sich durch grössere Härte auszeichnen und sich zugleich schroff über die umgebende Schleimhaut erheben. Beide Eigenschaften sind besonders den Steinen eigenthümlich, die denn auch das eigentliche Gebiet der Sondenuntersuchung bilden und, wie wir später sehen werden, unter gewisser Einschränkung auch in Zukunft bilden werden. Ueber andere krankhafte Prozesse aber wird die Untersuchung mit der Sonde nur in den ausnahmsweisen Fällen Aufschluss geben, in denen derbe Massen mehr oder weniger unvermittelt in die Blasenhöhle vorspringen, oder weiche pathologische Produkte eine sehr beträchtliche Grösse erreichen.

Zu erwähnen ist noch, dass man die Sondenuntersuchung auch so combinirt, dass man den Zeigefinger einer Hand in das Rectum einführt und die Beschaffenheit der hinteren Blasenwand zwischen diesem und dem Schnabel der Sonde gemeinsam prüft. Es kann keinem Zweifel unterliegen, dass man sich auf diese Weise über derbere Infiltration eines allerdings beschränkten Gebietes der hinteren Blasenwand nicht unwichtige Aufschlüsse verschaffen kann.

Mittelst der Sonde können wir die Gegenwart von Concrementen durch Percussion auch dem Gehör zur Wahrnehmung bringen. Durch gewisse Vorrichtungen lässt sich das entstehende Geräusch noch verstärken; Einige verbinden das freie Ende der Sonde mit einem Gummischlauche, dessen anderes Ende sie während der Untersuchung in den einen Gehörgang stecken, um so das Anschlagen des Sondenschnabels an einen Stein besser wahrzunehmen. Eine viel bedeutendere Verstärkung des durch Percussion oder durch Vorüberstreifen des Sondenknopfes entstehenden Geräusches wird durch einen complizirteren, aus einem Telephon mit eingeschaltetem Mikrophon zusammengesetzten Apparat erzielt. Bei Anwendung dieser Vorrichtung nimmt man schon das Hingleiten des Sondenknopfes auf der glatten gesunden Schleimhaut mit dem Gehör wahr; beim Anstossen an ein festes Concrement hört man ein lautes, krachendes Geräusch.

So interessant derartige Vorrichtungen sind, so entbehren sie doch jeder praktischen Bedeutung, ja der zuletzt erwähnte Apparat kann direkt zu Täuschungen Veranlassung geben, indem bisweilen schon bei einfacher Rauhigkeit der Schleimhaut oder beim Hinwegholpern über eine trabeculär veränderte Blasenwand so laute Geräusche entstehen, dass man irrthümlich auf die Anwesenheit von Concrementen schliessen kann. Für eine feinfühlige Hand genügt das Gefühl vollständig, um die pathologischen Veränderungen wahrzunehmen, die überhaupt mit der Sonde zu finden sind. Der geübte Untersucher bedarf der Vermittelung durch das Gehör nicht, um ein Concrement nachzuweisen. Erst, wenn er ein Concrement gefunden und sich tastend über dessen Grösse unterrichtet hat, wird er dasselbe durch schnellen kurzen Anschlag percutiren, um sich nach dem Klange ein Urtheil über die Härte des Steines zu bilden oder um denselben auch Anderen zu demonstriren. Nur für eine solche Demonstration dürfte eine Verstärkung des entstehenden Geräusches wünschenswerth sein; sie lässt sich dann am zweckmässigsten durch die von Bardeleben angegebene Resonanzplatte erzielen. Es ist das eine einfache runde Holzplatte, die auf das äussere Ende der Sonde aufgeschraubt wird und das beim Anschlagen des Schnabels an ein Concrement entstehende Geräusch so verstärkt, dass es auch ferner Stehenden leicht wahrnehmbar wird.

Noch eine andere Vorrichtung will ich nicht unerwähnt lassen, die bezweckt, auch dem Auge Kunde von der Anwesenheit eines Concrementes in der Blase zu geben. Es wird zu diesem Zwecke die Sonde mit einem gleichmässigen, aber durch Berührung mit einem festen Körper leicht abstreifbaren schwarzen Ueberzuge versehen. Befindet sich ein Concrement in der Blase, so soll dasselbe während der Untersuchung Schrammen in dem Ueberzuge erzeugen, die nach Herausnahme der Sonde sichtbar sind. Wir haben es bei dieser Vorrichtung mit einer Spielerei zu thun, der jede praktische Bedeutung fehlt.

Geben die bisher beschriebenen Untersuchungs-Methoden auch in vielen Fällen wichtige Aufschlüsse, so bleibt doch immer noch eine nicht geringe Anzahl dunkler Fälle von Blasenleiden übrig, die auch durch sie nicht in genügender Weise aufgeklärt werden. Diese Thatsache auf der einen Seite und die glänzenden Resultate der Simon'schen Digitaluntersuchung der weiblichen Harnblase andererseits mussten den Wunsch nahe legen, auch beim Manne die Blase in ähnlicher direkter Weise mit dem Finger abtasten zu können, wie wir das bei der Frau zu thun gewohnt sind. In Erfüllung dieses Wunsches haben unabhängig von einander v. Volkmann und Thompson eine Methode angegeben, die in einer Reihe veröffentlichter Fälle recht befriedigende Resultate ergeben hat.

Dem chloroformirten Kranken wird in der Pars memb. urethr. ein Einschnitt gemacht, eben gross genug, den Zeigefinger des Untersuchenden hindurch zu lassen. Bei genügend tiefer Narcose dringt der Finger ohne Schwierigkeit durch die operativ verkürzte Urethra in die Blase und kann deren Innenfläche in mehr oder weniger grosser Ausdehnung abtasten, wenn sie durch einen gleichmässigen Druck über der Symphyse dem tastenden Finger entgegengedrückt wird. Es unterliegt keinem Zweifel, dass man unter günstigen Verhältnissen auf diese Weise die Anwesenheit von Geschwülsten und Steinen leicht feststellen kann; es ist eine ganze Anzahl von Fällen bekannt, in denen Tumoren, die sich den vorher besprochenen Untersuchungs-Methoden entzogen hatten, erkannt und

ebenso eingekapselte Steine gefunden wurden, die der Sonde entgangen waren.

Uebrigens liegen die Verhältnisse bei der Ausübung dieser Untersuchungs-Methode doch nicht so günstig, als man a priori erwarten sollte. Durch die Boutonnière wird zunächst nur eine Verkürzung der Harnröhre erreicht, es bleibt noch ein wesentlicher Unterschied zwischen den Verhältnissen beim Manne und der Frau bestehen, der bei Ersterem die Digital-Exploration schwieriger gestaltet. Während bei der Frau der Finger nur die kurze, von muskulösen, leicht dehnbaren Wänden umgebene weibliche Urethra zu passiren braucht, muss er beim Manne einen längeren Canal durchdringen, der von rigiden Wänden, rings von der derben Masse der Prostata umgeben ist.

Die besten Resultate giebt die Digital-Palpation bei noch jugendlichen und bei mageren Individuen. In solchen Fällen gelingt es in der That, mit dem frei beweglichen Finger alle Theile der Blasenwand in der befriedigendsten Weise abzutasten. Je älter aber das Individuum, je grösser die Prostata, je stärker die Fettanhäufung am Darme ist, um so ungünstiger gestalten sich die Verhältnisse. Immer mehr verliert der eingeführte Finger die freie Beweglichkeit, die so wichtig für eine erfolgreiche Palpation ist. Fest in dem relativ langen und engen Canal eingezwängt, nur mit seiner äussersten Spitze in das Blasenlumen eindringend, wird die Rolle des Fingers eine mehr und mehr passive und immer ungenügender die Gefühlsperception, die er von dem Zustande der mechanisch an ihm vorbeigedrängten Blasenwandung erhält. Bei noch höheren Graden dieser Hindernisse gelingt es nicht mehr, den für pathologische Verhältnisse so wichtigen Fundus abzutasten; endlich ist es überhaupt nicht mehr möglich, die Fingerspitze bis in die Blasenhöhle vorzuschieben.

So dürfen wir uns nicht wundern, so manche Klage über Undeutlichkeit des Gefühls zu hören. Schwer ist es insbesondere, kleine Tumoren von Blutgerinnseln zu unterscheiden, und wie leicht kleine Steine in den Falten der Schleimhaut dem untersuchenden Finger entgehen, wissen wir ja vom tiefen Steinschnitt her. Auch tüchtige Operateure haben hier bisweilen abgesplitterte Stücke über-

sehen. Grosse Schwierigkeit verursacht endlich nicht selten die richtige Deutung der gefühlten Veränderungen.

Während nun diese Methode von den Einen als die letzte Offenbarung verkündet wird, wird sie von anderen ebenso Berufenen, den französischen Chirurgen Guyon an der Spitze, als Explorativoperation vollständig verworfen und in dringenden Fällen der hohe Blasenschnitt auch als diagnostisches Hülfsmittel an ihre Stelle gesetzt. Auch in Deutschland hat noch vor Kurzem Trendelenburg[1]) seine gewichtige Stimme für die Berechtigung der Sectio alta als Explorativoperation erhoben.

Es ist das der radicalste Eingriff, der, wie leicht verständlich, für die Diagnose die günstigsten Verhältnisse setzt. Haben wir die Blase über der Symphyse durch einen grossen Schnitt eröffnet, so können wir eine jede Stelle ihrer Wand in der allerbequemsten Weise mit dem Finger abtasten. Auch dem Auge lässt sich jede Stelle zugänglich machen, wenn auch nicht mit der Leichtigkeit, wie man a priori erwarten sollte. Ohne Anwendung künstlichen Lichtes bleibt die Blasenhöhle selbst bei grosser Oeffnung noch schlecht beleuchtet. Eine befriedigende Beleuchtung der Blaseninnenfläche wird am besten dadurch erzielt, dass man ihre Wandungen mittelst Spatel auseinanderhält und ein Mignon-Lämpchen in ihre Höhle einführt, mit dem man dann einen Theil der Wand nach dem anderen ableuchtet.

Diese Möglichkeit, eine jede Stelle der Blasenwand sowohl mit den Fingern abtasten als auch mit dem Auge besichtigen zu können, macht die Sectio alta zu der vollkommensten Untersuchungs-Methode für die Erkenntniss dunkler Blasenkrankheiten. Wenn sonst keine Bedenken gegen sie vorlägen, würde sie alle anderen Methoden überflüssig machen.

In neuerer Zeit hat Langenbuch unter der Bezeichnung „Sectio alta subpubica“ die hohe Eröffnung der Blase unterhalb der Symphyse angegeben und dieselbe auch zu diagnostischen Zwecken vorgeschlagen. Es fehlen über diese Methode bisher alle Erfahrungen.

---

[1]) Eigenbrodt, Ueber den hohen Blasenschnitt. Deutsche Zeitschrift f. Chir. Bd. 28, p. 61, 1888.

für unsere Frage dürfte wohl zweifellos der bisher üblichen Form der Sectio alta der Vorzug zu geben sein.

Neben diesen bewährten, wohl ausgebildeten und vielfach geübten Untersuchungs-Methoden sind noch einige Encheiresen zu erwähnen, die ebenfalls zur Erkenntniss dunkler Harnkrankheiten vorgeschlagen und angewendet sind. Ich beschränke mich auf die Besprechung einiger weniger dieser Vorschläge und Kunstgriffe. Die meisten derselben sind für besonders geartete und seltene Fälle erdacht, andere bezwecken die künstliche Gewinnung von Material für die mikroskopische Untersuchung, eine dritte Kategorie sucht zu entscheiden, an welcher Stelle der harnleitenden Wege die Quelle abnormer Urinbestandtheile ihren Sitz hat oder über den Zustand einer resp. beider Nieren Aufschlüsse zu gewinnen. In ersterer Hinsicht ist der Vorschlag Madelung's zu erwähnen, der im Anschluss an einen klassischen Fall räth, bei Kranken, die charakteristische Steinbeschwerden darbieten, in deren ganz contrahirter Blase sich aber mit den üblichen Untersuchungs-Mitteln kein Stein nachweisen lässt, dicht über der Symphyse lange dünne Nadeln in verschiedener Richtung wiederholt durch den Blasenkörper zu stechen, um in ähnlicher Weise vermittelst Probepunction die Anwesenheit eines Concrementes zu constatiren, wie man das bei Verdacht auf Nephrolithiasis mit der blossgelegten Niere macht. Um die Diagnose bei Verdacht auf Blasentumor zu sichern, hat man vielfach versucht, sich mittelst eines Lithotriptors oder durch besonders angegebene scharfkantige Instrumente Material für die mikroskopische Untersuchung zu gewinnen. Behufs Compression einer oder beider Ureteren endlich sind mannigfache Vorschläge gemacht, die einzeln aufzuzählen ich unterlasse; ich werde in Folgendem vielmehr nur auf das Tuchmann'sche Verfahren Bezug nehmen, das zweifellos den Vortheil grosser Exactheit und Zuverlässigkeit besitzt. Es besteht darin, dass man einen Ureter und zwar an der unmittelbar nach aussen von seiner Mündung gelegenen Stelle von der Blasenhöhle aus zwischen die beiden Branchen der sogenannten Harnleiterpinzette klemmt und für einige Zeit comprimirt. Aus der Veränderung des vor und während der Compression entleerten, gesondert aufgefangenen Urins kann man dann die gewünschten Schlüsse ziehen.

Mit diesen ihrem Wesen wie ihrer Leistungsfähigkeit nach soeben flüchtig beschriebenen Untersuchungs-Methoden der männlichen Harnblase tritt nunmehr die von mir begründete moderne Kystoskopie in Concurrenz. Welches wird ihre definitive Stellung sein?

Zwei Momente bedingen den Werth einer Untersuchungs-Methode, erstens die Ergiebigkeit und Zuverlässigkeit des durch sie erzielten Befundes, und zweitens die Schonung, die ihre Anwendung dem Kranken gewährt. Wie steht es nun zunächst nach ersterer Richtung? Ich brauche wohl nur auf den Inhalt des zweiten Abschnittes dieser Arbeit zu verweisen, um ohne Widerspruch zu behaupten, dass wir mit Ausnahme der Sectio alta durch keine andere Untersuchungs-Methode, ja durch alle anderen zusammen nicht ähnlich erschöpfende Kenntnisse über die pathologischen Veränderungen der Blase erlangt hätten, wie durch die Kystoskopie. Bei näherer Betrachtung der Verhältnisse kann das auch nicht Wunder nehmen. Sehen wir von der, wie eben ausgeführt, nebensächlichen Mitwirkung des Gehörs ab, so sind alle anderen Untersuchungs-Methoden auf das Gefühl basirt. Von diesen auf den Tastsinn begründeten Untersuchungs-Methoden aber zeichnet sich die Kystoskopie durch die Exactheit ihres Befundes aus. Welch ein Unterschied zwischen der Untersuchung mit der Sonde, mit der man, auf der Innenfläche der Blase hintastend, auf einmal nur eine punktförmige Stelle berührt, und der mit dem Kystoskop, das uns mit einem Blicke ein Stück der entfalteten Schleimhaut von der Grösse eines silbernen Fünfmarkstückes in grösster Deutlichkeit zur Anschauung bringt! Man muss sich nur klar machen, wie die Harnblase, die gesunde wie die erkrankte, ganz besonders für die endoskopische Untersuchung geeignet ist. Hier handelt es sich nicht, wie in der gynäkologischen Praxis, in der der Digitus eruditus seine Triumphe feiert, um Veränderungen, die tief unter der uns zugängigen Schleimhautfläche an massigen Organen vor sich gehen. Im Gegensatze zu diesen Verhältnissen spielen sich hier alle krankhaften Prozesse auf der Innenfläche der Blase ab, deren Dicke kaum in Betracht kommt. Wohl giebt es eine parenchymatöse Cystitis, doch ist das keine selbstständige Krankheit, sondern

der Endausgang verschiedener schwerer Blasenleiden und selbst keiner Behandlung fähig. Die anderen Affectionen, die den Arzt in erster Linie interessiren, die Katarrhe, die Geschwüre und Neubildungen, die Steine und Fremdkörper, haben ihren Sitz auf der flächenhaften Ausbreitung der Blasenschleimhaut. Auch die infiltrirenden Carcinome brechen, worauf schon v. Dittel aufmerksam macht, zweifellos zu einer noch frühen Zeit ihres Bestehens nach der Blasenhöhle zu durch, ja es fragt sich, ob sie vor erfolgter Ulceration und dadurch bedingter Berührung der Geschwürsfläche mit dem Urin überhaupt Erscheinungen darbieten.

Für die Beurtheilung krankhafter Prozesse, die sich auf der flächenhaften Ausbreitung eines Organes abspielen, ist aber das Auge zweifellos das Sinnesorgan, das uns die vollständigsten Aufschlüsse giebt, vorausgesetzt, dass man die Fläche in ihrer ganzen Ausdehnung mit Leichtigkeit übersehen kann. Das ist bei der Blase in allervollkommenster Weise der Fall. Bildet doch die Wand derselben bei einer bestimmten Anfüllung einen einfachen, uns in allen seinen Verhältnissen bekannten Hohlraum.

Indem wir mit unserem ersten Kystoskop die oben geschilderten fünf schulgemässen Bewegungen ausführen, müssen wir bei normaler Gestalt der Blasenhöhle in wenigen Secunden eine jede Stelle der Blasenwand zur Ansicht bekommen, und auch in den Fällen, in denen die Blasenwand tiefe Divertikel oder hinter der hypertrophischen Prostata einen engen Recessus darbietet, in die wir nicht hineinblicken können, giebt uns das Kystoskop in der vollkommensten Weise über das Vorhandensein dieser Schlupfwinkel Auskunft.

Diese geradezu mathematische Sicherheit, mit der wir uns in kürzester Zeit die gesammte Blaseninnenfläche zur Anschauung bringen können, in Verbindung mit der Möglichkeit, mit einem Blick ein ausgedehntes Stück der entfalteten, glänzend erleuchteten Blasenwand zu übersehen, bildet die Stärke der modernen Kystoskopie im Gegensatz zu der alten Désormeaux'schen, mittelst deren man nur einen beschränkten Theil der Blasenwand und immer nur eine kleine Stelle auf einmal übersehen konnte. Erst durch das Prinzip der Einführung der Lichtquelle in das ausgedehnte Hohlorgan, erst durch den optischen Apparat, der eine Erweiterung des

Gesichtsfeldes bewirkt, konnten auch die Ergebnisse der Kystoskopie jenen Grad der Exactheit erhalten, der bei anderen Organen der Untersuchung mit dem Auge eigenthümlich ist.

Nur nebenbei sei bemerkt, dass man sich des Kystoskopes auch als Sonde bedienen kann, wenn man sich über die Consistenz eines erblickten Gegenstandes durch das Gefühl unterrichten will. Man kann weiterhin Steine unter Leitung des Auges mit dem Kystoskop wie mit einer Steinsonde percutiren, um sich nach der Höhe des entsprechenden Schalles ein Urtheil über ihre Härte zu bilden; ein Zerspringen des Lämpchens ist nicht zu befürchten.

Wenn oben gesagt wurde. dass nur die Sectio alta der Kystoskopie überlegen sei, dass wir uns nach hoher Eröffnung der Blase ein noch vollständigeres Urtheil über die pathologischen Veränderungen bilden können, so gilt das nur deshalb, weil sie neben der Inspection zugleich die denkbar vollkommenste Palpation ermöglicht. Berücksichtigen wir nur die Resultate der Besichtigung, so sind die Bilder, die uns die Kystoskopie von der entfalteten Blasenschleimhaut liefert, unverhältnissmässig klarer und schöner als diejenigen, welche wir nach hoher Eröffnung der Blase erhalten.

Man kann ohne Uebertreibung sagen, dass die Klarheit der endoskopischen Bilder in den für unsere Untersuchungs-Methode geeigneten Fällen eine unübertreffliche ist, ja kaum vollkommener gedacht werden kann. An Stelle dieser so klaren Bilder den entsprechenden pathologischen Prozess setzen, ist die Aufgabe des Arztes, die bald eine geringe, bald eine grosse Erfahrung erfordert. Wenn ein gestielter, mit flottirenden Zotten besetzter Polyp der Blasenwand aufsitzend gefunden wird, so kann die Deutung des endoskopischen Bildes kaum einem Zweifel unterliegen. Oft aber bietet die Deutung des kystoskopischen Befundes recht bedeutende Schwierigkeit dar und stellt an die Uebung und Erfahrung des Untersuchenden die höchsten Ansprüche. So kann, um nur ein Beispiel zu wählen, unter gewissen Verhältnissen die Entscheidung, ob wir es mit einer Geschwulst oder mit den Produkten einer intensiven, chronischen Entzündung zu thun haben, sehr schwierig sein. Auch ein umschriebener, verschleppter Katarrh vermag zu starker

Wulstung der Schleimhaut und zur Produktion eines filzig aufsitzenden oder in der Flüssigkeit flottirenden Belages von Eiter und necrotischen Gewebsfetzen Anlass zu geben und Bilder zu liefern, die gewissen, mehr flächenhaft aufsitzenden Neubildungen sehr ähnlich werden. Es bedarf in solchen Fällen der vollsten Kaltblütigkeit, der reiflichsten Erwägung aller Verhältnisse und vor Allem einer grossen Erfahrung, um nicht falsche und für den Kranken verderbliche Schlüsse zu ziehen.

Als warnendes Beispiel mag hier der folgende, von Schustler mitgetheilte Fall[1]) aus der v. Dittel'schen Klinik dienen.

Der 41 jährige Kranke wurde von continuirlichem, enorm schmerzhaftem Harndrang gequält. Die Diagnose war in diesem Fall völlig unklar, ein längeres exspectatives Verhalten bei dem Zustande des Patienten nicht zu rechtfertigen, die furchtbaren continuirlichen Schmerzen geboten dringend eine sofortige Mafsnahme. Am 27. Dezember 1885 Kystoskopie. Man sieht rechts vom Trigonum zwei flache, in schiefer Richtung nach aussen und oben parallel verlaufende, durch eine Rinne von einander getrennte und selbst wieder gefurchte Wülste. Die Schleimhaut der Blase in toto hyperämisch, über den genannten Protuberanzen besonders geröthet. Nach diesem endoskopischen Bilde wurde die Diagnose auf ein flaches, infiltrirtes Carcinom der Harnblase gestellt. v. Dittel legte eine perineale Blasenfistel an und konnte dann die Innenfläche der Blasenwandung ohne Schwierigkeit abtasten. Durch die Digitalexploration wurde der endoskopische Befund vollständig bestätigt. Man fühlte an der rechten Blasenwand zwei derbe, leichthöckerige, kleine fingerdicke Infiltrate, welche von der Gegend des Trigonum schief nach aussen und oben parallel laufen. Nun erschien die Diagnose eines Carcinoms über jeden Zweifel erhaben und wir erwarteten das baldige Ende des sehr herabgekommenen Patienten. Wider Erwarten erholte sich der Patient nach einigen Wochen, die Cystitis besserte sich zusehends, die Perinealwunde heilte, die Schmerzen verschwanden und Patient war vollständig gesund. Eine Mitte März vorgenommene Kystoskopie ergab eine ganz normale Harnblase, von den mehrfach erwähnten Wülsten war auch nicht eine Spur zu entdecken.

Hier war die Diagnose Blasencarcinom, zu der, was besonders hervorgehoben zu werden verdient, der kystoskopische Befund wie der durch Abtasten der Blase erhaltene in voller Uebereinstimmung geführt hatte, zweifellos eine falsche.

Diese zuletzt erwähnte Schwierigkeit, die in einer Anzahl von Fällen die richtige Deutung der erhaltenen

[1]) Wiener med. Wochenschrift, 1886, No. 22.

Bilder darbietet, ist keine Eigenthümlichkeit der Kystoskopie; sie theilt dieselbe mit anderen und sogar mit den als besonders vollkommen gepriesenen Untersuchungs-Methoden. Ist es etwa immer leicht, mit dem Vaginalspeculum, mit dem Kehlkopfspiegel die durch chronisch entzündliche Prozesse bewirkten Veränderungen von beginnenden Neubildungen, den gutartigen Polypen vom Carcinom zu unterscheiden? Und doch sind das Disciplinen, an deren Ausbildung Generationen mit Fleiss und Begeisterung gearbeitet haben. Wenn erst die heutige Kystoskopie ein gleiches Alter erreicht haben wird, dann wird sie, daran zweifle ich nicht, auch dieselbe, vielleicht eine noch grössere Sicherheit in der Beurtheilung pathologischer Veränderungen erlangt haben.

Was man bei genügender Uebung und Erfahrung mittelst unserer Untersuchung schon jetzt zu leisten vermag, lehrt meine eigene Erfahrung. Trotz der so überaus zahlreichen, von mir vorgenommenen Untersuchungen ist meine Diagnose noch nicht in einem einzigen Falle durch die weitere Beobachtung, durch nachfolgende Operation oder Section widerlegt worden; so ungläubig auch oft mein Befund zunächst von den betreffenden Herren Collegen aufgenommen wurde, stets erwies er sich als richtig. Von welcher anderen Untersuchungs-Methode könnte man Gleiches behaupten?

Wie steht es nun mit den Beschwerden, die dem Kranken bei Vornahme der Kystoskopie bereitet werden, sind sie grösser oder geringer als bei Anwendung der anderen Untersuchungs-Methoden?

Sehen wir von der Palpation und Percussion der Blasen-Gegend über der Symphyse und von der einfachen Rectalpalpation ab, die beide nur bei sehr bedeutenden Veränderungen einen positiven Befund geben, so ist die Kystoskopie allen anderen Untersuchungs-Methoden zweifellos auch hinsichtlich der Zartheit, hinsichtlich der Schonung, die ihre Anwendung dem Kranken gewährt, überlegen. Schon die combinirte Rectaluntersuchung muss in ihrer von Volkmann angegebenen Form als ein schwererer Eingriff betrachtet werden. Der Kranke muss chloroformirt werden, und auch sonst dürfte der intensive Druck auf die entzündete Blase, womöglich bei Gegenwart von Steinen, keinen zarten Eingriff darstellen. Ich verweise auf

ein von v. Volkmann[1]) in dankenswerther Weise veröffentlichtes Sectionsprotokoll, welche Spuren die Finger in der Blasenwand zurückgelassen hatten. Ich selbst habe, wie schon oben erwähnt, eine Blase untersucht, in der in der Gegend des Vertex eine umschriebene Sugillation constatirt wurde, die wohl zweifellos von einer vor Kurzem vorgenommenen Rectalpalpation herrührte.

Auch die Untersuchung der Blase mit der Sonde steht der Kystoskopie an Zartheit nach. Gewiss wird die Sonde in einer feinfühligen Hand keine nennenswerthen Verletzungen veranlassen, aber schliesslich beruht doch das Prinzip auch der schonendsten Sondirung darauf, dass der Schnabel des Instrumentes möglichst mit einer jeden Stelle der Blasenwand in Berührung gebracht wird, während das ungleich schonendere Prinzip der Kystoskopie dahin lautet, dem, was man sehen will, nicht zu nahe zu kommen; schon um jede stärkere Blutung zu vermeiden, müssen wir die letztere Untersuchung mit der grössten Zartheit ausführen.

Dass die Thompson'sche Digital-Untersuchung und die Sectio alta einen gewaltigeren Eingriff darstellen, liegt auf der Hand. Hier handelt es sich wirklich um eine chirurgische Operation mit allen ihren Schrecken für das Publikum, mit ihren Gefahren für den Kranken. Mit Unrecht wird von den Vertretern dieser beiden Explorations-Operationen hingewiesen darauf, dass diese chirurgischen Eingriffe nur wenig gefährlich seien, als ob die Sache damit erledigt sei, dass der Kranke mit dem Leben davon kommt, als ob die Aufregung, das lange Krankenlager mit seinen durch keine Antisepsis ganz zu verhütenden Gefahren, als ob endlich die Möglichkeit einer unvollständigen Herstellung mit Incontinenz, mit Fistel, mit Pyelitis für Nichts zu achten seien. Es wird hier zweifellos mit dem Kranken oft mit grosser Leichtfertigkeit umgegangen. Wie muss dem Operateur zu Muthe sein, der, wie es doch schon wiederholt vorgekommen ist, nach Ausführung der Sectio alta eine völlig normale Blase findet. Selbst wenn man mittelst der Boutonnière oder der Sectio alta schwere pathologische Veränderungen in der Blase

[1]) v. Volkmann, Exstirpation eines stark citronengrossen polypösen Myoms aus der Harnblase. Archiv f. klin. Chir. Band 19, 1876.

entdeckt, wäre es wohl richtiger gewesen, denselben Befund durch die für den Kranken so viel schonendere Kystoskopie zu erzielen. Andere Autoren scheinen allerdings anderer Ansicht zu sein. Sir Henry Thompson, der Begründer der Digital-Exploration der männlichen Harnblase, ruft bei der Beschreibung seiner Methode begeistert aus: „Welch ein angenehmes und befriedigendes Gefühl ist es, wenn man auf einmal entdeckt, dass die Operation durch die Thatsachen gerechtfertigt ist, und dass die Ursache jahrelangen Leidens mit Sicherheit entfernt werden kann. Nicht der kühnste Jäger mag beim Aufsuchen der Gefahr, nicht der unermüdlichste und beherzteste Entdecker mag beim Auffinden eines Kontinents sich glücklicher fühlen, wenn nach langem und geduldigem Harren der Zweck erreicht ist, als der Operateur, der nach langer Behandlung und Untersuchung die verborgen gewesene Ursache des unabwendbar drohenden Todes findet und den verloren Geglaubten zu retten vermag.“ Derselbe Autor, der hier seiner Begeisterung in so sportsmässiger Weise Ausdruck giebt, hat es bis in die jüngste Zeit nicht für richtig befunden, seinen Kranken die Wohlthat der ihm seit ihrer Erfindung bekannten Kystoskopie zukommen zu lassen, die dem Sportssinne wohl weniger Befriedigung gewähren mag, dafür aber dem Kranken auch geringere Beschwerden verursacht.

Weder die Digital-Exploration noch die Sectio alta sind als gefahrlos zu betrachten. Letztere liefert nach den Statistiken von Garcia und von Tuffier noch immer eine Mortalität von über 20%. Schon das lange Krankenlager ist für viele der meist bejahrten Kranken nicht ohne nachtheilige Folgen.

Dass die anderen noch erwähnten Manipulationen sich nicht durch besondere Zartheit auszeichnen, braucht wohl kaum besonders hervorgehoben zu werden.

So erweist sich denn die Kystoskopie auch hinsichtlich der Schonung des Kranken allen anderen Untersuchungs-Methoden überlegen. Bei genügender Zartheit der Ausführung verursacht sie dem Kranken keine nennenswerthen Beschwerden. unter Anwendung von Cocaïn lässt sie sich ganz schmerzlos ausführen.

Die Bedeutung dieser grösseren Zartheit unserer Untersuchung beruht nicht nur darin, dass sie dem Kranken unnöthige Schmerzen erspart, sondern in noch höherem Grade darin, dass sie dem Kranken selbst weniger abschreckend erscheint, dass sich der Kranke der kystoskopischen Untersuchung, die ihm keine grösseren Beschwerden als das Einführen eines Katheters verursacht, zu einer Zeit willig unterwirft, in der er jene blutigen Explorativ-Operationen, die allein im Stande sind, mit der Kystoskopie zu concurriren, weit von sich weist. Denn von allen den mannigfachen oben erwähnten Methoden, die zur Untersuchung des Blaseninnern angegeben sind, liefert nur die Abtastung der Blase mit dem Finger nach vorausgeschickter Boutonnière oder Sectio alta vergleichbare Resultate. Ehe sich aber ein Kranker, der an einer dunklen Blasenkrankheit leidet, zu einer solchen blutigen Explorativ-Operation entschliesst, müssen die Qualen erst den höchsten Grad erreicht haben, unterdessen ist nur zu oft die für eine erfolgreiche Operation günstige Zeit längst verflossen. Zur Kystoskopie dagegen kann man verständige Kranke leicht unmittelbar nach den ersten beunruhigenden Erscheinungen, z. B. bei Blasentumoren nach der ersten Blutung, bewegen.

Wir werden noch wiederholt Gelegenheit haben, darauf hinzuweisen, welche grossen Vortheile, die durch unsere Untersuchungs-Methode in früher ungeahnter Weise ermöglichte Frühdiagnose vieler schweren Blasenleiden für deren erfolgreiche Behandlung darbietet.

Da die Kystoskopie nach dem eben Ausgeführten, sowohl hinsichtlich der Ergiebigkeit und Zuverlässigkeit des Befundes, als auch hinsichtlich der Schonung, die sie dem Kranken gewährt, allen Untersuchungs-Methoden überlegen ist, muss sie als die vollkommenste Untersuchungs-Methode der männlichen Harnblase bezeichnet werden. Vergleicht man die Verhältnisse mit denen anderer Organe, so kann man getrost behaupten, dass die Kystoskopie für die Diagnose der Harnleiden dieselbe Bedeutung besitzt, wie die Laryngoskopie für die Diagnose der Kehlkopfleiden, ja sie ist der letzteren Untersuchung in diagnostischer Hinsicht sogar in sofern überlegen, als

man mit dem Kystoskop die ganze Blaseninnenfläche besichtigen kann, während uns das Laryngoskop nur den grössten Theil des Kehlkopfes zur Ansicht bringt.

Es steht demnach zu erwarten, dass die Kystoskopie mehr und mehr die bevorzugte Untersuchungs-Methode für Blasenleiden werden wird. Sie sollte nicht, wie man jetzt so oft hört, die letzte Instanz sein, an die man sich wendet, sie sollte vielmehr die erste Instanz sein und zwar zeitlich die erste schon desshalb, weil ihre Anwendung für den Kranken mit den geringsten Beschwerden verbunden ist. Aber noch ein anderer Grund macht es wünschenswerth, dass in den für ihre Anwendung geeigneten Fällen die Kystoskopie vorgenommen wird, bevor man den Kranken einer anderen Untersuchung unterwirft. Man findet nämlich häufig, dass nach einer anderweitigen Untersuchung und besonders nach Ausführung der Methoden, bei denen ein Instrument in die Blasenhöhle eingeführt wird, die Verhältnisse, die vorher der Vornahme unserer Untersuchung durchaus günstig waren, sich so ändern, dass nunmehr eine erfolgreiche Kystoskopie nur mit Schwierigkeit oder gar nicht mehr möglich ist.

Das ist ja bekanntlich die Achilles-Ferse der Kystoskopie, dass ihrer Anwendung engere Grenzen gesteckt sind, als der anderer Untersuchungs-Methoden, dass sie in manchen schweren Fällen nicht mit Erfolg ausgeführt werden kann. Die Untersuchung per rectum wie die Thompson'sche Digital-Untersuchung werden nur bei sehr vergrösserter Prostata resultatlos angewandt, mit der Sonde kann man auch die leere, die mit Blut und Eiter erfüllte Blase abtasten; die Sectio alta endlich lässt sich unter allen Verhältnissen ausführen, wenn sie auch je nach den Umständen verschiedene Schwierigkeiten darbieten kann.

Anders bei der Kystoskopie, die zu ihrer erfolgreichen Ausführung einer gewissen Blasencapazität, einer genügenden Klarheit des Blaseninhaltes und freier Durchgängigkeit der Urethra bedarf. Wo diesen Bedingungen nicht zu genügen ist, ist die Kystoskopie nicht am Platze; wer sie in solchen Fällen trotzdem versucht, mag die unausbleibliche Ent-

täuschung nicht der Methode, sondern sich selbst zuschreiben.

Nach meinen jetzigen Erfahrungen kann man getrost behaupten, dass bei genügender Uebung und Erfahrung diesen drei Anforderungen in der überwiegenden Mehrzahl der Fälle zu genügen ist, dass nur wenige Kranke für die Vornahme unserer Untersuchung ungeeignet sind.

Aber auch die Fälle, in denen schliesslich das Blasencavum geschwunden ist, in denen eine continuirliche Blutung oder die Absonderung profusen eitrigen Secretes eine auch nur vorübergehende Klärung des in der Blase enthaltenen Mediums unmöglich machen, auch diese Fälle sind nicht von Anfang an der endoskopischen Untersuchungs-Methode verschlossen gewesen. Alle diese Patienten datiren ihr Leiden eine lange Zeit, oft viele Jahre zurück und hatten schon zu einer Zeit Beschwerden, in der der Urin wenigstens zeitweilig klar und auch sonst eine endoskopische Untersuchung wohl möglich war. Es ist nur zu spät für eine erfolgreiche Kystoskopie, zu spät aber dann leider auch oft für eine erfolgreiche Operation.

Ich habe nun im Laufe der Zeit die praktisch überaus wichtige Erfahrung gemacht, dass alle die Kranken, die sich schliesslich als ungeeignet zur kystoskopischen Untersuchung erwiesen, schon vorher instrumentell untersucht waren, oder dass ihnen zu anderen Zwecken, z. B. behufs der Harnentleerung, Instrumente in die Blase eingeführt worden waren. Ich habe bisher noch keinem Kranken die kystoskopische Untersuchung zu verweigern brauchen, bei dem noch kein Instrument in die Blase eingeführt worden war. Der Schluss, den wir aus dieser Thatsache ziehen müssen, liegt auf der Hand; er lautet: dass in der Mehrzahl der Fälle die ungünstigen Verhältnisse, die schliesslich eine erfolgreiche Kystoskopie unmöglich machen, durch Einführung von Instrumenten, mag dieselbe zu diagnostischen oder therapeutischen Zwecken erfolgen, bedingt werden. Es ist das für uns ein deutlicher Fingerzeig dahin zu wirken, dass die Kranken, die an dunklen Harnkrankheiten leiden, vor Anwendung jeder anderen lokalen Untersuchung, ja vor Einführen eines jeden Instrumentes in die Blase sogleich zur kystoskopi-

schen Untersuchung überwiesen werden. Freilich dürfen wir nicht hoffen, dieses praktisch so wichtige Ziel schnell zu erreichen; nur ganz allmählich wird sich die Ueberzeugung von der Schädlichkeit eines kritiklosen Einführens einer Sonde bei Blasenkranken Bahn brechen: unsere Aufgabe wird es sein, durch anhaltende Belehrung, durch immer neuen Hinweis den Collegen die Ueberzeugung von der Schädlichkeit aller dieser Mafsnahmen beizubringen.

Wie wird sich nun in Zukunft die Anwendung der einzelnen Untersuchungs-Mittel gestalten, in welcher Reihenfolge werden wir uns ihrer zur Aufklärung dunkler Fälle bedienen?

Zunächst darf man niemals vergessen, dass jede intensive Untersuchung, namentlich eine solche, bei der ein Instrument in die Blase eingeführt wird, für den Kranken keinen gleichgiltigen Eingriff darstellt. Mit Recht sagt Thompson: „Ich halte ein Instrument per se für ein Uebel, ein kleines oder grosses, je nachdem es gehandhabt wird, und bin erst dann für den Gebrauch, wenn Grund vorhanden ist, zu glauben, dass ein grösseres Uebel damit vermindert oder geheilt werden kann."

Keine der oben geschilderten Untersuchungs-Methoden darf vorgenommen werden, bevor wir uns durch sorgfältige Anamnese, durch kritische Analyse aller subjectiven und objectiven krankhaften Symptome, durch ausdauernde Urinuntersuchung soweit über den Zustand unterrichtet haben, dass wir nicht mehr völlig im Dunklen tappen, sondern wenigstens bis zu einer Wahrscheinlichkeitsdiagnose gelangt sind, oder auf dem Wege der Ausschliessung die Möglichkeit der pathologischen Prozesse bis auf wenige eingeschränkt haben. Eine instrumentelle Untersuchung der Blase erscheint mir nur dann erlaubt, wenn wir zu einer bestimmten Fragestellung gelangt sind, auf die uns die Untersuchung mit einem präcisen Ja oder Nein antworten muss.

Dass in all den Fällen, die eine lokale Untersuchung nothwendig erscheinen lassen und die erforderlichen drei Vorbedingungen darbieten, in Zukunft die Kystoskopie vorzunehmen ist, braucht wohl nach dem vorher Ausgeführten nicht weiter erörtert zu werden; die Ueberlegenheit ihres Befundes, wie die Schonung des Kranken sichern ihr nunmehr für alle Zeiten den

ersten Platz unter den Untersuchungs-Methoden der Harnblase.

Die anderen Methoden treten erst in ihr Recht, wenn die Kystoskopie aus irgend welchen Gründen, sei es persönlichen, sei es sachlichen, nicht ausgeführt werden kann.

Nur eine Ausnahme glaube ich bestehen lassen zu sollen und stehe nicht an, sie ausführlich zu begründen, um nicht den Schein zu erwecken, als ob ich in blinder Voreingenommenheit für die von mir begründete Methode befangen wäre. So unbedingt ich unter allen anderen Verhältnissen die Untersuchung mit der Sonde vor Ausübung der Kystoskopie verurtheile, so halte ich sie doch bei begründetem Verdacht auf Stein für erlaubt. Ich lege den Nachdruck auf begründet und werde später noch auseinandersetzen, in wie hohem Grade man schon vor einer lokalen Untersuchung durch Verwerthung aller krankhaften Symptome im Stande ist, auf die Anwesenheit eines Steines zu schliessen. Unter diesen später noch bestimmter zu formulirenden Bedingungen will ich der Benutzung der Sonde gern das Wort reden; in allen anderen glaube ich ihre Anwendung auf das Schärfste verurtheilen zu sollen und zwar auch in den Fällen, die für die Vornahme der Kystoskopie nicht geeignet sind.

Dass die Ausübung der Thompson'schen Digital-Untersuchung und die Sectio alta als Explorativ-Operation in all den Fällen zu verwerfen sind, in denen eine erfolgreiche Kystoskopie vorgenommen werden kann, bedarf keiner weiteren Erörterung; ihre Vornahme unter solchen Verhältnissen muss heutzutage geradezu als Kunstfehler, als ein leichtfertiges Spiel mit der Gesundheit des Kranken betrachtet werden. Sie treten erst in ihr Recht, wenn eine erfolgreiche Vornahme der Kystoskopie unmöglich ist.

Von diesen beiden rivalisirenden Explorativ-Operationen wird wohl die Sectio alta mehr und mehr die bevorzugte werden. Dank der hohen Vervollkommnung der Operationstechnik ist ihre Gefahr kaum grösser als die der Digital-Exploration, während ihre Befunde kaum mit einander zu vergleichen sind. Dass die anderen oben angeführten, zu diagnostischen Zwecken vorgenommenen Encheiresen mit der Kystoskopie nicht concurriren können, liegt schon in ihrer

beschränkten Anwendbarkeit, von ihnen wird noch bei Besprechung der einzelnen Krankheiten die Rede sein.

Nach diesen mehr allgemeinen Ausführungen haben wir noch zu untersuchen, welche Fortschritte die Kystoskopie bisher für die Diagnose der einzelnen Harn- und Blasenleiden gebracht hat; wir werden zugleich den Werth der einzelnen Untersuchungs-Methoden für die Erkenntniss der verschiedenen pathologischen Prozesse der Harnblase festzustellen haben.

Wir müssen zunächst auf die wichtige Thatsache hinweisen, dass wir erst in der Kystoskopie ein brauchbares und zuverlässiges Mittel erhalten haben, um in Fällen von dunklen Harnkrankheiten, in denen wir nicht einmal über den Sitz des Leidens zur Klarheit gelangen können, mit Sicherheit festzustellen, ob die Blase gesund ist oder pathologische Veränderungen darbietet.

Bisher wäre das nur noch mittelst der Sectio alta möglich gewesen; ja selbst bei Ausübung dieser eingreifenden Explorativoperation erhalten wir nicht ähnlich klare Bilder, wie mit dem Kystoskop.

Die in Frage stehenden Fälle sind durchaus nicht selten. Oft genug begegnen wir Kranken, deren Urin Blut- oder Eiter-Beimischung zeigt, ohne dass es uns mit den gewöhnlichen Methoden gelingt, zu bestimmen, ob die Quelle der abnormen Harnbestandtheile in der Blase oder in den oberen Harnwegen resp. den Nieren ihren Sitz hat. Sind diese Fälle für die kystoskopische Untersuchung geeignet, so liefert uns dieselbe jetzt mit Sicherheit völlige Klarheit. Entweder zeigt sie uns in der Blase pathologische Veränderungen, die als Ursache des Leidens angesehen werden können, oder sie zeigt uns eine gesunde Blase und beweist damit zugleich, dass das Leiden seinen Sitz höher oben in den Harnleitern oder den Nieren haben muss.

Ein jeder Arzt, der viel mit Harnkrankheiten zu thun hat, wird einer Reihe von Kranken gedenken, die vorübergehende oder länger dauernde Anfälle von Hämaturie zeigten, ohne dass es trotz sorg-

fältiger, Jahre hindurch fortgesetzter Beobachtung gelang, den Sitz des dunklen Leidens festzustellen. Dicke Bücher könnte man füllen, wollte man das betreffende casuistische Material aus den Classikern zusammentragen. Die Palpation und Percussion der Nierengegend ergiebt in solchen dunklen Fällen keinen Aufschluss. Alle zum Theil so scharfsinnigen Unterscheidungsmittel, die uns lehren sollen, eine renale von einer vesicalen Blutung zu unterscheiden, haben sich bisher in vielen Fällen als nicht stichhaltig erwiesen. Weder die Form der Blutgerinnsel, noch die Reichhaltigkeit des Blutes, noch die Häufigkeit der Blutungen, weder die Gestalt der rothen Blutkörperchen noch das Spectrum des bluthaltigen Urins bieten einen zuverlässigen Anhalt.

In den Lehrbüchern ist viel von der Bedeutung wurmförmiger Gerinnsel die Rede, deren Anwesenheit dafür sprechen soll, dass die Blutung in die Nierenbecken erfolge. Auch diese Angabe ist nur mit grösster Vorsicht aufzunehmen. Bei Blasenblutungen können sich beim Durchgang des Blutes durch die Urethra oder, im Fall künstlicher Entleerung, beim Passiren des Katheters wurmförmige Gerinnsel bilden; ja, so schwer verständlich es ist, auch an der kranken Blasenwand können sich eigenthümlich lang gestreckte bandartige Bildungen erzeugen. Man kann bei der Beurtheilung solcher Gerinnsel in der Deutung nicht vorsichtig genug sein; nicht selten werden Gerinnsel entleert, die bei einiger Phantasie leicht für Abgüsse des Nierenbeckens resp. einzelner Kelche gehalten werden können.

Wiederholt habe ich weiterhin in Fällen von Blasengeschwülsten jene kleinen runden staubförmigen Blutkörperchen gefunden, von denen Ultzmann glaubte, dass ihre Gegenwart für die Provenienz des Blutes aus den oberen Harnorganen spräche.

Dass auch die subjectiven Beschwerden des Kranken, die übrigens bei einfacher Blutbeimischung zum Urin meist völlig fehlen, oft nicht zu verwerthen sind, zeigen mehrere der oben mitgetheilten Krankengeschichten.

Soweit in den betreffenden zweifelhaften Fällen ein Blasentumor als Ursache der Haematurie nachgewiesen wurde, sind die Krankengeschichten in dem von dem Blasentumor handelnden Abschnitt des II. Abschnittes mitgetheilt worden.

Andererseits berichten meine Journale über eine ganze Anzahl von Kranken, die wiederholte Anfälle von Haematurie durchgemacht hatten, bei denen aber das Kystoskop eine völlig gesunde Blase nachwies. Obgleich in diesen Fällen die sorgfältigste Percussion und Palpation der Nierengegend nichts Abnormes nachweisen konnte, obgleich auch sonst jeder Anhalt für eine Erkrankung der Niere fehlte, ist doch durch die kystoskopische Untersuchung der Beweis geliefert, dass das Leiden in den oberen Harnwegen, in Niere oder Nierenbecken seinen Sitz habe. Da diese Fälle z. Zt. noch nicht zur völligen Aufklärung durch Operation oder Section gelangt sind, eignen sie sich noch nicht zur Veröffentlichung, sondern stellen z. Zt. nur ein schätzbares Material dar, dessen weitere Verfolgung und spätere Veröffentlichung von Bedeutung werden dürfte. Bisher ist nur ein derartiger Kranker gestorben, bei dem die Section die volle Richtigkeit unserer auf den kystoskopischen Befund basirten Annahme erwiesen hat.

Es handelte sich um einen Herrn in der Mitte der sechziger Jahre, den ich bei Gelegenheit der Wiesbadener Naturforscherversammlung in Gegenwart der Herren Dr. Heinrich und Cramer aus Wiesbaden sowie des Herrn Professor Biermer mit dem Kystoskop untersuchte. Der Kranke litt seit Jahren an zeitweiligen Anfällen von Haematurie, die ohne Veranlassung auftraten und keinerlei lokale Beschwerden verursachten. Der Blutverlust war wiederholt sehr bedeutend gewesen, so dass Patient auf das Aeusserste entkräftet war. Seit einiger Zeit bestand leichter Blasenkatarrh mit mässigen Beschwerden.

Vor längerer Zeit war ein Gerinnsel abgegangen, das seiner Form nach einem Abguss eines Nierenbeckens ähnlich erschien.

Bis auf leichten Harndrang fehlten zur Zeit der Consultation alle lokalen Symptome; mit den in Anwendung gezogenen Untersuchungsmitteln liess sich weder an Blase noch an Nieren etwas Abnormes nachweisen, namentlich ergab die Palpation der Nierengegend durchaus normale Verhältnisse. Bei der Consultation waren die anwesenden Herren Collegen verschiedener Ansicht, die einen nahmen ein Nieren-, die anderen ein Blasenleiden an.

Die von mir vorgenommene Kystoskopie zeigte nun, dass die Blase bis auf abnorme Blässe ihrer Wand durchaus gesund war. Es war damit bewiesen, dass die Quelle der von Zeit zu Zeit auftretenden Blutungen höher oben in Nieren resp. Nierenbecken sitzen müsse. Patient ist im Frühjahr 1888 gestorben, die Section ergab Nierencarcinom.

Nicht besser steht es oft mit der Erklärung von Eiterbeimischung zum Urin. Man glaube nicht, dass hier der vorhandene oder fehlende Harnzwang einen brauchbaren Fingerzeig abgebe. Die lokalen Beschwerden sind überhaupt wenig beweisend, sowohl wenn sie fehlen, als wenn sie vorhanden sind. Es sind von den zuverlässigsten Autoren Fälle berichtet, in denen bei schweren Nierenkrankheiten die Blasenbeschwerden so in den Vordergrund traten, dass eine ernste Erkrankung des letzteren Organes angenommen werden musste, das sich aber bei der Section als ganz gesund erwies, während die Nieren Abscesse, Tuberculose, Steine und andere schwere Veränderungen darboten. Solche Fälle sind schon von Howship, Civiale, Brodie u. A. mitgetheilt. Aber umgekehrt können auch bei schweren Erkrankungen der Blase alle Harnbeschwerden fehlen.

Einen Fall der letzteren Art hatte ich Gelegenheit, vor langer Zeit zu untersuchen.

„Er betrifft einen Herrn von ungefähr 27 Jahren, der seit lange an Beschwerden der Harnorgane leidet und mir von Herrn Collegen Vogelreuter zur kystoskopischen Untersuchung zugeführt wurde. Das jetzt in die Augen springende Symptom ist eine starke, durch massenhaft suspendirte Eiterkörperchen bedingte Trübung des Urins. Subjective Beschwerden fehlen vollständig, Patient braucht nicht oft zu uriniren; bei der Entleerung selbst sind keine Schmerzen vorhanden. Unter diesen Verhältnissen lag es nahe, die Quelle der Eiterbeimischung in den oberen Harnwegen zu suchen, um so mehr, als auch der Eiweissgehalt des Urin's grösser war, als man nach der Trübung erwarten durfte. Die Kystoskopie sollte uns bald eines Anderen belehren und zeigen, wie wenig der Zustand der Blasenschleimhaut dem subjectiven Befinden entsprach. Die am 21. Juli 1887 ausgeführte Kystoskopie zeigte nämlich die Blasenschleimhaut fast in ihrer ganzen Ausdehnung stark gewulstet und düster geröthet. Die Wulstung war theilweise so beträchtlich, dass die Mucosa in dicken unförmigen Falten und am Vertex sogar als ein umschriebener, knopfförmiger Vorsprung in das Blasenlumen hineinragte. Einzelne der besonders stark veränderten Partien waren mit einem dicken Filz von weissem Belag bedeckt.

So war durch die endoskopische Untersuchung mit Sicherheit festgestellt, dass das Leiden seinen Sitz in der Blase habe. Die beobachteten Veränderungen hätten genügt, eine noch viel bedeutendere Trübung des Urins zu erklären.

In ähnlicher Weise wird die kystoskopische Untersuchung in allen Fällen, in denen ihre erfolgreiche Anwendung überhaupt mög-

lich ist, mit Sicherheit angeben, ob die Quelle des Leidens in der Blase liegt oder nicht. Hier ist der negative Befund dem positiven völlig gleichwerthig. Findet man in solchen Fällen die Blase gesund, so ist damit die wichtige Thatsache erwiesen, dass die Quelle der Blut- oder Eiterbeimischung in den oberen Harnwegen resp. den Nieren ihren Sitz hat.

Diese über das Gebiet der Blase hinausreichende diagnostische Bedeutung der Kystoskopie ist noch einer weiteren Ausdehnung fähig. Haben wir mit dem Kystoskop festgestellt, dass der krankhafte Prozess in den oberen Harnwegen resp. den Nieren sitzt, so werden wir in einer grossen Anzahl von Fällen in Zukunft zweifellos durch direkte Beobachtung feststellen können, aus welchem Ureter die Beimischung der krankhaften Produkte in die Blase erfolgt. Wir haben oben besprochen, in wie deutlicher Weise man den Eintritt des in kleinen Portionen in kräftigem Strahle aus der Harnleiteröffnung herausspritzenden Urines mit dem Kystoskop beobachten kann, ich habe zugleich geschildert, wie man bei dem ersten Kranken, an dem ich das Phaenomen beobachtete, auf das Schönste sehen konnte, dass im Gegensatz zu dem in Folge eines chronischen Blasenkatarrhs leicht getrübten Blaseninhalte der aus dem linken Harnleiter herausspritzende Urin völlig klar war, wie nach einer jeden solchen plötzlichen Entleerung einer kleinen eben aus den Nieren herabbeförderten Urinportion das Gesichtsfeld in der Umgebung der Harnleitermündung einen Augenblick klar blieb, um sich nach kurzer Zeit durch Vermischung mit dem übrigen Blaseninhalt wieder zu trüben, bis eine neue Entleerung aus der Harnleitermündung wieder eine vorübergehende Klärung bewirkte. Wie wir hier den Contrast zwischen der leicht getrübten, mit vereinzelten Eiterfetzen gemischten Flüssigkeit, welche das Blasencavum erfüllte, und dem frisch in sie eindringenden krystallklaren Urin der linken Niere auf das Vollkommenste durch direkte Beobachtung feststellen konnten, so wird man noch leichter erkennen können, wenn pyelitischer trüber Urin in die vorher mit klarem Wasser erfüllte Blasenhöhle entleert wird. Wir werden direkt beobachten können, durch welche Harnleiter bei Abwesenheit von Blasenkatarrh der durch Veränderungen in den oberen Harnwegen mit Eiter vermischte trübe Urin in die Blase gelangt.

Noch leichter wird das gelingen, wenn der aus der Harnleitermündung hervordringende Urin mit Blut gemischt ist. Es braucht nicht besonders ausgeführt zu werden, wie wichtig gerade eine derartige Erkenntniss für Diagnose und Therapie ist, welchen grossen Erfolg wir nach beiden Richtungen errungen haben, wenn es uns gelingt, in dunklen Fällen von Blutbeimischung zum Urin nicht nur mit Sicherheit zu bestimmen, ob das Leiden in der Blase oder in den oberen Harnwegen seinen Sitz hat, sondern in letzterem Falle auch zu entscheiden, welches der symmetrischen Organe erkrankt ist.

Wir würden in den betreffenden Fällen etwa in folgender Weise zu verfahren haben: Nehmen wir an, dass uns behufs der kystoskopischen Untersuchung ein Kranker zugeführt wird, der an zeitweiligen Anfällen von Haematurie leidet, der soeben wieder Blutbeimischung zum Urin darbietet, so werden wir zunächst von jedem wie immer gearteten Eingriff absehen und dem Kranken rathen, geduldig das Aufhören der Blutung abzuwarten und sich dann wieder zur kystoskopischen Untersuchung einzustellen. Finden wir dann die Blase gesund, so sind wir in der Erkenntniss des Leidens so weit vorgerückt, dass wir mit Sicherheit behaupten können, dass die Quelle der Blutung in den oberen Harnwegen oder den Nieren ihren Sitz hat. Wir werden nunmehr den Kranken anweisen, sich wieder einzustellen, sobald eine neue Blutung erfolgt. Nach entsprechender Ausspülung und Anfüllung der Blase mit klarem Wasser werden wir mit dem schnell eingeführten Kystoskop direkt beobachten können, aus welchem Harnleiter der blutige Urin in die Blase eindringt.

Nur nebenbei mag noch erwähnt werden, dass wir mittelst des Kystoskops in direkter Weise feststellen können, ob in Fällen von Erkrankung einer Niere eine functionirende zweite Niere vorhanden ist.

Zur Entscheidung der eben angedeuteten Fragen über die Herkunft abnormer Harnbestandtheile und über die Funktionsfähigkeit einer oder beider Nieren hat man bekanntlich mannigfache Vorschläge gemacht, die auf verschiedene Weise einen temporären Verschluss eines Harnleiters herzustellen bestimmt sind. Alle diese Maßnahmen sind in den Fällen, in denen die eben formulirten

Fragen auf kystoskopischem Wege zu entscheiden sind, zweifellos zu verwerfen, schon deshalb, weil sie insgesammt einen viel gewaltsameren Eingriff darstellen, von der Unzuverlässigkeit der meisten dieser Encheiresen gar nicht zu reden.

Diese Methoden treten erst in ihr Recht, wenn eine erfolgreiche Kystoskopie aus irgend einem Grunde unmöglich erscheint; von ihnen allen ist zweifellos die von Tuchmann begründete mittelst der Harnleiterpinzette als die exacteste und das grösste Vertrauen verdienende anzusehen.

Erst die Kystoskopie hat uns weiterhin über die Beschaffenheit der normalen Blase unterrichtet; erst durch sie haben wir die Farbe der Schleimhaut, die Anordnung der Gefässe, die Bewegungen der Harnleiterwülste u. s. w. kennen gelernt.

Die Muskelbalken der Vessie à colonnes werden mit der Sonde in genügender Deutlichkeit gefühlt; anders steht es mit den verschiedenen Formen von Divertikeln, die man bisher wohl in einzelnen Fällen vermuthen, aber doch nicht mit Sicherheit diagnosticiren konnte. Sagt doch selbst Thompson[1]): „In der Mehrzahl der Fälle, wo Aussackungen (Divertikel) bestehen, kenne ich kein Hülfsmittel, diese Thatsache bei Lebzeiten genau festzustellen.“ Nun, mit dem Kystoskop ist das mit der grössten Leichtigkeit und Sicherheit möglich. Erst das Kystoskop lehrt uns auch die relativ so grosse Häufigkeit der Divertikel kennen.

Sehen wir von der erwähnten Möglichkeit einer Verwechselung mit Pyelitis ab, so lässt sich die Anwesenheit von katarrhalischen Veränderungen schon durch blosse Betrachtung des Urins feststellen. Eine sorgfältige Anamnese, eine kritische Analyse der Beschwerden des Kranken wird uns oft noch weitere Aufschlüsse geben und eine instrumentale Untersuchung überflüssig erscheinen lassen.

Wenn ein Kranker, der seit einigen Wochen an Blennorrhoe leidet, nach einer Erkältung, nach Excessen in Baccho oder Venere

---

[1]) H. Thompson, Lithotomie und Lithotripsie. Deutsch von Dr. Goldschmidt 1883, S. 198.

mit häufigem schmerzhaftem Harndrang erkrankt und trüben Urin entleert, so wissen wir ohne weitere Untersuchung, dass er an einem blennorrhoischen Blasenkatarrh leidet und brauchen diese Diagnose nicht mit dem Kystoskop zu bestätigen; die Anwendung desselben ist in solchen Fällen direkt zu verwerfen. Aehnlich liegen die Verhältnisse, wenn ein alter Prostatiker, der die Blase nicht spontan entleeren kann und den Katheter anwendet, trüben Urin absondert; auch hier werden uns die Verhältnisse ohne weitere Untersuchung verständlich sein.

Neben diesen von vornherein klaren Krankheitsbildern aber begegnen dem beschäftigten Specialisten eine ganze Anzahl von dunklen Fällen von Blasenkatarrh, in denen durch Anamnese, durch Analyse der Beschwerden des Kranken, durch Untersuchung des Urins die Aetiologie wie das eigentliche Wesen der katarrhalischen Störungen unaufgeklärt bleibt. Wohl können wir nach dem klinischen Bilde einen acuten, einen chronischen, einen hämorrhagischen und einen diphtheritischen Blasenkatarrh unterscheiden, wohl konnte man aus dem Symptomencomplex folgern, dass die Entzündung mehr in der Nähe des sogenannten Blasenhalses ihren Sitz habe; wie dürftig aber sind diese Kenntnisse, wie wenig genügen sie uns, um eine richtige Auffassung und eine befriedigende Grundlage für die Behandlung zu gewinnen! Wollen wir nach dieser Richtung unsere Erkenntniss erweitern, so ist das nur durch die Sectio alta oder durch die Kystoskopie möglich. Die übrigen Untersuchungs-Methoden, die Rectalpalpation, die Thompson'sche Digital-Untersuchung können hier gar keinen Nutzen bringen. Vor allem aber ist auch die Untersuchung mit der Sonde nicht im Stande, uns irgend welche Aufschlüsse über die Natur der katarrhalischen Veränderungen zu geben. Die Sondirung ist deshalb zur Aufklärung eines dunklen Blasenkatarrhs unbedingt zu verwerfen, resp. nur dann erlaubt, wenn begründeter Verdacht auf die Anwesenheit eines Concrementes vorliegt.

In wie vollkommener Weise wir uns die verschiedenen katarrhalischen Veränderungen mit dem Kystoskop zur Ansicht bringen können, ist im II. Abschnitt dieser Arbeit ausführlich besprochen worden; dort sind auch die endoskopischen Bilder der verschiedenen Formen des Blasenkatarrhs beschrieben. Wir lernten die flecken-

artig angeordnete Röthung der blennorrhoischen Katarrhe kennen, wir hörten von einem bisher unbekannten Befunde, in dem bei sonst völlig normaler Schleimhaut ein umschriebener Fleck derselben die schwersten katarrhalischen Veränderungen darbot, wir besprachen endlich die charakteristischen Bilder, denen ich bei drei Kranken begegnete, bei denen die tuberkulöse Natur ihres Blasenleidens wahrscheinlich war.

Trotz dieser interessanten und werthvollen Befunde scheint mir gerade das Studium der kystoskopischen Bilder des Blasenkatarrhs noch nicht abgeschlossen, vielmehr glaube ich, dass wir nach dieser Richtung noch werthvolles Material zu Tage fördern werden. Wir dürfen nie vergessen, dass die Kystoskopie eine verhältnissmässig neue Disciplin ist, deren Studium, von einzelnen Mittheilungen von anderer Seite abgesehen, bisher ausschliesslich in meinen Händen gelegen hat. Man muss bedenken, dass das betreffende Material nicht sehr reichlich ist, dass auch bei einer umfangreichen Praxis die für eine kystoskopische Untersuchung geeigneten Fälle nicht übermässig häufig sind. Gerade die katarrhalischen Veränderungen bieten bei ihrer proteusartigen Verschiedenheit der kystoskopischen Beurtheilung viel grössere Schwierigkeiten dar, wie z. B. ein Papillom, ein Stein, die in ihren charakteristischen Bildern kaum verkannt werden können. Bei den katarrhalischen Prozessen handelt es sich noch darum, das Wesentliche von dem Unwesentlichen unterscheiden und den gesehenen Bildern die richtige pathologische Deutung geben zu lernen.

Hier kann nur die Zeit eine Beherrschung des zerstreuten Materials liefern. Wenn erst die Kystoskopie um einige Jahre älter sein wird, dann werden wir, daran zweifle ich nicht, auch im Stande sein, die so wichtige tuberkulöse Cystitis kystoskopisch mit Sicherheit zu diagnosticiren. Bis jetzt ist das allerdings nicht in wünschenswerthem Grade der Fall. Ungünstig wirkte nach dieser Richtung hin auch wohl der Umstand, dass ich im Verhältniss zu der sonst so überaus grossen Zahl der von mir vorgenommenen kystoskopischen Untersuchungen nur selten Gelegenheit hatte, Fälle von Blasenleiden, die der Tuberkulose verdächtig waren, zu untersuchen.

Wie schwer es in vielen Fällen von Fremdkörpern ist, dieselben mit den bisher gebräuchlichen Untersuchungs-Methoden nachzuweisen, ist bekannt. Meist wird man auf Grund der Angaben und der subjectiven Beschwerden des Kranken die Diagnose stellen müssen. Die Palpation über der Symphyse, wie die per rectum dürften wohl nur selten Aufschluss geben, auch die Sonde erweist sich in vielen Fällen und wohl stets bei weichen Gegenständen als wirkungslos. Ist die Anwesenheit eines Fremdkörpers von vornherein über jeden Zweifel erhaben, ist seine Gestalt und Grösse eine solche, dass die Extraction per vias naturales unthunlich erscheint, so wird man je nach Lage der Verhältnisse sogleich zur Sectio med. oder Sectio alta und sofortigen Entfernung des Fremdkörpers schreiten. So auffallend es auch erscheint, so bilden diese Fälle, in denen durch die Anamnese die Gegenwart eines fremden Körpers mit Sicherheit zu erschliessen ist, durchaus nicht die Regel. Oft haben wir es in solchen Fällen mit Personen zu thun, die der Simulation verdächtig sind, oft sind die Verhältnisse so dunkel, dass nur durch eine instrumentelle Untersuchung Klarheit geschafft werden kann. Ist eine solche indicirt, so ist in allen geeigneten Fällen zweifellos die Kystoskopie vorzunehmen. Nur sie vermag mit mathematischer Sicherheit festzustellen, ob die Blasenhöhle einen Fremdkörper enthält, sei derselbe auch so klein wie eine Stecknadelspitze; nur sie vermag uns, worauf wir im folgenden Abschnitte noch zurückkommen werden, auf das Genaueste über die Lage des Fremdkörpers zu unterrichten.

Was die Kystoskopie in geeigneten Fällen zu leisten vermag, zeigt die oben mitgetheilte Casuistik.

Nicoladoni vermochte die Stecknadel, die sich der Kranke selbst in die Blase eingeführt haben wollte, mit der Sonde nicht nachzuweisen. Mit dem Kystoskop konnte er nicht nur die Nadel, sondern selbst ihren durch das Licht des Instrumentes auf die Schleimhaut geworfenen Schatten auf das Deutlichste sehen.

Fillenbaum war nicht im Stande den in die Blase geglittenen Nélaton-Katheter mit der Sonde oder dem Briese-pierre nachzuweisen; auch ein Versuch mit dem Grünfeld'schen Endoskop verlief resultatlos; mit meinem Instrument gelang es sofort auf das

Vollkommenste. In meinem oben mitgetheilten Falle, in dem zahlreiche in die Blase durchgebrochene Ligaturfäden mit dem Lithotriptor entfernt wurden, waren wir nur mit dem Kystoskop im Stande, festzustellen, dass noch eine Ligatur in dem Granulationsgewebe der Durchbruchsstelle hafte. Hier wäre es selbst bei der Digitalexploration schwierig gewesen, die weichen Fäden mit dem Finger zu fühlen.

Die Diagnose auf Stein kann in vielen Fällen schon auf Grund der Anamnese und einer sorgfältigen Berücksichtigung der subjectiven und objectiven Krankheits-Symptome mit grosser Wahrscheinlichkeit gestellt werden. Die instrumentelle Untersuchung, so nothwendig sie ist, die Anwesenheit des Concrementes durch direkte sinnliche Wahrnehmung über jeden Zweifel zu erheben, soll nur dazu dienen, die schon vorher wahrscheinliche Diagnose zu sichern. Es kann hier nicht meine Aufgabe sein, den Symptomen-Complex der Blasensteine zu analysiren: ich will nur bemerken, dass die Angaben, wie wir sie in den meisten Lehrbüchern finden, wenig genügen. Eine Schilderung der Beschwerden, die einen Blasenstein vermuthen lassen, wird immer mangelhaft ausfallen, ein richtiges Verständniss lässt sich nur durch jahrelange Uebung und durch Beobachtung zahlreicher derartiger Kranker erwerben. Nur selten wird sich der erfahrene Praktiker in der Annahme eines Concrementes irren. Ich werde Niemandem einen Vorwurf machen, der mit der Sonde ein kleines Fragment übersieht; wer aber oftmals Kranke auf Stein untersucht, deren Blase kein Concrement enthält, wird sich dem Vorwurfe nicht entziehen können, dass er entweder die Untersuchung leichtfertig, ohne vorherige sorgsame Erwägung aller krankhaften Erscheinungen vorgenommen hat, oder dass ihm die nöthige Erfahrung und Urtheilsfähigkeit fehlt.

Ich habe schon oben erwähnt, dass die Kystoskopie die Sonde in der Diagnostik der Blasensteine nicht verdrängen wird, dass wir uns der letzteren auch in Zukunft in vielen Fällen mit Vortheil bedienen werden. Das gilt zunächst von grossen Steinen, die für die kystoskopische Untersuchung wenig geeignet sind, ferner bei Enge der Harnröhrenmündung.

Wollten wir in letzterem Falle die Kystoskopie vornehmen, so müsste erst das Orif. urethr. erweitert werden, was bei Anwendung einer dünnen Sonde nicht nothwendig ist. Auch bei sehr ängstlichen Kranken dürfte die Sondenuntersuchung den Vorzug verdienen, da sie schneller auszuführen ist als die etwas umständliche Kystoskopie; es wird dem Kranken auf diese Weise die längere Aufregung erspart. Endlich scheint die Sondenuntersuchung in allen den Fällen indicirt, in denen wegen Neigung zu Blutungen die Anwendung der Kystoskopie wenigstens nicht sogleich, sondern erst nach längerer Vorbereitung des Kranken, Bettruhe etc. möglich wäre. Auch in solchen Fällen wird man es vorziehen, die Diagnose durch die sofort auszuführende Sondenuntersuchung zu sichern.

Die Sondenuntersuchung darf aber stets nur bei vorher genügend begründetem Verdacht auf Concremente vorgenommen werden. Möchte doch jeder Arzt nach einer jeden mit negativem Resultat vorgenommenen Sondenuntersuchung sich in ernster Selbstprüfung die Frage vorlegen, ob die Untersuchung nach Lage der Verhältnisse indicirt war; nur zu oft wird er die Frage verneinen müssen. Findet sich dann statt des Steines ein Tumor, ein tuberkulöser Blasenkatarrh etc., so wird dem Kranken durch die resultatlose Untersuchung oft nicht unbeträchtlicher Schaden erwachsen.

Auch die Rectalpalpation ist zur Diagnose von Blasensteinen vorgeschlagen worden; doch dürfte ihre Anwendung nur in vereinzelten Fällen anzurathen sein. Als einfache Rectalpalpation liefert sie kaum befriedigende Resultate, als combinirte Rectalpalpation in der von v. Volkmann angegebenen Form bedarf sie der Narcose, die man den meisten an Stein leidenden Kranken wohl ersparen kann, wenn es sich nur darum handelt, eine Diagnose zu stellen. Durch besondere Zartheit zeichnet sich diese Methode, wie oben erörtert, auch nicht aus. Zudem ist das Gefühl, das der in der Blase liegende Stein auch bei tiefster Narcose dem tastenden Finger darbietet, durchaus nicht so präcis, als man a priori erwarten sollte; insbesondere ist die Grösse schlecht abzuschätzen. Es kann das nicht Wunder nehmen, ist es doch bekannt, wie schwer die Grösse von harten Körpern, die von einer dickeren Schicht weicher Masse umschlossen sind, richtig zu bestimmen ist. So dürfte die Rectalpal-

pation nur in den Fällen anzuwenden sein, in denen man aus irgend welchen Gründen kein Instrument durch die Harnröhre einführen will, oder in denen trotz begründeten Verdachtes auf Stein die anderen Untersuchungs-Methoden ein negatives Resultat ergeben haben.

Der erste Fall kann bei abnorm ängstlichen Kranken eintreten, die auf keine Weise zu einer instrumentellen Untersuchung zu bewegen sind, ferner bei hochgradigen Harnröhrenstricturen, endlich bei Kindern, bei denen man nur ungern eine Sonde in die Harnröhre einführt. Gerade bei diesen letzteren Patienten muss die Rectalpalpation sogar als die beste Untersuchungsmethode gelten, die bei Anwesenheit nicht ganz kleiner Steine mit Sicherheit zur Klarheit führt. Sehr anschaulich schildert v. Volkmann, wie deutlich man bei Kindern Steine vom Mastdarm aus mit dem Finger fühlen könne, wie man sie mit demselben so gegen die vordere Bauchwand vordrängen kann, dass sie dort einen stark prominirenden umschriebenen Tumor darstellen.

Die Thompson'sche Digital-Untersuchung kommt für die Diagnose von Concrementen kaum in Betracht. Bietet die Blasenwand normale räumliche Verhältnisse dar, so muss bei Anwendung der übrigen schonenderen Methoden und bei genügender Erfahrung des Arztes Klarheit geschafft werden; in den Fällen aber, in denen diese Untersuchungs-Methoden im Stich lassen, in denen die Concremente tief in dem hinter der hypertrophischen Prostata befindlichen Recessus ihren Sitz haben, wird uns auch die Digitalexploration nach vorausgeschickter Boutonnière keine Klarheit bringen. Es handelt sich dann wohl meist um Fälle von hochgradiger Prostatahypertrophie, in denen, wie oben ausführlich erörtert, die Verhältnisse für eine erfolgreiche Vornahme der Digitalexploration sehr ungünstig liegen. Der Finger wird dann in dem langen und engen, von der rigiden Prostatamasse umgebenen Rohre fest umschlossen, kann mit der Spitze kaum bis in die Blasenhöhle vordringen und wird meist völlig ausser Stande sein, in den erwähnten Recessus hinab zu tauchen, in welchem das eingezwängte Concrement seinen Sitz hat. Dass die Sectio alta keine geeignete Explorativ-Operation für die Diagnose von Steinen ist, braucht wohl nicht besonders an-

geführt zu werden. Sehr nachahmungswerth aber erscheint mir der oben erwähnte Vorschlag Madelungs, doch dürften ähnliche Fälle wohl zu den grössten Seltenheiten gehören.

So sicher es nun auch ist, dass Steine, sobald sie eine gewisse Grösse erreicht haben, mit der Sonde oder mittelst der Rectalpalpation in der Mehrzahl der Fälle leicht erkannt werden, ebenso sicher ist es andererseits, dass eine nicht unbeträchtliche Anzahl von Steinen bei diesen Untersuchungs-Methoden übersehen wird. Und das ist nicht nur der Fall, wenn die Untersuchung von ungeübten Aerzten vorgenommen wird, sondern ereignet sich auch, wenngleich seltener, wenn die Untersuchung von berufenster Hand, von hervorragenden Specialisten und Chirurgen ausgeführt wird. Ich selbst habe eine ganze Reihe von Steinen operirt, die von hochgeschätzten Collegen mit negativem Resultat sondirt waren. Es haftet eben jeder Sonden-Untersuchung etwas Zufälliges an; wie oft ist es nicht schon vorgekommen, dass Chirurgen einen Stein nicht zu demonstriren vermochten, den sie kurz vorher mit Leichtigkeit gefunden hatten; ist es nicht bekannt, wie wenig selbst geübte Untersucher auf eine einmalige negative Untersuchung mit der Sonde geben? Dieser Unsicherheit steht die Exactheit wohlthuend gegenüber, die dem Ergebnisse unseres Gesichtssinnes eigenthümlich ist. Sofern die Blasenhöhle normale räumliche Verhältnisse oder wenigstens keine engen tiefen Ausbuchtungen darbietet, können wir sie vermittelst der oben beschriebenen schulgemässen Bewegungen so ableuchten, dass auch nicht die kleinste Stelle unserem Auge entgeht; in diesen Fällen können wir die Frage, ob die Blase einen Stein beherbergt oder nicht, mit absoluter Sicherheit beantworten; ein Irrthum ist bei richtiger Ausübung der Untersuchung völlig ausgeschlossen. Dabei ist es gleich, ob der Stein gross oder klein ist; ja gerade die letzteren, die der Sonde am leichtesten entgehen, geben mit dem Kystoskop die schönsten Bilder. Ein Uebersehen des Steines ist nur dann möglich, wenn derselbe tief in einem Divertikel sitzt, ohne an dessen Oeffnung zu reichen oder in einer engen Aussackung hinter der Prostata seinen Sitz hat. In diesen Fällen muss er selbstverständlich unseren Blicken entzogen bleiben; in diesen Fällen sind wir aber überhaupt wohl an der Grenze menschlicher

Erkenntniss angelangt. Selbst unter diesen schwierigsten Verhältnissen verleugnet unsere Methode nicht die ihr eigenthümliche Exactheit, indem sie uns mit Sicherheit über die räumlichen Verhältnisse der Blase belehrt und uns die Winkel und Aussackungen direkt zur Anschauung bringt, in deren Tiefe das vermuthete Concrement seinen Sitz hat. Auf Grund dieser Kenntniss wird es dann möglich sein, in diesen Aussackungen mit viel mehr Erfolg eine Exploration mit dem Schnabel der Sonde vorzunehmen, als das ohne die vorausgeschickte kystoskopische Untersuchung der Fall wäre.

Unsere Untersuchungs-Methode giebt uns weiterhin die vollständigste Kenntniss von der Grösse und Gestalt des Concrementes. Selbst durch direktes Messen zwischen den Branchen eines Lithotriptors können wir uns nur bei annähernd runden Steinen mit gleicher Sicherheit über die Grösse eines Steines unterrichten; hat letzterer aber eine unregelmässige Gestalt, ist er nach verschiedenem Durchmesser ungleich entwickelt, dann hängt es ganz vom Zufall ab, ob er in seinem längeren oder kürzeren Durchmesser zwischen die Branchen des Lithotriptors gelangt; auch der Versuch, den Stein umzuwenden und dann bei wiederholten Umdrehungen in verschiedenen Richtungen zu fassen, misslingt oft, da derartig geformte Steine eine grosse Neigung besitzen, immer wieder die gleiche Lage einzunehmen und dann wieder in gleicher Weise gefasst werden. Mit dem Kystoskop dagegen können wir die Gestalt direkt besichtigen und uns bei genügender Uebung leicht ein zutreffendes Urtheil über seine Grösse bilden.

Nur durch die Kystoskopie endlich ist es möglich, mit Sicherheit die Zusammensetzung des Steines oder wenigstens die seiner äusseren Schichten nachzuweisen; wir werden auf die Wichtigkeit dieses Befundes, wenn es sich um oxalsaure Concremente handelt, noch zurückkommen.

Allein im Stande, uns die nöthige Aufklärung zu geben, ist die Kystoskopie in Fällen von eingekapselten Steinen. Hier giebt nur das Kystoskop alle wünschenswerthen Aufschlüsse. Es zeigt uns den Sitz des Concrementes, es lehrt uns, wie weit dasselbe aus dem Divertikel herausragt, giebt uns Aufschluss über die Beschaffenheit der Umgebung, ob dieselbe glatt ist oder in Folge

trabeculärer Muskelhypertrophie Unebenheiten und Vorsprünge darbietet.

Ich zweifle nicht, dass diese unleugbare Ueberlegenheit ihres Befundes die Kystoskopie auch für die Diagnose von Blasensteinen mehr und mehr zur bevorzugten Untersuchungs-Methode machen wird. So sehr ich bei begründetem Verdacht auf Stein bei Enge des Orif. urethr. ext., bei grosser Aengstlichkeit des Kranken die Untersuchung mit der Sonde für gerechtfertigt halte, ja selbst vorziehe, so glaube ich doch, dass jeder Arzt, der unsere Instrumente besitzt, in dem Mafse, in dem er mit der Handhabung derselben vertrauter wird, dieselben in geeigneten Fällen auch bei Verdacht auf Stein in Anwendung ziehen wird. Unbedingt ist ihre Anwendung dann indicirt, wenn der Verdacht auf Stein nicht genügend begründet ist, wenn auch die Möglichkeit anderer pathologischer Prozesse, namentlich von Neubildungen und Tuberkulose, vorliegt.

Die Diagnose der Blasengeschwülste bot bisher grosse Schwierigkeiten dar, namentlich eine Früh-Diagnose dieses Leidens gehörte zu den grössten Seltenheiten.

Diese Thatsache ist in gewissem Sinne auffallend, ist doch der klinische Symptomencomplex, den die Blasengeschwülste darbieten, ein so klarer und typischer, wie das bei nur wenigen anderen Harnkrankheiten der Fall ist. Es ist das Verdienst Guyon's und seiner Schule, diesen Symptomencomplex von allem Nebensächlichen entkleidet und in seiner einfachen Klarheit hingestellt zu haben. Das charakteristische Symptom, das oft für lange Zeit das einzige Zeichen des dunklen Leidens darstellt, das allein schon genügt, um die Diagnose „Blasentumor" im höchsten Grade wahrscheinlich zu machen, bilden eigenthümliche Anfälle von Haematurie, deren Charakteristik, wenn ich mich so ausdrücken darf, eine wesentlich negative ist. Sie kommen unerwartet ohne Vorboten, ohne nachweisbare Veranlassung, sie verursachen meist keinerlei Beschwerden; sie verschwinden nach längerer oder kürzerer Zeit wieder ohne nachweisbare Veranlassung, wie sie ohne eine solche eingetreten sind. Solche

Anfälle von Haematurie pflegen sich dann von Zeit zu Zeit zu wiederholen und meist in ganz gleichmässiger Weise zu verlaufen. In den blutfreien Pausen, die bald länger bald kürzer Monate ja Jahre lang dauern können, pflegen die Kranken keinerlei krankhafte Erscheinungen darzubieten. Nichts erinnert dann an ihr dunkles Leiden.

Von den oben mitgetheilten 20 Fällen von Blasengeschwülsten zeigten 18 Fälle den oben geschilderten Verlauf; nur in dem X. Fall, bei einer Frau, bestanden schon vor Eintritt der ersten Haematurie Harnbeschwerden, im I. Fall war überhaupt keine Blutung erfolgt, hier zeigte sich die Anwesenheit des Tumors zunächst in der mechanischen Behinderung der Harnentleerung. Im letzten Fall endlich wurde die Blasengeschwulst mehr zufällig zu einer Zeit entdeckt, in der sie noch in der allerersten Entwickelung begriffen war und noch zu keiner charakteristischen Blutung geführt hatte. Letztere stellte sich erst 10 Monate später zum ersten Male ein. In allen anderen Fällen bildeten die zeitweilig auftretenden Anfälle von Haematurie oft für lange Zeit die einzige krankhafte Erscheinung. Ich kann demnach schon gestützt auf meine eigene Casuistik den Satz aufstellen: dass sich die Anwesenheit eines Blasentumors in der überwiegenden Mehrzahl der Fälle zuerst durch die beschriebenen Anfälle von Haematurie bemerkbar macht, dass ein jeder solcher Anfall von Blutbeimischungen zum Urin den dringenden Verdacht auf Blasengeschwulst erwecken muss. Noch weiter zu gehen, wie es von einigen Seiten geschehen ist, und zu sagen, dass die beschriebenen Blutungen genügen, um die Diagnose eines Blasentumors sicher zu stellen, ist entschieden unrichtig. Es giebt zweifellos Anfälle von Haematurie, die ganz dieselbe Charakteristik zeigen, wie die den Blasengeschwülsten eigenthümlichen, und doch durch andere Prozesse bedingt werden. Ich verfüge jetzt über ein sehr grosses derartiges Material, dessen spätere Veröffentlichung, wie ich denke, nicht ohne Werth sein wird. Die meisten dieser Fälle sind noch nicht zur definitiven Klarstellung durch Operation oder Section gelangt, aber schon jetzt kann ich es aussprechen, dass es Fälle von Neubildungen der Nieren, von Concrementen im Nierenbecken, von Blasentuberkulose und von Blasensteinen giebt, die eine längere oder kürzere

Zeit ihre Anwesenheit nur durch von Zeit zu Zeit ohne alle Beschwerden auftretende Blutbeimischungen zum Urin kundgeben, bei denen jedes andere subjective oder objective Krankheits-Symptom, das auf ein lokales Leiden hinweisen könnte, fehlt. Ich habe, wie schon oben erwähnt, eine ganze Reihe von Kranken, die diese eigenthümlichen Blutungen darboten, kystoskopisch untersucht, ohne dass sich in der Blase etwas Krankhaftes nachweisen liess. Bei diesen Kranken hat sicher das Leiden seinen Sitz in den oberen Harnwegen resp. den Nieren. In einer Reihe von Fällen handelt es sich ohne Zweifel um eine Neubildung, in anderen um Concremente. Ueber den einen zur Section gelangten Fall, in dem als Ursache der eben geschilderten charakteristischen Blutungen ein Nierencarcinom gefunden wurde, ist schon berichtet worden.

Aber auch Fälle von Tuberkulose der Blase habe ich beobachtet, in denen als erstes und lange Zeit als einziges Symptom von Zeit zu Zeit auftretende Blutungen beobachtet wurden. Ja selbst Blasensteine können sich zuerst durch Blutungen bemerkbar machen, ohne dass von den sonst als charakteristisch angeführten Symptomen, von Schmerzen, häufigem Harndrang irgendwie die Rede ist. Solche Verhältnisse finden wir bisweilen bei Leuten, bei denen eine abnorm geringe Empfindlichkeit der Blase besteht. Es ist bekannt, dass solche Kranke das Einführen von Instrumenten und das Manövriren mit denselben in der Blase kaum empfinden: es ist begreiflich, dass solche Kranke durch das Vorhandensein eines grossen Steines lange Zeit nicht belästigt zu werden brauchen, höchstens besteht etwas häufiger Harndrang. Diese Unempfindlichkeit schliesst natürlich nicht aus, dass durch den Stein eine Verletzung der Schleimhaut erzeugt und damit eine Blutung ausgelöst wird.

Sind die Blutungen bei Anwesenheit von Steinen auch meist gering, so können sie, wenn die Blutung aus verletzten venösen Gefässen herrührt, doch ausnahmsweise ganz beträchtlich sein. Folgender Fall, in dem sich schliesslich statt des vermutheten Tumors ein Stein fand, wird mir stets unvergesslich sein.

Es handelte sich um einen fünfzigjährigen Herrn, der seit Jahren an Symptomen erkrankt war, die auf ein Leiden der Harnorgane hindeuteten. Der intelligente Kranke gab in bestimmter Weise an, dass die erste Erscheinung

seines Leidens in zeitweiligen Blutungen bestanden habe, die ohne Veranlassung aufgetreten seien. Beschwerden hätten sich erst lange Zeit nach Eintritt der ersten Blutung gezeigt; erst nach einer mit negativem Resultat vorgenommenen Sondenuntersuchung sind sie heftiger geworden. Der Urin war leicht katarrhalisch getrübt, das Sediment zeigte zahlreiche auffallend grosse polymorphe Zellen. Die Anamnese, namentlich der Eintritt der Blutungen vor allen subjectiven Beschwerden, das negative Resultat der Sondenuntersuchung, endlich die äusserst verdächtigen Zellen mussten den Verdacht auf eine Blasengeschwulst nahe legen, eine Vermuthung, von der ich dem Herrn Collegen Kalischer, der mir den Kranken zuführte, sogleich Mittheilung machte. Das eingeführte Kystoskop sollte uns eines anderen belehren und zeigte uns zu unserer freudigen Ueberraschung einen grossen harnsauren Stein, den ich dann später mittelst Litholapaxie entfernte. Patient ist geheilt.

Die subjectiven Beschwerden der Kranken können uns über die Anwesenheit eines Blasentumors schon desshalb keinen Aufschluss geben, weil sie in der Mehrzahl der Fälle lange Zeit, oft Jahre lang, fehlen oder nur dann eintreten, wenn sich grössere Gerinnsel gebildet haben, deren Austreibung durch die Harnröhre Schwierigkeiten verursacht.

Die Bildung so grosser Gerinnsel scheint a priori dafür zu sprechen, dass die Quelle der Blutung in der Blase sitzt; man sollte meinen, dass das Blut, das die engen Harnleiter ohne Beschwerden passirt, durch die viel weitere Harnröhre ohne alle Schwierigkeit entleert werden könne. Dem ist aber durchaus nicht so! Ich entsinne mich lebhaft eines alten Herrn, den ich vor Jahren mit den Herren Collegen Tamm und Saatz behandelte, bei dem sich ohne alle Veranlassung plötzlich eine starke Blutbeimischung zum Urin und bald darauf in Folge von massiger Gerinnselbildung Harnverhaltung einstellte, die für lange Zeit die Anwendung des Katheters nothwendig machte. Der weitere Verlauf und die Section haben später als Ursache der Blutung Nierencarcinom nachgewiesen.

Man muss in solchen Fällen annehmen, dass bei grösseren Nierenblutungen unter gewissen Verhältnissen das Blut flüssig durch die Harnleiter herabfliesst und erst in der Blase zu grösseren Klumpen gerinnt.

Sonst fehlen, wie schon gesagt, in Fällen von Blasengeschwülsten lange Zeit alle weiteren Beschwerden; solche pflegen sich erst dann

einzustellen, wenn zu diagnostischen oder therapeutischen Zwecken Instrumente in die Blase eingeführt werden und dadurch ein infectiöser Blasenkatarrh erzeugt wird. Dieser Blasenkatarrh ist es, der die oft so grossen Beschwerden verursacht, von denen die meisten derartigen Kranken in den späteren Stadien ihres Leidens gepeinigt werden.

Wie steht es nun mit dem Resultate der Urinuntersuchung, giebt sie uns nicht bei genügender Ausdauer und Sachkenntniss sicheren Aufschluss über die Anwesenheit eines Tumors? Liest man die meisten Lehrbücher, so sollte man meinen, dass nichts einfacher sei, als die Diagnose „Blasentumor" auf Grund des Urinbefundes zu stellen, dass man bei sorgsamer und ausdauernder Untersuchung des Harns fast regelmässig dem Tumor angehörige Bestandtheile findet, die dessen Anwesenheit ausser Zweifel stellen. Man muss streng unterscheiden, ob die zur mikroskopischen Untersuchung geeigneten Gewebstheile spontan mit dem Urin abgehen oder bei Gelegenheit einer instrumentellen Untersuchung gewonnen werden, sei es, dass sie zufällig im Auge des Katheters hängen blieben, sei es, dass sie absichtlich abgerissen wurden. Nur im ersten Fall, bei spontanem Abgang, erweist sich der Befund dadurch von der höchsten Bedeutung, dass er es ermöglicht ohne eine instrumentelle Untersuchung die Diagnose auf die Anwesenheit eines Neoplasmas zu stellen. Der Entfernung mittelst eines in die Blasenhöhle eingeführten Instrumentes dagegen ist eine viel geringere Bedeutung zuzuerkennen. Führen wir überhaupt Instrumente in die Blase ein, so können wir uns jetzt in der überwiegenden Mehrzahl der Fälle vermittelst des Kystoskopes ohne jede Schädigung des Kranken ein viel vollkommeneres Urtheil über die Anwesenheit und die Eigenschaft einer Blasengeschwulst bilden, als das auf Grund eines abgerissenen Gewebsfetzens möglich ist.

Die von einem Tumor herrührenden Derivate, denen wir bei der Untersuchung des Urins begegnen können, sind nun dreierlei Art; entweder wir finden gut entwickeltes Zottengewebe, oder wir finden Zellen, theils einzeln, theils zu Gruppen angeordnet, die sich durch Gestalt und Anordnung als von einer Neubildung herrührend kennzeichnen, oder drittens nekrotische, bis zur Unkenntlichkeit ihrer Structur veränderte Gewebstheile, in die eigenthümliche Krystalle

eingelagert sind. Ultzmann hat zuerst auf die diagnostische Bedeutung dieser letzteren Gebilde für die Diagnose von Blasengeschwülsten aufmerksam gemacht. Neben den bekannten, sich durch ihre charakteristische Form auszeichnenden Hämatoidin-Krystallen, die wir überall in abgestorbenen hämorrhagischen Geweben finden, beschreibt er rosettenartige Gebilde, in denen er eine aussergewöhnliche Krystallisationsform des oxalsauren Kalkes erblickt. Gewiss werden bei Blasengeschwülsten noch am häufigsten Fetzen von abgestorbenem mit Hämatoidin-Krystallen durchsetzten Gewebe entleert; gleiche Massen finden sich bisweilen aber auch bei anderen pathologischen Prozessen im Harn; ich selbst habe in einem mit dem Urin entleerten Gewebsfetzen Hämatoidin-Krystalle bei einem Kranken gefunden, in dessen Blase das Kystoskop einen umschriebenen schweren Katarrh nachwies, ein Befund, der durch die Section bestätigt wurde. Auch Guyon giebt an, dass er bei chronischem Blasenkatarrh Hämatoidin-Krystalle gefunden habe. Den rosettenartigen, von Ultzmann abgebildeten Krystallen bin ich noch niemals begegnet. Uebrigens werden die Hämatoidin-Krystalle in nekrotischen Theilen von Blasengeschwülsten nur ausnahmsweise gefunden; von den oben erwähnten 20 Fällen habe ich in 10 Fällen selbst den Urin häufig und auf das Sorgfältigste untersucht, ohne auch nur einmal den erwähnten Befund zu machen; auch in den anderen Fällen, in denen fast ohne Ausnahme die Untersuchung sehr sorgsam von anderer Seite vorgenommen war, habe ich nicht in Erfahrung bringen können, dass die beschriebenen Krystalle gefunden wurden.

Lose Zellen, mögen sie nun einzeln oder zu Haufen angeordnet sein, sind, sofern sie nicht zu deutlichen Zottenüberzügen angeordnet sind, diagnostisch kaum zu verwerthen, auch dann nicht, wenn sie sich durch unregelmässige Form und grossen Kern auszeichnen. Das Blasenepithel beherbergt selbst so polymorphe Epithelzellen, die bei Reizzuständen, z. B. bei Anwesenheit eines Blasensteines, den berüchtigten grosskernigen, geschwänzten Zellen sehr ähnlich werden können. Solche verdächtige Zellen sind nun wohl in einigen meiner Fälle gefunden worden, waren aber nicht im Stande, auch nur eine Wahrscheinlichkeitsdiagnose zu begründen. Sie haben nur dann

eine diagnostische Bedeutung, wenn sie in sehr grosser Anzahl auftreten und sich durch auffallend gleichmässige und dabei charakteristische Form auszeichnen. Ein derartiger Befund wurde nur einmal im XII. Falle gemacht. Hier waren die entleerten Zellen von so ungewöhnlicher, geradezu abenteuerlicher Form, waren so gleichmässig an Gestalt, wurden in solchen Massen, in ganzen zusammenhängenden Nestern entleert, dass sie den Verdacht auf einen Tumor nahe legten.

Der Befund von gut erhaltenem Zottengewebe stellt ja das Vorhandensein eines Neoplasmas über jeden Zweifel, ist aber doch viel seltener, als man gewöhnlich annimmt; häufiger wird mehr oder weniger verändertes mortificirtes Gewebe entleert, dessen Wesen als Papillom auch der Kundige nur schwierig erkennen kann.

In der bei weitem grössten Mehrzahl der Fälle gelingt es uns trotz unermüdlichen Suchens nicht, im Urin spontan abgehendes charakteristisches Gewebe aufzufinden. Obgleich bei den meisten meiner 20 Fälle die betreffende Untersuchung mit der grössten Sorgfalt vorgenommen war, wurde nur im X. Fall, bei einer Frau, eine wohlgebildete spontan abgegangene Zotte gefunden; ausserdem gab der XVIII. Kranke noch an, dass ihm vor Jahren einmal ein Stückchen abgegangen sei, das sein Arzt als von einer Geschwulst herrührend betrachtet habe; etwas Näheres liess sich nicht in Erfahrung bringen.

Wir haben oben auf den grossen Unterschied in der diagnostischen Bedeutung der von Blasengeschwülsten herstammenden Gewebsfetzen aufmerksam gemacht, je nachdem dieselben spontan entleert oder durch instrumentale Eingriffe losgelöst werden. Nachdem wir auseinander gesetzt, wie selten spontan abgehende Fetzen von gut erhaltenem Zottengewebe gefunden werden, wollen wir untersuchen, wie es mit den bei Gelegenheit einer instrumentellen Untersuchung abgelösten Gewebsfetzen steht.

Auch bei der gewöhnlichen Form des Katheterismus und der Sondenuntersuchung werden, wenn wir auf Grund unseres Materials urtheilen wollen, nur selten Gewebsstücke abgelöst. Von meinen oben mitgetheilten Fällen war die Untersuchung mit der Sonde oder mittelst eingeführten Katheters in 12 Fällen vorgenommen

worden. Nur im II. Fall hatte der Kranke im Auge des von ihm selbst eingeführten Katheters einen als Zotte erscheinenden Gewebsfetzen mit herausbefördert; auch im X. Fall zeigte sich im Auge des zur Vorbereitung der Kranken benutzten Nélaton-Katheters eine schön entwickelte Zotte. In allen anderen Fällen war über einen solchen Befund Nichts zu berichten.

Um nun mit grösserer Sicherheit von dem vermutheten Tumor Gewebsstücke abzulösen, die zur mikroskopischen Untersuchung geeignet sind, hat man verschiedene Wege eingeschlagen. Thompson räth durch einen in die Blase eingeführten Nélaton-Katheter forcirte Wasser-Injectionen zu machen und will durch den scharfen Flüssigkeitswirbel Theile der Geschwulst abreissen: Küster wendet seinen Löffelkatheter, einen starken Katheter mit grosser ovaler scharfrandiger Oeffnung, an. Andere endlich suchen Gewebstheile mit einem feinen Lithotriptor abzuquetschen respective abzureissen. Ohne Zweifel wird es bei Anwesenheit von papillomatösen Massen in der Blase mittelst dieser verschiedenen Encheiresen meist gelingen, genügendes Material für die mikroskopische Untersuchung zu gewinnen, andererseits aber wird man zugeben müssen, dass alle diese Methoden etwas Rohes darbieten und durchaus nicht als unbedenklich für den Kranken zu bezeichnen sind. Das gilt ganz besonders auch für den Thompson'schen Vorschlag, der auf den ersten Blick der zarteste Eingriff zu sein scheint; gerade diese gewaltsame Injection grösserer Wassermengen dürfte nur zu geeignet sein, Bakterien in die Blase einzuschleppen, die in der blutenden zottigen Geschwulstmasse den denkbar günstigsten Nährboden finden.

Aber selbst, wenn spontan oder nach instrumentellen Manipulationen eine schön entwickelte Zotte entleert wird, muss man in der Annahme einer Blasengeschwulst doch noch sehr vorsichtig sein. Ich habe im II. Abschnitt dieser Arbeit bei Besprechung der endoskopischen Bilder der katarrhalischen Veränderungen darauf hingewiesen, dass man in Fällen schweren chronischen Katarrhs bisweilen eine eigenthümliche Veränderung ausgedehnter Partieen der Blasenschleimhaut findet, die mit vereinzelten oder dicht gedrängten papillären Excrescenzen besetzt sind, welche sowohl makroskopisch wie mikroskopisch durchaus ähnliche Bilder geben, wie die von einem Papillom

herrührenden Zotten. Es liegt nahe, dass in solchen Fällen bei Benutzung des Löffelkatheters derartige Zotten herausbefördert werden können, welche dann direkt zu diagnostischen Irrthümern Veranlassung geben müssen. Dass solche Fälle wirklich vorkommen, zeigt ein Fall von Czerny,[1]) sowie eine von Küster[2]) mitgetheilte Krankengeschichte.

Im ersten Falle sprach für Papillom eine im Katheter haften gebliebene Gefässschlinge mit Cylinderepithelbelag. Nach vollführter Sectio alta und Beleuchtung mittelst Reflektor zeigte sich bei günstigen Verhältnissen ausser stärkerer Röthung der Schleimhaut nichts Krankhaftes. In dem Falle von Küster wurde mit dem Löffelkatheter ein Gewebsfetzen herausbefördert, der sich mikroskopisch als eine kleine Zotte erwies. Hier ergab die bald darauf vorgenommene Section statt der vermutheten Neubildung ein tiefes Geschwür des Blasenbodens.

Schliesslich beweist das Vorkommen von Zottengewebe im Urin noch gar nicht, dass ein Blasentumor vorhanden sei. Wie vorsichtig man nach dieser Richtung hin sein muss, mag nachfolgender Fall von Tuchmann[3]) lehren, in dem die auf Blasengeschwulst lautende Diagnose auf Grund der sorgfältigsten Untersuchung über jeden Zweifel erhaben erschien und sich bei der Section doch als falsch herausstellte.

Tuchmann schreibt: „Vor einigen Jahren wurde ich aufgefordert, in Guy's Hospital einen Patienten im mittleren Lebensalter zu untersuchen, der an häufiger schmerzhafter Harnentleerung und zeitweiliger Hämaturie litt. Die Exploration der Blase mit der Sonde und vom Rectum aus veranlassten mich, eine in der Blase, am Boden derselben, nahe dem Orificium urethrae int., gelegene Geschwulst anzunehmen, welche Diagnose dadurch ihre volle Bestätigung zu finden schien, dass der Patient mit seinem Urin dünne, fetzige Massen wie papillöse Excrescenzen entleerte. Und doch war, wie es sich bei der Section ergab, die Diagnose unrichtig; der Mann hatte eine mässige Prostatahypertrophie und ausserdem ein dem linken Nierenbecken aufsitzendes faustgrosses Sarcom, von dessen ulcerirter und zerklüfteter Oberfläche jene Excrescenzen in die Blase herabgeschwemmt worden waren".

---

[1]) Ebenau, Zur Chirurgie der Harnblase. Deutsche med. Wochenschrift. 1885. No. 27, 28.

[2]) E. Küster, Ueber Harnblasengeschwülste und deren Behandlung. Volkmann's Sammlung klin. Vorträge. No. 84. S. 43. 1886.

[3]) Tuchmann, die Diagnose der Blasen- und Nierenkrankheiten mittelst der Harnleiterpincette. Berlin 1887, S. 22.

Aber wenn auch wirklich das im Urin gefundene Zottengewebe nachweislich der Blase entstammt, so ist damit doch nur die Anwesenheit eines villösen Blasentumors gesichert, alle die so wichtigen Fragen über seine Grösse, seinen Sitz etc. harren noch der Beantwortung.

Da somit in der Mehrzahl der Fälle von Blasengeschwülsten weder durch Anamnese, noch durch eine sorgfältige Analyse aller krankhaften Erscheinungen, noch durch eine lange Zeit mit Eifer fortgesetzte Urinuntersuchung eine genügend sichere Diagnose gestellt werden kann, ist eine lokale Untersuchung unerlässlich.

Bis vor Kurzem wurde fast ausschliesslich die Rectalpalpation und die Untersuchung mit der Sonde vorgenommen. Wir werden sehen, wie wenig geeignet sich beide für die überwiegende Mehrzahl der Blasengeschwülste, d. h. in all den Fällen erweisen, in denen es sich um weiche Neubildungen handelt.

Ich brauche wohl nur auf die früheren Erörterungen zu verweisen, in denen wir auf theoretischem Wege die Grenzen der erfolgreichen Rectal-Palpation feststellten, um zu zeigen, dass man weiche Blasengeschwülste durch die Rectalpalpation nicht diagnosticiren kann. Das ist nur möglich bei Tumoren, die selbst eine derbere Consistenz besitzen als die Masse der collabirten Blase; von den seltenen Myomen abgesehen, dürfte das nur bei carcinomatösen Infiltrationen der Fall sein. Die gutartigen Neubildungen, die ja in erster Linie für die Operation eine gute Prognose geben, werden nur bei ausnahmsweiser Grösse durch die Rectalpalpation zu fühlen sein. Demgemäss sehen wir, dass in denjenigen von meinen oben mitgetheilten Fällen, in denen die combinirte Rectalpalpation von sachkundigster Hand vorgenommen wurde, auch nicht in einem einzigen ein positiver Befund erzielt wurde. Nicht günstiger liegen die Verhältnisse bei der Mehrzahl der Blasengeschwülste für die Untersuchung mit der Sonde. Auch mit ihr ist man nicht im Stande, weiche Massen, mögen sie selbst in polypöser Form in das Blasencavum vorspringen, deutlich zu fühlen. Wohl mag sich manchmal das Gefühl eines weichen Widerstandes bemerkbar machen, wohl mag es den Eindruck machen, als ob die freie Beweglichkeit des Instrumentes an dieser oder jener Stelle leicht behindert sei; in der

Mehrzahl der Fälle wird aber auch bei grossen Geschwülsten, sofern sie von weicher Beschaffenheit sind, dieses Gefühl nur undeutlich und unvollkommen sein. Wie oft glaubt man nicht auch in der normalen Blase hier oder da einer solchen Behinderung der Bewegung des Sondenschnabels zu begegnen, die wohl durch eine plötzliche umschriebene Contraction der Blasenwand bewirkt wird. Bei härteren Geschwülsten liegen die Verhältnisse natürlich anders; sie wird man mit der Sonde leicht fühlen und abgrenzen können, wenn sie frei und scharf markirt über das Niveau der umgebenden Wand hervorragen. Ich selbst habe vor Jahren einmal einen Kranken beobachtet, von dessen linker Blasenwand, ziemlich weit nach unten und hinten, ein knolliger Tumor so in das Blasencavum vorragte, dass man ihn mit dem Schnabel einer Thompson'schen Steinsonde mit grösster Leichtigkeit von hinten her festhaken und nach vorn ziehen konnte. Wiederholte Untersuchungen gaben stets denselben Befund. Aber schon die Seltenheit derartiger Publicationen zeigt, dass die Verhältnisse nur ausnahmsweise so günstig liegen. Es hat das darin seinen Grund, dass Blasengeschwülste, je mehr sie polypös als umschriebene Tumoren in das Blasencavum vorspringen, um so mehr aus weichen zottigen Massen zusammengesetzt sind, während sie andererseits um so mehr die Neigung darbieten, flache ausgebreitete Infiltrationen der Blasenwand darzustellen, je derber ihre Consistenz ist.

Während somit bei den stark prominirenden Formen die weiche Beschaffenheit eine deutliche Wahrnehmung mit der Sonde verhindert, wird dieselbe bei den festeren Geschwülsten dadurch erschwert, dass letztere nur wenig über die umgebende Schleimhaut hervorragen. Nur in seltenen Fällen liegen die Verhältnisse so, dass Härte des Tumors mit starker Prominenz und polypöser Form desselben zusammenfällt, es kommt das noch am häufigsten bei den an und für sich seltenen Myomen vor. Auch bei weichen Geschwulstmassen wird natürlich der unbestimmte Widerstand, den sie bei der Untersuchung mit der Sonde für die feinfühlige Hand darbieten, mit ihrer zunehmenden Grösse vermehrt. Wir finden demgemäss, dass die weichen Geschwülste, die bei der Sondenuntersuchung mehr oder weniger deutlich gefühlt und schliesslich durch die Operation entfernt

wurden, meist eine ausnahmsweise Grösse darboten, ja oft geradezu die ganze Blasenhöhle ausfüllten. Noch niemals ist es wohl bis jetzt gelungen, einen kleinen oder mittelgrossen, etwa nussgrossen zottigen Polypen mittelst der Sonde mit genügender Deutlichkeit zu fühlen.

Betrachten wir unser eigenes oben mitgetheiltes Material nach dieser Richtung, so finden wir, dass in 11 Fällen vor Ausführung der Kystoskopie die Untersuchung mit der Sonde vorgenommen war, ohne dass auch nur in einem Fall ein positiver Befund erzielt wurde. Dabei waren es nicht etwa kleine Geschwülste, die hier übersehen wurden; wie die vorgenommene Operation zeigte, waren die meisten grösser als eine Wallnuss, einer besass die Grösse eines kleinen Apfels; die Untersuchung selbst wurde endlich nicht von ungeübten Aerzten, sondern von Chirurgen und Specialisten ersten Namens vorgenommen. Während so die Sondenuntersuchung nur in den seltensten Fällen im Stande ist, eine Blasengeschwulst nachzuweisen, ist ihre Vornahme andererseits für den Kranken oft im höchsten Grade nachtheilig. Nur zu oft entwickelt sich im unmittelbaren Anschlusse an sie ein infectiöser Blasenkatarrh mit allen seinen qualvollen Folgen für den Kranken. Erst jetzt beginnen die Beschwerden, die vorher fast ganz fehlten; es stellt sich quälender Harndrang ein; der Urin, der früher in den oft so langen blutfreien Pausen von normaler klarer Beschaffenheit war, bleibt dauernd trübe, die Blutungen werden reichlicher; sie, die früher nur als seltene, kurz dauernde Anfälle auftraten, nehmen einen mehr gleichmässigen Charakter an, oft bleibt die blutige Färbung des Urins eine dauernde. Man muss nur viele solcher Kranken gehört haben, mit welcher Erbitterung sie erzählen, wie es ihnen früher ganz gut gegangen sei, wie sie sich an die Blutungen gewöhnt, ja dieselben als hämorrhoidale mit Freuden begrüsst hätten; da seien sie eines Tages halb gegen ihren Willen von ihrem Arzte mit der Sonde untersucht worden und seither datirten ihre Beschwerden. Leider haben die meisten dieser Kranken nur zu recht, wenn sie ihre Qualen als durch den ärztlichen Eingriff verursacht betrachten!

Zur Diagnose von Blasengeschwülsten sind nur die drei noch

übrigen Untersuchungs-Methoden, die Kystoskopie, die Thompson'sche Digital-Palpation und die Abtastung und Besichtigung der Blasenwand nach vorausgeschickter Sectio alta geeignet.

Was die Kystoskopie in den für ihre Anwendung geeigneten Fällen zu leisten vermag, ist im 2. Abschnitt dieser Arbeit wohl zur Genüge gezeigt worden. Schon die ganz unverhältnissmässig grosse Anzahl von 20 Fällen, die ich in zwei Jahren endoskopisch diagnosticiren konnte, ist ein Beweis für den hohen Werth der Kystoskopie für die Diagnose der Blasengeschwülste. Es ist kaum denkbar, vollkommenere Aufschlüsse über die Anwesenheit, über Grösse und Form der Neubildung zu erlangen. Nur über die Stielverhältnisse können wir uns, wie schon oben ausgeführt, dann nicht unterrichten, wenn der kurze Stiel allseitig von der Geschwulstmasse umlagert ist. Dieser Mangel ist aber ohne praktische Bedeutung. Eine gründliche Entfernung einer Blasengeschwulst ist nur mittelst des hohen Blasenschnittes möglich; bei Vornahme dieser Operation aber können wir einen umschriebenen, mit breiter Basis aufsitzenden Tumor mit derselben Sicherheit entfernen wie einen gestielten.

Dass man in geeigneten Fällen die Anwesenheit einer Blasengeschwulst auch durch die Thompson'sche Digital-Untersuchung feststellen kann, unterliegt keinem Zweifel. Auf den ersten Blick mag es sogar scheinen, als ob diese Untersuchungs-Methode dadurch einen besonderen Vortheil darbietet, dass sie zugleich die Entfernung des etwa gefundenen Tumors auf demselben Wege gestattet, auf dem wir zur Stellung der Diagnose gelangt sind. Bei reiflicher Ueberlegung aber stellt sich die Sache anders heraus. Was eben noch als Vorzug der Methode erschien, erweist sich dann als ihre grösste Schattenseite. Man wird heutzutage, unter deutschen Chirurgen wenigstens, kaum einem Widerspruche begegnen, wenn man behauptet, dass eine gründliche Entfernung einer Blasengeschwulst nur mittelst der Sectio alta möglich ist. Haben wir eine Neubildung der Blase mit Hilfe der Thompson'schen Digital-Untersuchung gefunden, fühlen wir sie direkt mit dem durch die Pars prost. urethr. eingeführten Finger, so wird eine grosse Selbstüberwindung des Operateurs dazu gehören, die Geschwulst unberührt zu lassen, ruhig die Heilung der Perinealwunde abzuwarten und dem

Kranken dann die rationelle Entfernung mittelst hoher Eröffnung der Blase vorzuschlagen. Nur zu oft wird man der Diagnose sofort die Exstirpation des Tumors durch die erweiterte und verkürzte Urethra folgen lassen und den Kranken damit all den Nachtheilen eines halben Eingriffes, einer unvollständigen Entfernung des Tumors aussetzen. Ich zweifle keinen Augenblick, dass die durchaus irrationelle und allen modernen chirurgischen Anschauungen widersprechende Thompson'sche Operation der Blasengeschwülste nur durch die Digital-Palpation aufrecht gehalten wird, dass, wenn letztere nicht mehr geübt würde, auch die erstere der wohlverdienten Vergessenheit anheimfallen und jede Exstirpation eines Tumors mittelst hoher Eröffnung der Blase vorgenommen werden würde, die einen freien Einblick in die Blasenhöhle gewährt und die radicale Entfernung der Neubildung gestattet.

Untersuchen wir nun, das Gesagte kurz zusammenfassend, welchen Weg man in Zukunft einzuschlagen haben wird, um die Diagnose auf Blasentumor zu sichern, so sehen wir, dass wir auch bei sorgfältigster Aufnahme der Anamnese, auch bei objectivster Beurtheilung des Status praesens, auch durch die gewissenhafteste und während längerer Zeit fortgesetzte Urinuntersuchung in der Mehrzahl der Fälle nicht im Stande sind, die Diagnose mit einer Sicherheit zu stellen, die einen chirurgischen Eingriff rechtfertigen kann. Gewiss müssen schon die charakteristischen Blutungen den Verdacht auf die Anwesenheit eines Tumors hinlenken, gesichert aber wird die Diagnose nur durch eine lokale Untersuchung, welche die Neubildung unserer direkten sinnlichen Wahrnehmung zugänglich macht.

Es ist das im Interesse der Kranken zu bedauern; besser stände es um dieselben, wenn man durch eine sorgfältige Analyse der subjectiven und objectiven Symptome allein im Stande wäre, volle Klarheit zu gewinnen, und sogleich die Exstirpation des Tumors vornehmen könnte. Wie die Verhältnisse aber einmal liegen, wird sich kein Kranker, der von seinem dunklen Leiden befreit werden will, der instrumentellen Untersuchung entziehen können. Er wird aber mit Recht verlangen können, dass durch eine solche Untersuchung auch völlige Klarheit geschafft werde. Diesem Postu-

late genügt weder die combinirte Rectalpalpation, noch die Untersuchung mit der Sonde, die in der überwiegenden Mehrzahl der Fälle nicht im Stande sind, einen positiven Befund zu erzielen. Aus diesem Grunde ist die Anwendung der combinirten Rectalpalpation und der Sondirung bei Verdacht auf Blasengeschwulst zu verwerfen und letztere in besonderem Grade, weil sie den Kranken einer grossen Schädigung und Gefahr aussetzt. Ich hoffe, dass die Zeit nicht mehr fern sein wird, in der man bei dem geringsten Verdachte auf eine Blasengeschwulst die Einführung einer Sonde ebenso als Kunstfehler verurtheilen wird, wie heutzutage das Sondiren frischer Wunden; sie ist sicher noch viel schädlicher als letzteres!

Gegen diese Behauptung, dass, von seltenen Ausnahmen abgesehen, Blasengeschwülste durch Anamnese, Status präsens und Urinuntersuchung im Verein mit der Rectalpalpation und der Sondirung nicht mit genügender Sicherheit zu diagnosticiren sind, scheint so manche Thatsache zu sprechen. Werden doch jetzt nicht selten von verschiedenen Seiten Fälle mitgetheilt, in denen Blasentumoren operirt wurden, ohne dass vorher andere diagnostische Mittel als die genannten zu Rathe gezogen waren. So sehr ich diese Mittheilungen für richtig und wahr halte, so sprechen sie doch nicht gegen meine Behauptung. Man muss hier zweierlei unterscheiden. Auf der einen Seite handelt es sich um weit vorgeschrittene Fälle, in denen die lokalen Erscheinungen so weit entwickelt waren, dass allerdings kaum noch ein Zweifel bestehen konnte; diese Fälle pflegen dann meist den sehr schweren pathologischen Veränderungen gemäss einen ungünstigen Ausgang zu nehmen. In der zweiten Reihe ist einfach die Eröffnung der Blase nur auf eine Wahrscheinlichkeits-Diagnose hin gemacht. Zu einer solchen genügt ja, wie oben ausgeführt, die Anamnese völlig. Selbst wenn man blos auf Grund der charakteristischen Blutungen die Blase eröffnen würde, dürfte in mehr denn Neunzehntel der Fälle der erwartete Tumor gefunden werden! Ist ein solcher vorhanden, so wird der Fall veröffentlicht; findet sich Nichts, so wird die Wunde mit dem antiseptischen Mull bedeckt, der Kranke kommt nach langem Krankenlager mit dem Leben davon. Diese letzteren Fälle werden selbstverständlich nicht

veröffentlicht und auch mit Recht nicht; wem sollte man denn zumuthen, einen einzelnen derartigen Fall zu publiciren; das kann man doch nur dann verlangen, wenn eine zusammenhängende Reihe derartiger Operationen veröffentlicht wird. Geschieht letzteres, was der Natur der Sache nach nur selten der Fall ist, so sehen wir regelmässig, wie es meine Ausführungen verlangen, unter der Zahl der Fälle, in denen die Diagnose stimmt, einen oder mehrere Fälle, in denen der gesuchte Tumor vermisst wurde. Sehen wir die letzte derartige Zusammenstellung, die aus der Bonner Klinik, in der über 29 Fälle berichtet wird, bei denen aus verschiedenen Ursachen der hohe Blasenschnitt vorgenommen wurde, näher an, so finden wir auch hier einen Fall, in dem sich nach hoher Eröffnung der Blase in der Blasenhöhle bis auf leichten Katarrh Nichts, absolut nichts Krankhaftes vorfand.

Ich glaube weiterer Ausführung enthoben zu sein. Es ist klar, dass wir zur Sicherung der Diagnose „Blasentumor“ in der Mehrzahl der Fälle eine andere Untersuchungs-Methode, als die eben erwähnten, anwenden müssen. Dass in den Fällen, die überhaupt für ihre Anwendung geeignet sind, die Kystoskopie durch die Ergiebigkeit ihres Befundes und durch die Schonung des Kranken in Zukunft die einzig berechtigte Untersuchungsmethode sein wird, dürfte nicht mehr bestritten werden. Bemerkt mag nur nochmals werden, dass Anfangs alle Fälle von Blasengeschwülsten für unsere Untersuchung geeignet sind und meistens so lange bleiben, bis durch Einführen von Instrumenten in die Blase ein infectiöser Katarrh erzeugt wird.

Die Boutonnière und die Sectio alta kommen erst dann in Betracht, wenn die Kystoskopie aus irgend welchem Grunde nicht ausgeführt werden kann. Welche von beiden man dann anwendet, dürfte wesentlich von der Sicherheit abhängen, mit der man von der Anwesenheit einer Blasengeschwulst überzeugt ist. Je sicherer ihre Anwesenheit zu sein scheint, um so eher wird man geneigt sein, sogleich die Sectio alta vorzunehmen, anderen Falles dürfte man sich durch den immerhin geringeren Eingriff der Boutonnière vorher eine völlige Sicherheit zu verschaffen suchen.

II.

Die Bedeutung der Kystoskopie für die Therapie der Harn- und Blasenleiden.

Wichtigkeit der Frühdiagnose. — Divertikel. — Blasenkatarrh. — Fremdkörper und Steine. — Blasengeschwülste, Exstirpation derselben per vias naturales.

Wir haben zum Schluss noch zu untersuchen, welchen Nutzen unsere Untersuchungs-Methode bisher für die Therapie der Krankheiten der Harnwege gebracht hat, welcher in Zukunft noch von ihr zu erwarten ist.

Von grösster Bedeutung ist zunächst der Umstand, dass eine grosse Anzahl von Krankheiten jetzt viel früher mit Sicherheit erkannt werden und in Folge dieser früheren Diagnose auch früher zu einer rationellen Behandlung gelangen.

Wir haben im vorigen Abschnitt ausführlich auseinandergesetzt, wie die Kystoskopie ihrer ganzen Natur nach für die Gewinnung einer frühen Diagnose geeignet ist. Während uns die anderen Untersuchungs-Methoden über die pathologischen Veränderungen der Blase um so zuverlässiger unterrichten, je vorgeschrittener und ausgebreiteter dieselben sind, giebt umgekehrt das Kystoskop gerade im Beginn des Leidens die schönsten und klarsten Bilder. Auch die Zartheit unserer Untersuchungs-Methode ist der Erzielung einer Frühdiagnose günstig. Selbst ängstliche Kranke lassen sich zu einer frühen Zeit ihres Leidens zur Vornahme der Kystoskopie bewegen.

Gewiss ist eine solche Frühdiagnose auch bei Krankheiten anderer Organe von Wichtigkeit; stets wird eine rationelle Behandlung um so erfolgreicher sein, je früher sie angewandt wurde. Bei

den Krankheiten der Harnorgane und speziell bei denen der Harnblase ist das in ganz besonderem Mafse der Fall. Wird die Harnblase der Sitz einer Erkrankung, so nehmen nicht nur die pathologischen Veränderungen dieses Organes an Umfang und Schwere zu; in solchen Fällen stellt sich langsam und allmählich, aber mit unheimlicher Sicherheit das Gespenst, das hinter allen Krankheiten der Blase steht, die Pyelonephritis ein. Sie pflegt die Scene zu beschliessen, nicht das Blasenleiden; ihr erliegen die Kranken, wenn sie zu spät zum operativen Eingriff gelangen. Wird aber in Folge rechtzeitiger Diagnose die nothwendige Operation früh vorgenommen, so hat es der Chirurg nur mit der Blase zu thun, die seinen Eingriffen gegenüber günstige Chancen bietet.

Für die Steine hat Thompson mit immer neuem Nachdruck die Wichtigkeit der Frühdiagnose betont: mit berechtigtem Stolz weist er auf die grosse Anzahl gerade der kleinen von ihm diagnosticirten und operirten Steine hin. Wichtiger noch wird sich die Frühdiagnose für die Operation der Blasengeschwülste, besonders der gutartigen, gestalten. Wenn bisher das Resultat dieser Operation ein so ungünstiges war, so liegt das zweifellos daran, dass sie zu einer zu späten Zeit erkannt wurden. Eine günstige Statistik der Operation von Blasentumoren ist erst dann zu erwarten, wenn sie in einer frühen Zeit ihres Bestehens diagnosticirt werden, zu einer Zeit, in der noch Nieren und Nierenbecken gesund sind, in der sich auch der übrige Theil der Blase noch in einem leidlichen Zustande befindet. Eine solche Frühdiagnose aber ist aus wiederholt ausgeführten Gründen in der Praxis nur durch die Kystoskopie zu erzielen.

Nur flüchtig sei hier auf die Bedeutung hingewiesen, welche die Kystoskopie dadurch in Zukunft für die Therapie erlangen wird, dass sie durch direkte Beobachtung des aus der Harnleitermündung in die Blase eindringenden Urines sichere Schlüsse über die Zustände in den oberen Harnwegen resp. in den Nieren gestattet. Bis jetzt liegen nach dieser Richtung hin noch keine Erfahrungen vor; man braucht aber nur an die oft so lange Zeit dauernde Unklarheit bei dunklen Nierenkrankheiten zu erinnern, um zu begreifen, dass mancher Fall eine andere Wendung genommen hätte, wenn die zu spät vor-

genommene Operation in Folge einer gesicherten Frühdiagnose rechtzeitig ausgeführt worden wäre.

Aber auch abgesehen von der Erzielung einer frühzeitigen erschöpfenden Diagnose hat die Kystoskopie auf die rationelle Behandlung der einzelnen Blasenleiden schon jetzt den günstigsten Einfluss ausgeübt, der sich in Zukunft zweifellos noch vergrössern wird.

Schon der durch das Kystoskop ermöglichte exacte Nachweis von Divertikeln wird in manchen Fällen ein therapeutisches, über die Diagnose hinausgehendes Interesse darbieten. In der im Divertikel auch bei entleerter Blase zurückbleibenden Menge zersetzten Urins ist in Fällen von hartnäckigem Blasenkatarrh so oft die Ursache der geringen Wirkung der Blasenausspülungen zu suchen. Haben wir in solchen Fällen den Sitz eines grösseren Divertikels festgestellt, so werden wir den Kranken bei den Ausspülungen eine Lage einnehmen lassen, in welcher der Inhalt des Divertikels der Schwere folgend am besten ausfliessen kann. Sitzt die Aussackung an geeigneten Stellen, so wird man durch entsprechenden Druck von aussen auf ihre völlige Entleerung hinwirken können. In wieder anderen Fällen wird es uns gelingen auf Grund des kystoskopischen Befundes geeignet gekrümmte Katheter in das Divertikel selbst einzuführen und dasselbe direkt mit desinficirenden Lösungen auszuwaschen. Bei dem oben erwähnten Kranken aus dem hiesigen jüdischen Krankenhause wäre das, wie die Section ergab, sehr wohl möglich gewesen. Aber noch nach einer anderen Richtung hin dürfte der Befund von Divertikeln gerade jetzt actuelles Interesse darbieten. Bekanntlich werden nicht selten Fälle berichtet, in welchen bei der der Sectio alta vorausgeschickten forcirten Anfüllung der Blase diese letztere geplatzt ist. Wie die Casuistik zeigt, wird dieses traurige Ereigniss in erster Linie dadurch herbeigeführt, dass ein dünnwandiges Divertikel zerreisst. Hier dürfte der vorherige endoskopische Nachweis derartiger Aussackungen zu ganz besonderer Vorsicht mahnen.

Hinsichtlich der katarrhalischen Veränderungen der Blasenschleimhaut ist nach Analogie anderer Organe wohl anzunehmen, dass eine genauere Kenntniss der einzelnen Formen zu einer mehr individualisirenden Behandlung führen wird. Haben wir

durch das Kystoskop erkannt, dass in einem Fall von Blasenkatarrh eine starke Schwellung und Auflockerung der Schleimhaut vorliegt, so wird die Behandlung eine andere sein, wie bei bloser Röthung und Gefässinjection. Ganz besonders aber wird dies der Fall sein bei den erst durch das Kystoskop erkannten Formen, in denen bei ganz gesunder übriger Blasenschleimhaut eine umschriebene Stelle Sitz schwerer katarrhalischer Veränderungen ist. Nähere Erfahrungen darüber liegen zur Zeit noch nicht vor.

Für die Behandlung der Blasengeschwüre, insbesondere für die tuberkulösen, hat Schatz[1]) in der vollkommenen Excision der betreffenden Blasenpartie ein neues radicales Operationsverfahren begründet, das in einem Falle, in dem die tuberkulöse Natur der geschwürigen Prozesse über alle Zweifel erhaben war, ein glänzendes Resultat ergeben hat. Je frühzeitiger derartige Geschwüre mit dem Kystoskop in der Blase erkannt werden, um so mehr wird auch beim Manne ein radicales Vorgehen indicirt sein.

Geradezu eine neue Aera der chirurgischen Behandlung der Blasentuberkulose aber würde eintreten, wenn der von mir oben berichtete charakteristische Befund, welchen ich bei drei der Blasentuberkulose verdächtigen Individuen zu machen Gelegenheit hatte, sich in der That als pathognostisch für das Frühstadium dieser Erkrankung erwiese und das erste Zeichen einer ganz circumscripten Eruption von Tuberkelknötchen bildete. Es kann keinem Zweifel unterliegen, dass in diesem Fall die sofortige Excision der betreffenden Blasenpartie vorzunehmen wäre.

Auf die Bedeutung einer präcisen Diagnose für die Entfernung von Steinen und Fremdkörpern aus der Blase braucht wohl nicht besonders hingewiesen zu werden. Namentlich bei weichen Fremdkörpern wird das oft so schwierige Fassen derselben wesentlich erleichtert werden, wenn man sich erst durch das Kystoskop genau über den Sitz und die Lage informiren kann und unmittelbar darauf mit geeigneten Instrumenten eingeht und die Extraction bewerkstelligt. Was man auf diese Weise erreichen kann, zeigt mein

---

[1]) Schatz, Ueber Geschwüre der Harnblase. Arch. f. Gynäkologie Bd. 29, p. 53, 1887.

oben mitgetheilter Fall, in dem es mir gelang, auf Grund des endoskopischen Befundes einen kurzen, in der Blasenwand festsitzenden Faden mit dem Lithotriptor zu erfassen und auszuziehen. Bei genügender Beherrschung der kystoskopischen Technik wäre es sicher auch in dem oben citirten Nicoladoni'schen Falle möglich gewesen, die Nadel mittelst eines geeigneten lithotriptischen Instrumentes am Kopf zu fassen und durch die Harnröhre herauszuziehen. Man hätte dem Kranken auf diese Weise die blutige Eröffnung der Blase ersparen können.

Besonders bedeutungsvoll aber wird die Kystoskopie für das Schicksal der Lithotripsie, dieser heute so hart angefeindeten Operation, werden. Der gerechteste und gewichtigste Einwand, der gegen sie erhoben wird, ist der, dass nach ihr öfter als nach anderen Operationen abgesprengte Stücke in der Blase zurückbleiben, die in vielen Fällen nur zu schnell die Ursache baldiger Recidive werden. Aprioristische Erwägungen wie die Statistik scheinen diesen Einwand in gleicher Weise zu berechtigen. Von diesem Vorwurf kann die Lithotripsie jetzt durch die Kystoskopie in der vollkommensten Weise befreit werden. Ich habe es mir zur Regel gemacht, alle von mir mittelst Litholapaxie operirten Kranken nach einigen Wochen mit dem Kystoskop zu untersuchen; man kann dann mit grösster Sicherheit feststellen, ob wirklich Alles entfernt ist, oder ob noch ein Fragment zurückgeblieben ist. Ist letzteres der Fall, so wird es nunmehr keine Schwierigkeit darbieten, das Concrement, dessen Grösse und Lage uns auf das Vollkommenste bekannt ist, nach Herausnahme des Kystoskopes mit dem sogleich eingeführten Lithotriptor zu fassen und je nach seiner Grösse entweder zu zerdrücken, oder als Ganzes herauszuziehen. Damit aber ist die Lithotripsie durch unsere Untersuchungs-Methode von dem einzig berechtigten Vorwurf befreit und wird auch in unserem antiseptischen Zeitalter das bleiben, was sie in den letzten Jahrzehnten gewesen ist: die Methode, mittelst deren man den Kranken in der für ihn am wenigsten abschreckenden Weise mit Sicherheit von kleinen und mittleren Steinen befreien kann.

Hinsichtlich der eingekapselten Steine wird die erst durch unsere Untersuchungsmethode mögliche Erkenntniss aller Verhältnisse auf

die Behandlung den günstigsten Einfluss ausüben; hier wird der endoskopische Befund direkt die oft so schwierige Wahl der im einzelnen Falle vortheilhaftesten Operation bestimmen.

Wir kommen nun zu den Neubildungen der Blasenwand. Auf die hohe Bedeutung, welche die Kystoskopie für die erfolgreiche Behandlung derselben dadurch gewinnt, dass sie allein in der Praxis eine frühe Diagnose ermöglicht, ist schon hingewiesen worden. Aber auch sonst ist die genaue Kenntniss des Sitzes und der sonstigen Eigenschaften der Geschwulst in vollstem Maſse geeignet, die so schwierige Operation zu erleichtern. Es gilt dies insbesondere auch für den hohen Blasenschnitt. Ist uns der Sitz des Tumors genau bekannt, so werden wir schon den Einschnitt so einrichten, dass das Messer dem Tumor nicht zu nahe kommt und eine ungelegene Blutung herbeiführt. Anlässlich eines solchen Falles hob Herr von Bergmann[1]) die grossen Vortheile hervor, die eine genaue Kenntniss der einschlägigen Verhältnisse für die Erleichterung der Operation darbietet. Man glaube nicht, dass man sich nach Freilegung der Blase über den Sitz der Geschwulst durch Palpation genügend informiren könne. In unserem Falle war auf diese Weise nichts zu fühlen, obgleich uns durch die vorausgegangene kystoskopische Untersuchung der Sitz und die Grösse des Tumors auf das Genaueste bekannt war.

Einen besonderen Vortheil scheint mir die endoskopische Untersuchung für die Operation der Blasengeschwulst auch dadurch zu gewähren, dass sie uns darüber belehrt, welche Theile der Blasenwand gesund sind. Es ist bekannt, wie leicht sich nach hoher Eröffnung der Blase ein oder der andere Theil ihrer Wandung der Inspection entzieht. Haben wir uns vorher mit dem Kystoskop überzeugt, dass ein grosser Theil der Blaseninnenfläche, z. B. ihre ganze rechte Hälfte, gesund ist, so brauchen wir uns bei der Operation um diesen Theil gar nicht zu bekümmern.

Aber noch nach einer anderen Richtung hin scheint unsere Untersuchungs-Methode berufen zu sein, einen fördernden Einfluss auf die Behandlung der Blasengeschwülste auszuüben. Wie die

[1]) Berliner klin. Wochenschrift. 1887. No. 6.

Laryngoskopie, die Rhinoskopie uns die Neubildungen der betreffenden Organe nicht nur in klarster Weise zur Anschauung bringt, sondern uns auch gestattet, dieselben durch die natürlichen Canäle hindurch ohne blutige Voroperation in der für den Kranken schonendsten Weise zu exstirpiren, so setzt uns die Kystoskopie in den Stand, wenigstens kleine polypöse Neubildungen der Blasenwand ebenfalls per vias naturales durch die unverletzte Harnröhre zu entfernen. Die Kystoskopie hat somit ein neues Operationsverfahren im Gefolge, das ähnliche Vortheile wie die intralaryngealen Methoden darbietet und dem Kranken die Schrecken einer blutigen Operation erspart.

Ich habe die Technik und die Indicationen dieses neuen Operationsverfahrens schon in einer Ende October 1887 erschienenen Arbeit[1]) auf das Ausführlichste festgestellt; dasselbe praktisch anzuwenden hatte ich bisher keine Gelegenheit, da die von mir seither gefundenen Blasengeschwülste entweder zu gross oder aus anderen Gründen für eine Entfernung per vias naturales ungeeignet waren. Ich war daher freudig überrascht, in einer soeben erschienenen Arbeit v. Antal's[2]) zu lesen, dass er meine Methode in einem Falle mit Erfolg angewandt hat; er ist nur insofern gegen meine Vorschrift verfahren, als er die kleine Geschwulst nicht vorsichtiger Weise mit dem Lithotriptor abgequetscht, sondern einfach abgerissen hat.

Es handelte sich um einen 29jährigen Mann, bei dem schon ein halbes Jahr vorher eine Blasengeschwulst mittelst Sectio alta exstirpirt worden war. Da der Urin wieder Blutbeimischung zeigte, wurde die kystoskopische Untersuchung vorgenommen. Dieselbe ergab eine gestielte, mit mehreren Fortsätzen versehene Geschwulst, welche mit dem Stiel an dem vorderen Rande der Blasenmündung hing. Diese neue Geschwulst sass in weiter Entfernung von der Stelle, an der vor einem halben Jahre die Exstirpation der ersten vorgenommen war, konnte also nicht als eigentliches Recidiv betrachtet werden. v. Antal berichtet über die Exstirpation des neuen Tumors folgendermafsen:

---

[1]) Nitze, Beiträge zur Endoskopie der männlichen Harnblase. Arch. für klin. Chir. XXXVI, Heft 3. 1887.

[2]) von Antal, Pathologie und Therapie der Harnröhre und Harnblase, Stuttgart 1888, p. 401.

Nachdem ich mich bezüglich der Lagerung und Richtung des Körpers und des Stieles der Geschwulst genügend orientirt hatte, versuchte ich, die Geschwulst durch die normale Harnröhre hindurch zu entfernen. Ich führte eine gerade Steinzange durch die Urethra in die Blase ein, welche letztere ich vorher mit 200 g Borsäurelösung gefüllt hatte. Nun öffnete ich die Zange und zog dieselbe so weit zurück, bis die geöffneten Arme an den Rändern der Blasenmündung ein Hinderniss fanden. Die geöffneten Arme der Zange stützten sich rechts und links an die Ränder der Blasenmündung; indem ich nun den Grift der Zange senkte, konnte ich mit Gewissheit berechnen, dass die Zange beim Schliessen den oberen Rand der Blasenmündung berühren werde, und dass die von dem oberen Rande ausgehende, in der Flüssigkeit gleichsam undulirende Geschwulst unbedingt zwischen die Arme der Zange gelangen muss. Beim ersten Griffe löste ich nur den obersten Theil der Geschwulst ab, hernach aber gelang es mir, den Stiel zu erfassen und abzureissen. Die Geschwulst wurde aber bei dem Herausziehen der Zange durch die krampfhaft contrahirte Blasenmündung abgestreift und konnte erst, und zwar mitsammt den abgetrennten, kleinen Fortsätzen vermittelst Auswaschung durch einen dicken Metallcatheter hindurch herausbefördert werden. Patient hatte die Operation ohne Narkose, ja sogar ohne locale Cocaïnanästhesirung, ohne bedeutenderen Schmerz überstanden.

Die, 7 Tage nach der Operation vorgenommene neuerliche kystoskopische Untersuchung zeigte, dass der Körper der Geschwulst vollständig entfernt wurde, dass jedoch ein länglicher Theil des Stieles zurückgeblieben sei.

Bei dieser Gelegenheit wurde dieser hervorragende Theil des Stieles auf die oben erwähnte Art gleichfalls entfernt.

Obwohl Herrn von Antal meine oben citirte Arbeit bekannt war, erwähnt er doch mit keinem Wort, dass ich schon vor ihm die Technik und die Indicationen der von ihm vorgenommenen Operation auf das Genaueste formulirt und ausführlich gelehrt habe, in welcher Weise und in welchen Fällen man Blasengeschwülste auf Grund der kystoskopischen Orientirung durch die unverletzte Harnröhre entfernen solle. Ja er geht noch einen Schritt weiter. Um den Eindruck zu erwecken, dass das neue Operationsverfahren von ihm herrühre, scheut er sich nicht, die Besprechung desselben mit folgenden Worten einzuleiten: „Die Entfernung durch die normale Urethra hindurch, für welche bei Civiale ein Präcedens zu finden ist, wurde bis jetzt ganz ausser Acht gelassen.“ Ich überantworte dieses unge-

wöhnliche und wenig ehrenhafte Vorgehen des Herrn Geza v. Antal[1]) dem Urtheil der Fachgenossen.

Trübe eigene Erfahrungen haben mich belehrt, wie nothwendig es ist, jeden derartigen Versuch sofort auf das Energischste zurückzuweisen. Ich glaube meine Priorität hinsichtlich der von mir begründeten Methode der unblutigen Exstirpation von Blasengeschwülsten nicht wirksamer wahren zu können, als durch den wörtlichen Abdruck der Herrn v. Antal wohl bekannten Ausführung meiner im Archiv für klinische Chirurgie erschienenen Arbeit; sie mögen den Schluss dieses Buches bilden und lauten in unverändertem Wortlaut folgendermafsen:

„Geschichtlich ist zunächst zu erwähnen, dass bereits Civiale[2]) räth, am Blasenhalse sitzende Geschwülste mit seinem Trilabe zu entfernen. In neuerer Zeit hat dann Grünfeld[3]) den Vorschlag gemacht, durch ein offenes in die Blase eingeführtes Endoskop mittelst einer Schneideschlinge den Tumor in mehreren Sitzungen zu exstirpiren und hat diesen Vorschlag auch in einem Falle bei einer Frau ausgeführt. Aber auch diesem Virtuosen der älteren kystoskopischen Technik würde dieselbe Operation beim Manne ungeahnte Schwierigkeiten bereiten. Im günstigsten Falle ist das Gesichtsfeld vor der ersten Anwendung der Schlinge klar, später aber stets mit Blut verunreinigt; die grosse Anzahl der einzelnen beim Manne sicher sehr peinlichen Sitzungen dürfte auch keine Empfehlung dieser Methode sein. Es ist demnach kaum zu erwarten, dass dieses Operationsverfahren Nachahmer findet. Während nun Civiale vollständig im Dunkeln operirt und Grünfeld direkt unter Leitung des Auges zu arbeiten glaubt, nimmt meine Methode eine vermittelnde Stellung ein. Wohl könnte ich daran denken, an meinem Kystoskop eine Vorrichtung anzubringen, mit der man die

---

1) Derselbe Autor giebt in dem citirten Buche p. 183 ebenfalls gegen besseres Wissen eine geschichtliche Darstellung der Kystoskopie, die geeignet ist, das Urtheil des unbefangenen Lesers über mein Verhältniss zu den kystoskopischen Instrumenten irre zu führen.

2) Civiale, Traité pratique. Vol. III. p. 152—61. Paris 1860.

3) Grünfeld, Polypen der Harnblase, auf endoskopischem Wege diagnosticirt und operirt. Wiener med. Presse. 1885. S. 89—91.

Entfernung der Neubildung unter Leitung des Auges in Angriff nehmen kann. Die Herstellung eines derartigen Instrumentes ist technisch wohl denkbar, nur würde es etwas dick ausfallen. Ich kann mir aber von einem solchen Vorgehen keinen weiteren Vortheil versprechen. Nur zu bald würde das Gesichtsfeld mit Blut verunreinigt werden und damit die Controle des Gesichtes fortfallen.

Das Princip der von mir für geeignete Fälle hiermit empfohlenen Methode ist vielmehr folgendes: Zunächst genaue Orientirung über den Sitz, die Grösse, die Art der Anheftung, sowie über die Verhältnisse der umgebenden Schleimhautpartien; hierauf Entfernung des Polypen, unter Zuhilfenahme geeigneter Instrumente, wobei die vorher erlangte Orientirung als Wegweiser dient; drittens nach einiger Zeit Controle mittelst des Kystoskops über den Erfolg des Eingriffes.

Ich gehe bei dieser Operation von der Thatsache aus, dass eine mit einer uns bekannten Quantität Wasser angefüllte Blase, von unbedeutenden Unebenheiten der Wandungen abgesehen, einen einfachen, uns in allen seinen Verhältnissen bekannten, ich möchte sagen, mathematischen Hohlraum darstellt. Haben wir an einer bestimmten Stelle dieses Hohlraumes einen Tumor entdeckt und alle seine Eigenschaften, sowie die seiner Umgebung genügend festgestellt, so ist es möglich, auch ohne Leitung des Auges die Neubildung mit geeigneten Instrumenten zu erfassen. Was die Kenntniss der topographischen Verhältnisse im Verein mit entsprechender Uebung gerade für die männliche Harnblase zu leisten vermag, hat uns Tuchmann[1]) gezeigt, dem es gelang, die Mündungen der Ureteren im Blinden zu sondiren. Einem solchen Kunststück gegenüber muss es doch als leicht bezeichnet werden, einen uns seinem Sitz und seiner Form nach bekannten Polypen mit den entsprechenden Instrumenten zu fassen. Mir selbst gelang es, wie oben mitgetheilt, einen einzelnen, in der Blasenwand festsitzenden Faden auf Grund der vorangegangenen kystoskopischen Orientirung mit dem Lithotriptor herauszuziehen. Erleichtert dürfte in den meisten

[1]) Tuchmann, Deutsche Zeitschrift für Chirurgie. Bd. 5. Heft 1. 1875.

Fällen die Manipulation noch dadurch werden, dass erfahrungsgemäss die Mehrzahl der Blasenneubildungen ihren Sitz auf dem Blasenboden und in der Umgebung des Orif. urethrae int. haben, also an Stellen, die eine grössere Resistenz darbieten und dadurch dem auf ihnen hintastenden Instrument einen gewissen Halt geben.

Die Instrumente, mit denen wir polypöse Neubildungen der Harnblase entfernen wollen, müssen vor Allem so construirt sein, dass eine Verletzung der gesunden Schleimhaut ausgeschlossen ist, dass weiterhin der Tumor mit möglichster Vollständigkeit und ohne besondere Gefahr der Blutung entfernt werden kann. Alle schneidenden Instrumente sind demnach von vornherein zu verwerfen. In Betracht kommt nur das Abschnüren mit der Schneideschlinge und das Abreissen resp. Abquetschen mit geeigneten zangenartigen Vorrichtungen. Die Schneideschlinge scheint auf den ersten Blick das ideale Instrument zur Entfernung gestielter Tumoren zu sein, dürfte aber für unsere Zwecke doch untauglich sein, da es nur schwer gelingen wird, die haltlose Schlinge in der Blase ohne Leitung des Fingers oder Auges richtig um den Polypen herumzuführen.[1]) Anders steht es mit zangenartigen Instrumenten. Hier können die Lithotriptoren als brauchbare Vorbilder dienen. Wie bei diesen, müssten die Branchen so gebaut sein, dass ein Mitfassen der Schleimhaut leicht zu vermeiden ist. Zu dem Zwecke dürfen sie sich auf der Seite, die beim Einfangen des Polypen auf der Schleimhaut hingleitet, auch bei geschlossenem Instrumente nicht berühren, sondern müssen hier von einander so weit abstehen, dass ein Einklemmen der Mucosa ausgeschlossen ist. Das eigentliche Gebiss, das den Polypen abquetschen soll, darf erst in einer gewissen Entfernung von dieser Kante beginnen. Entsprechend dem verschiedenen Sitze, der verschiedenen Form und Grösse, müssen mehrere Instrumente von verschiedener Länge und Breite der Branchen vorhanden sein. Für gewisse Blasenpartien endlich, z. B. für die vordere Wand, wären Instrumente nothwendig, deren Branchen sich nicht wie bei den jetzt gebräuchlichen Lithotriptoren von vorn nach hinten,

[1]) Uebrigens soll Leroy d'Etiolles in einem Falle einen Blasenpolypen mit seinem Ligaturstab abgeschnürt haben.

sondern von rechts nach links von einander entfernen resp. schliessen lassen.

Im Allgemeinen könnten die Instrumente leichter gebaut sein, als die zur Steinzertrümmerung benutzten, auch eine Vereinfachung des Mechanismus, der das Oeffnen und Schliessen bewirkt, wäre wünschenswerth.

Die Operation selbst, bei der eine Narkose überflüssig sein und die Cocaïnisirung der Blase und der Harnröhre genügen dürfte, würde etwa in folgender Weise vor sich gehen: Zunächst wird die vorher nach Erforderniss ausgespülte und entleerte Blase mit 150 ccm einer klaren, desinficirenden Flüssigkeit angefüllt. Es wird nun das Kystoskop eingeführt und mit möglichster Präcision alle Eigenschaften des Tumors wie der übrigen Blasenwand festgestellt. Nehmen wir, um einen concreten Fall zu wählen, an, dass auf der linken Seite der vorderen Blasenwand, $1^1/_2$ cm über dem Orificium urethrae int., ein kleiner, gestielter Tumor sitzt, so werden wir nach Herausnahme des Kystoskops ein geeignetes Instrument, dessen Branchen sich von einer Seite zur anderen öffnen, anwenden. Dasselbe wird vorsichtig in die Blase bis in die Mitte ihres Hohlraumes eingeführt und dann der Schnabel so gedreht, dass er dem Polypen gerade gegenübersteht. Nun wird das Instrument weit geöffnet, vorsichtig nach vorn geführt, bis man deutlich fühlt, dass beide Branchen der vorderen Blasenwand anliegen. Es befindet sich der Tumor dann mit Sicherheit zwischen den divergirenden Branchen unseres Instrumentes. Nun werden dieselben, immer auf der Schleimhaut hingleitend, geschlossen, bis ein Widerstand fühlbar wird und leicht ziehende Bewegungen uns zeigen, dass der Tumor gefasst ist. Jetzt wird der Tumor nicht etwa gewaltsam abgerissen, sondern der Mechanismus in Thätigkeit gesetzt, der seine Basis durch intensiven Druck zwischen dem Gebiss des Schnabels nekrotisirt. Endlich wird das Instrument wieder geöffnet, etwas vorgeschoben, hier in der Mitte der Blasenhöhle wieder geschlossen und herausgezogen. War der Polyp klein, so wird eine Sitzung genügen, andernfalls wird die beschriebene Procedur wiederholt werden müssen. Sobald die auf den Eingriff folgende Reaction vorüber ist und die nekrotisirte Ge-

schwulstmasse spontan oder durch Kunsthilfe entfernt ist, wird der Erfolg der Operation mit dem Kystoskop controlirt.

Nachdem wir so die Prinzipien und die Technik der auf Grund des kystoskopischen Befundes ermöglichten Entfernung von Blasenpolypen per vias naturales kennen gelernt haben, erübrigt uns noch, die Berechtigung dieses neuen, von mir vorgeschlagenen Operationsverfahrens zu begründen und seine Indication festzustellen.

Bei allen Betrachtungen über die operative Behandlung gutartiger Blasengeschwülste muss man zwei Eigenschaften derselben, die sich theilweise gegenüber stehen, streng unterscheiden. Zunächst ist es sicher, dass auch ein sogen. gutartiger Blasentumor für den Patienten eine dauernde Lebensgefahr darstellt, die früher oder später, plötzlich oder allmählich durch Blutung, Fieber, Schmerzen und durch secundäre Veränderungen in den oberen Harnwegen und den Nieren das Leben bedroht und demselben schliesslich ein Ende macht, wenn das nicht vorher durch eine andere intercurrente Krankheit geschieht.

Auf der anderen Seite aber führen eine ganze Anzahl derselben Kranken, die endlich an den Folgen ihrer Blasengeschwulst zu Grunde gehen, Jahrzehnte lang ein nur von Zeit zu Zeit durch einen oft in grossen Zwischenräumen erfolgenden Anfall von Hämaturie unterbrochenes Wohlbefinden. Mein erster Patient hat die Blasengeschwulst, der er endlich in traurigster Weise erlag, über 25 Jahre lang beherbergt und sich davon mindestens 20 Jahre lang eines guten Gesundheitszustandes erfreut; nur von Zeit zu mahnte ihn eine mehr oder weniger beträchtliche Blutbeimischung an sein dunkles Leiden.

Während nun die erste Eigenschaft den Chirurgen drängt, den Tumor, diese continuirliche Lebensgefahr, sofort nach gesicherter Diagnose zu entfernen, wird uns die zweite Erwägung verleiten, bei dem sonstigen Wohlbefinden des Patienten jeden energischen Eingriff bis zum Eintritt gefahrdrohender Erscheinungen zu verschieben. So sehr letzteres Programm auf den ersten Blick in dem eigenthümlichen Verlauf des Leidens begründet erscheint, so ist es doch das

denkbar schlechteste. Wenn im Verlauf eines Blasentumors eine acute Gefahr, sei es eine profuse Blutung, sei es die Erkenntniss einer beginnenden Pyelonephritis oder die sich endlich doch einstellenden Beschwerden der Harnentleerung dem Chirurgen das Messer in die Hand drücken, so wird er stets unter ungünstigen Verhältnissen operiren, und das Resultat wird, wie die Statistik zeigt, nur zu oft ein schlechtes sein. Günstige Chancen bietet die Operation von Blasengeschwülsten nur, wenn sie im Beginn des Leidens, bei noch nicht vorhandenen Beschwerden, bei vollem Wohlbefinden des Kranken vorgenommen wird.

Die richtige Erkenntniss dieser so schwierigen, vielfach concurrirenden Verhältnisse muss uns mit Nothwendigkeit zu der Indication führen: möglichst frühzeitig zu operiren, aber eine Operationsmethode zu wählen, die den Kranken den denkbar geringsten Gefahren und Beschwerden aussetzt. Eine solche dürften wir in der Entfernung des Polypen per vias naturales gefunden haben. Einem solchen Eingriff wird sich auch der durch sein Leiden zur Zeit kaum belästigte Kranke willig unterwerfen, während er eine blutige Operation, und mit einer gewissen Berechtigung, verweigert.

Es stehen uns somit nun drei verschiedene Operationsmethoden zur Entfernung von Blasengeschwülsten zur Verfügung: 1) die nach vorausgegangener Eröffnung der Blase über der Symphyse; 2) die Thompson'sche nach vorausgeschickter Boutonnière; 3) die ohne blutige Voroperation durch die unverletzte Harnröhre. Von diesen drei verschiedenen Verfahren haben die beiden letzten viel Gemeinsames. Beide operiren auf Grund vorher erlangter Orientirung im Dunkeln, ohne Leitung von Finger und Auge. Beide vermögen nur die Theile der Neubildung zu entfernen, die polypös in das Blasencavum vorspringen, und sind nicht im Stande, breit aufsitzende Wucherungen in radicaler Weise zu exstirpiren.

Ihnen gegenüber steht die Sectio alta. Bei dieser Operation arbeitet man unter ungehinderter Controle von Auge und Finger, sie gestattet, den Boden des entfernten Tumors auf das Gründlichste auszukratzen oder mit dem Thermokauter zu verschorfen, sie kann auch die ganze Dicke der Blase infiltrirende Neubildungen durch

Resection der Blasenwand entfernen. So ist die Sectio alta, sowohl was die Klarheit des Handelns, wie die Leistungsfähigkeit betrifft, den beiden anderen Operationsmethoden unvergleichlich überlegen. Sie würde die einzige Operation sein, die überhaupt in Betracht käme, wenn sich mit der Sicherheit des Eingriffes die Sicherheit der Heilung verbände. Dem ist aber leider nicht so; noch ist die Mortalität nach der Sectio alta eine nicht unbeträchtliche; sie betrug nach Garcia bei 94 Fällen 24 pCt., nach der Statistik von Tuffier bei 120 Fällen 27 pCt. Noch bleiben oft langdauernde Fisteln nach ihr zurück. Es liegt eben in der Natur der Sache, dass Operationen an der Blase, auch von Meisterhand ausgeführt, nie den Grad der Sicherheit erlangen werden, den die antiseptische Chirurgie an anderen Körpertheilen besitzt.

So lange aber bleibt das Bestreben berechtigt, den Kranken in einer Weise von seinem Leiden zu befreien, die schneller zum Ziele führt und gefahrlos ist. Die Schattenseiten der Sectio alta kommen hierbei um so mehr in Betracht, als es sich, wie oben erwähnt, um ein Leiden handelt, das von seinem Träger oft viele Jahre ertragen werden kann, ohne ihn wesentlich in seiner Leistungsfähigkeit und seinem Lebensgenuss zu beeinträchtigen.

Von diesem Gesichtspunkte aus hat Thompson sein Operationsverfahren nach vorausgegangener Boutonnière begründet, auch die von mir vorgeschlagene Methode will unter diesem Gesichtspunkte beurtheilt sein.

Bei der unbefangenen Vergleichung dieser beiden Methoden wird man zunächst einräumen müssen, dass mit der ersten in einzelnen Fällen grosse Massen von zottigen Wucherungen mit glücklichem Ausgange entfernt sind, während ich mein Verfahren für's Erste nur bei kleinen, polypösen Neubildungen angewendet wissen möchte. In solchen Fällen aber scheint mir der Vergleich sehr zu Gunsten der letzteren Methode auszufallen. Die Thompson'sche Operation bedarf einer tiefen Chloroformnarkose; bei der meinigen wird man mit der lokalen Cocaïnisirung auskommen. Der ersteren gehen als vorbereitende Acte die Boutonnière und die forcirte Erweiterung des

Blasenhalses voran. Während all' diese Eingriffe bei der Thompson'schen Operation ausgeführt werden, wird der meinigen nur die kystoskopische Untersuchung vorangeschickt, die aber in Zukunft wohl so wie so in allen geeigneten Fällen vorgenommen werden dürfte, ehe man sich zur Abtastung der Blase entschliesst. Der eigentliche Act der Geschwulstentfernung unterscheidet sich bei beiden Methoden auf das Gewichtigste dadurch, dass Thompson mit seinen Zangen in der leeren, collabirten Blase, wir aber in der ausgedehnten, entfalteten operiren. Dass hier der Vortheil auf der Seite der letzteren Operation liegt, brauche ich wohl kaum zu sagen. Von der ausgedehnten Blase ein Stück mitzufassen, dürfte bei Anwendung geeigneter Instrumente kaum möglich, bei der zusammengefallenen aber schwer zu vermeiden sein.

Wie steht es nun mit den Gefahren, die die Entfernung per vias naturales darbieten kann? Hier bleibt, da eine Verletzung der Blasenwand, wie oben angeführt, nicht zu befürchten ist, nur die etwa eintretende Blutung übrig. Diese wird voraussichtlich in der grossen Mehrzahl der Fälle eine geringe sein. Lehren uns doch die Fälle, in denen Geschwulsttheile zu diagnostischen Zwecken mit dem Lithotriptor oder dem Löffelkatheter abgerissen wurden, dass im Gegensatz zu den oft so überaus profusen spontanen Blutungen die durch instrumentelle Verletzung hervorgebrachten meist bald stehen. Sollte aber doch einmal die Blutung eine bedenkliche Höhe erreichen, so müsste man, nach dem Vorschlag von Guyon, die Blase über der Symphyse eröffnen.

Die Thompson'sche Operation dagegen ist durchaus kein so harmloser Eingriff, als von mancher Seite angegeben wird. Die Boutonnière ist ja das Wenigste, dann aber kommt die forcirte Dilatation des Sphincter internus, endlich das wiederholte Eingehen mit Finger und Instrumenten, das Arbeiten mit verschiedenartigen Zangen in der collabirten Blase ohne jede Controle von Finger und Auge. Eine solche Operation hat in unserer Zeit keine Zukunft. Nur der berühmte Name ihres Autors ist im Stande gewesen, ihr eine gewisse Verbreitung zu verschaffen. Dabei sind doch Thompson's eigene Resultate wahrlich keine glänzenden. In den 20 Fällen, in denen eine Geschwulst vorlag, ist die gänzliche Exstirpation nur

4 Mal gelungen, bei den anderen (10 Mal) konnte die Geschwulst nur theilweise entfernt werden, und 6 Mal starben die Patienten innerhalb weniger Wochen nach der Operation.[1])

Immer häufiger und gewichtiger erheben sich die Stimmen, die, wenn einmal eine eingreifende blutige Operation vorgenommen werden soll, den hohen Blasenschnitt verlangen, der, kaum gefährlicher als die Thompson'sche Methode, ein freies Gesichtsfeld schafft und eine radicale Entfernung der Neubildung ermöglicht. Mehr und mehr wird die Sectio alta die legitime Operation für die Entfernung von Blasengeschwülsten werden. Ihr gehören von vornherein alle Fälle von ausgedehnten, breitaufsitzenden und infiltrirenden Neoplasmen an.

Anders steht es aber doch, wenn es sich um kleinere, mehr oder weniger polypöse Neubildungen handelt. Hier wird man dem Kranken die Gefahren und Beschwerden der Sectio alta ersparen und ihn auf natürlichem Wege von seinem Leiden befreien können. Nur für diese Fälle möchte ich das oben vorgeschlagene Operationsverfahren zunächst angewendet wissen. Die Erfahrung mag lehren, wie weit man die Indication ausdehnen darf.

Man wird hier mit Recht die Frage aufwerfen, ob es der Natur der Sache nach überhaupt möglich ist, Blasengeschwülste zu einer Zeit zur Behandlung zu bekommen, in der sie noch klein und wenig ausgebreitet sind, ob sie in einer so frühen Zeit ihres Bestehens schon dem Kranken oder dem Arzte auffallende Erscheinungen darbieten. Diese Frage ist nicht so einfach zu beantworten. Am Lebenden wurden Blasengeschwülste bisher mit seltenen Ausnahmen erst erkannt, wenn sie eine bedeutende Grösse erreicht hatten, und auch bei der Obduction sind aus naheliegenden Gründen kleine Blasenpolypen nur sehr selten gefunden worden. Prüfen wir aber die Fälle, in denen endlich während des Lebens ein grösserer Tumor nachgewiesen oder bei der Section gefunden wurde, so sehen wir in der überwiegenden Mehrzahl, dass diese Kranken schon vor langer Zeit, oft vor vielen Jahren, spontane, ohne nachweisbare Veranlassung auftretende Blutbeimischung zum Urin darboten. Daraus

[1]) s. Tuchmann, l. c. p. 24.

können wir zweifellos den Schluss ziehen, dass schon damals der Tumor in der Blase vorhanden war. Mag nun auch das Wachsthum der meisten gutartigen Blasengeschwülste, denn nur von den gutartigen Neubildungen ist hier die Rede, ein sehr langsames sein, so wird man doch nicht umhin können, in vielen, ja den meisten Fällen anzunehmen, dass der Tumor zur Zeit der ersten Blutung noch sehr klein war. So lehrt uns die Analyse der reichen Casuistik, dass die Mehrzahl der Blasengeschwülste schon zu einer sehr frühen Zeit ihres Bestehens ebenso charakteristische wie beunruhigende Erscheinungen darbietet.

Damit ist uns auch das ideale Ziel gezeigt, dem wir in der Behandlung der Blasentumoren zustreben müssen: wir werden unmittelbar nach Eintritt der ersten auffallenden Erscheinungen, z. B. der ersten Blutung, durch die kystoskopische Untersuchung die Gegenwart und die Eigenschaften des Tumors feststellen; er wird dann in vielen Fällen noch so klein sein, dass man ihn in der für den Kranken schonendsten und gefahrlosesten Weise per vias naturales entfernen kann.

In diesem Streben aber sind wir auf die einsichtsvolle, thatkräftige Unterstützung der praktischen Aerzte angewiesen. Denn der Kranke, der ohne jede Veranlassung und ohne alle Beschwerden plötzlich bemerkt, dass sein Urin bluthaltig ist, und durch diese Beobachtung um so mehr erschreckt wird, als die Blutbeimischung ohne alle Vorboten, bei vollem Wohlbefinden, eintritt, consultirt keinen Chirurgen, sondern seinen Hausarzt. Erst wenn der Praktiker mehr und mehr von der eminenten pathognostischen Bedeutung einer spontan eintretenden Hämaturie durchdrungen ist, erst wenn er sich nicht mit der Bequemlichkeitsdiagnose „Blasenhämorrhoiden“ begnügt, erst wenn er in dem plötzlichen Aufhören der Blutung nicht voll Selbstgefühl die Wirkung eines verordneten Stypticums, sondern ein dem Krankheitsbild der Blasengeschwülste angehöriges Symptom erblickt, erst wenn er den Kranken bei Wiederkehr der Blutungen nicht mit den verschiedensten inneren Mitteln behandelt und planlos von einem Bade in's andere schickt, sondern möglichst frühzeitig, am

besten sofort nach Aufhören der ersten Blutung, auf die kystoskopische Untersuchung dringt, erst dann werden wir unserem Ziele näher kommen.

Der Kundige wird dann schon ahnen, um was es sich handelt. Er wird die Blase cocaïnisiren, das Kystoskop anwenden und unmittelbar darauf, wenn sich der Fall als geeignet erweist, den Polypen abquetschen. Er wird auf diese Weise in einer Reihe von Fällen den Kranken in wenigen Minuten von einem schweren Leiden befreien, das für ihn in früherer oder späterer Zeit die Quelle grosser Beschwerden und Gefahren geworden wäre. Eine nach längerer Zeit wiederholte kystoskopische Untersuchung wird uns belehren, ob die Heilung eine dauernde geblieben ist.

Nachwort.

Das Verhältniss des Wiener Instrumentenmachers Joseph Leiter zu den von mir angegebenen endoskopischen Instrumenten.

Die folgenden Blätter sind bestimmt, den Antheil Leiter's an der Herstellung meiner Instrumente, der auch in medicinischen Fachschriften vielfach überschätzt und falsch dargestellt wurde, auf das richtige Mafs zurückzuführen. Ich glaubte das am besten in einem besonderen Nachworte zu thun, um den eigentlichen Text dieses Buches von Erörterungen persönlicher Angelegenheiten frei zu halten.

Nichts dürfte mehr geeignet sein, das Verhältniss Leiter's zu meinen endoskopischen Instrumenten und insbesondere zum Kystoskop in das richtige Licht zu setzen, als eine ausführliche geschichtliche Darstellung der Entwicklung meiner Instrumente. Es wird dann wenigstens in Zukunft Niemand mehr falsche Angaben mit Unkenntniss der Verhältnisse entschuldigen können.

Meine ersten Versuche reichen bis in den Anfang des Jahres 1876 zurück. Ich war damals Assistent am Stadtkrankenhause zu Dresden, dem ich in genannter Eigenschaft bis zum Oktober 1878 angehörte. Diese ganze Zeit wird durch meine Studien über die Beleuchtung und Besichtigung tief gelegener Hohlorgane ausgefüllt. Die technischen Arbeiten führte Herr W. Deicke aus, der mir als treuer unermüdlicher Mitarbeiter zur Seite stand.

Es ist nachträglich schwer, sich eine Vorstellung von den Schwierigkeiten zu machen, mit denen wir zu kämpfen hatten. Auch nachdem ich mich im Prinzip für den galvanisch glühend gemachten Platindraht mit kühlender Wasserspülung als Lichtquelle entschieden

hatte, waren noch viele Hindernisse zu überwinden, ehe die Bedingungen festgestellt waren, unter denen diese Lichtquelle für die einzelnen Körperhöhlen angewandt werden konnte. Den verschiedenen anatomischen Verhältnissen der einzelnen Organe entsprechend, musste nicht nur die Form eines jeden Instrumentes, sondern auch seine ganze Construction eine völlig verschiedene sein. Bei einem jeden war die Anordnung der Wasserleitung, die Befestigung des Platindrahtes eine andere.

Es musste ferner der optische Apparat geschaffen werden, der eine Erweiterung des Gesichtsfeldes ermöglichte. Dabei handelte es sich um eine ganz neue Linsencombination, deren vortheilhafteste Anordnung nur nach zahlreichen Versuchen festzustellen war.

Endlich war noch ein umständlicher Nebenapparat erforderlich. Es musste eine Wasserleitung eingerichtet und mit den nöthigen Vorsichtsmafsregeln gegen etwaige Unterbrechung der Wassercirculation versehen werden. Es musste für einen elektrischen Strom gesorgt werden, der vermittelst eines besonderen Rheostaten auf das Genaueste regulirt werden konnte.

Diese schwierige Aufgabe wurde noch dadurch erschwert, dass wir in Dresden auf die bescheidenen Hilfsmittel einer kleinen[1]) Werkstatt angewiesen waren und aller der Vorrichtungen entbehrten, die jede grössere Fabrik darbietet. Dazu kamen noch pecuniäre Schwierigkeiten, die uns bei Anfertigung der Modelle zwangen, auf möglichste Billigkeit des Materials und der Ausführung bedacht zu sein. Nur zu oft mussten wir die geplanten Constructionen wegen fehlender Vorrichtung auf später verschieben und unser Ziel zunächst durch Surrogate, durch die primitivsten Mittel zu erreichen suchen.

Nicht hoch genug kann ich hier der Ausdauer und der aufopfernden Hingebung des Herrn Deicke gedenken. Kein Misslingen konnte ihn muthlos machen; mochte die Masse der verworfenen Modelle noch so anwachsen, stets blieb seine Schaffenslust die gleiche. Unter seinen geschickten Händen entstanden immer vollkommenere Modelle, die den eigenthümlichen Verhältnissen der einzelnen Organe

[1]) Zur Charakteristik der Verhältnisse genügt wohl der Umstand, dass Herr Deicke damals nur einen Gehilfen beschäftigte.

immer mehr gerecht wurden. Aus den Modellen wurden endlich brauchbare Instrumente, welche die betreffenden Hohlorgane in der vollkommensten Weise zur Anschauung brachten.

Nach einander wurden die Instrumente für die Harnröhre und die Harnblase, für den Kehlkopf und den Nasenrachenraum vollendet und endlich ein weit entwickeltes Modell des Gastroskopes geschaffen, von dem später noch die Rede sein wird.

Im Oktober 1877 konnte ich den Mitgliedern des Königl. Sächsischen Landes-Medicinal-Collegiums[1]) das vollendete, mit dem gesichtsfelderweiternden optischen Apparat versehene Kystoskop an der Blase eines Cadavers demonstriren. Man erblickte eine handtellergrosse Fläche der Blasenwand in hellster Beleuchtung; die anwesenden Herren sahen die vorher in die Blase eingeführten Steine so deutlich, als ob sie frei vor ihnen lägen. Beim ersten Blick durch das Instrument erklärte Herr Professor Birch-Hirschfeld, dass das doch keine Blasensteine, sondern Gallensteine seien; in der That hatte ich in Ermangelung von kleinen Blasensteinen einige Gallensteine in die Blase eingeschoben. In derselben Sitzung demonstrirte ich auch das Kystoskop, mit dem ich später ohne vorausgegangene Veränderungen zusammen mit Herrn Collegen Schwede die Blase Kranker untersuchte. Auch hier sah man eine ausgedehnte Fläche der entfalteten Blasenwand in unübertrefflicher Klarheit.

Die Instrumente für die Harnröhre, den Kehlkopf und den Nasenrachenraum habe ich häufig in Gegenwart befreundeter Collegen zur Untersuchung Kranker mit bestem Erfolge angewandt.[2])

---

[1]) Der Bericht des Königl. Sächs. Landes-Medicinal-Collegiums über diese Demonstration befindet sich bei den Akten des Königl. Sächs. Ministeriums des Innern.

[2]) Ich möchte hier kurz der unter dem Namen „Polyoskop“ bekannten Instrumente des französischen Elektrikers Trouvé gedenken, dem einige übelwollende oder schlecht unterrichtete Schriftsteller die Priorität zu vindiciren suchten. Ich bitte den Leser, der sich über diese Frage unterrichten will, das Decemberheft der „Revue hebdom. des sciences“ des Jahres 1877 nachzusehen, in dem sich die erste Publikation des Trouvé'schen Apparates befindet. Man sieht auf pag. 610 vier Abbildungen von Ansätzen, die auf gewöhnliche galvanokaustische Griffe aufgeschraubt sind. Am freien Ende tragen diese Ansätze kleine hohle Schalen,

Alle diese Instrumente gaben Bilder, die in keiner Weise denen nachstanden, welche mit den später in Wien angefertigten erzielt wurden, ja einzelne unserer in Dresden angefertigten Instrumente waren sogar in mancher Hinsicht leistungsfähiger als die späteren; so gab z. B. das Kystoskop in Folge des stärkeren Platindrahtes noch hellere und klarere Bilder.

Die genannten Instrumente besassen schon damals alle Eigenschaften, die sie in ihrer Neuheit charakterisiren: Bei der Untersuchung eines jeden der genannten Hohlorgane wurde die Lichtquelle in die Körperhöhle selbst eingeführt. Diese Lichtquelle bildete ein gleichmässig hell leuchtender Platindraht; eine Erwärmung der Instrumente wurde durch eine continuirliche, mit allen möglichen Sicherheitsmafsregeln versehene Wasserleitung verhindert. Ein jedes Instrument besass eine solche Gestalt, dass es sich leicht in die betreffende Körperhöhle einführen liess und deren Besichtigung ohne jede Gefährdung des Kranken gestattete. An einem jeden Instrument war endlich eine Vorrichtung angebracht, die es ermöglichte, einen durchgeglühten Platindraht in einfachster Weise durch einen neuen zu ersetzen. Auch die Construction des optischen Apparates, der eine Erweiterung des Gesichtsfeldes ermöglicht, war vollendet.

Damit war unsere Aufgabe im Grossen und Ganzen gelöst und alle wesentlichen Schwierigkeiten, die sich der Verwirklichung meiner Ideen entgegengestellt hatten, überwunden. Alles das war ohne

---

in deren Concavität ein dünner Platindraht ohne jeden weiteren Schutz angebracht ist. An zwei der kleinen Schalen sind kleine Spiegel befestigt. Diese Instrumente waren zur Beleuchtung des Mundes, des Kehlkopfes etc. bestimmt. Von einem Kystoskop ist in dem Aufsatze überhaupt keine Rede. Zur Zeit dieser Publikation besass ich schon lange die oben beschriebenen, mit dem vollendeten optischen Apparate versehenen Instrumente, mit denen die primitiven, im genannten Journal abgebildeten Trouvé'schen Apparate gar nicht verglichen werden können. Es soll nun Trouvé schon im Jahre 1874 auf der Wiener Weltausstellung ein „Polyoskop" benanntes Instrument ausgestellt haben, über dessen Eigenschaften völliges Dunkel herrscht. Es hat nämlich merkwürdiger Weise Niemand dieses Instrument gesehen; auch in den ausführlichsten Berichten sucht man dasselbe vergeblich; selbst im offiziellen Ausstellungs-Katalog ist es nicht verzeichnet.

jede Mitwirkung Leiter's geschaffen worden, der damals noch keine Kenntniss von unseren Arbeiten hatte.

Trotz ihrer geschilderten hohen Leistungsfähigkeit zeigten unsere in Dresden hergestellten Instrumente noch mancherlei Mängel und waren nicht so zuverlässig, wie für eine allgemeine Anwendung wünschenswerth erschien; es hatte das seinen Grund in den mangelhaften technischen Hilfsmitteln, über die wir, wie wiederholt erwähnt, in Dresden zu verfügen hatten. Eine technisch vollkommene Ausführung so complicirter Instrumente liess sich selbstverständlich nur in einer Werkstatt erzielen, die mit ganz anderen Einrichtungen und Arbeitskräften versehen war. Da in Dresden nach dieser Richtung eine Aenderung nicht zu erwarten stand, beschloss ich im Einverständniss mit Herrn Deicke, die nunmehr nothwendige fabrikmässige Herstellung unserer Instrumente einer grösseren, mit allen technischen Hilfsmitteln ausgestatteten Firma zu übertragen. Ich wandte mich zu diesem Zweck an vier der namhaftesten Firmen des In- und Auslandes, unter diesen auf Vorschlag Deicke's auch an Leiter.

Von allen vier Firmen erhielt ich zusagende Antworten; Leiter kam im Sommer 1878 selbst nach Dresden, um die neuen Instrumente kennen zu lernen und erbot sich sogleich, die Fabrikation derselben zu übernehmen. Ich weihte Leiter während seiner Anwesenheit in alle technischen Fragen ein, demonstrirte ihm alle von Deicke angefertigten Modelle und Instrumente und besprach mit ihm die Veränderungen, die für eine allgemeine Anwendung der Instrumente wünschenswerth erschienen, Veränderungen, die wir mit den uns in Dresden zu Gebote stehenden Mitteln nicht auszuführen vermochten. So in alle Einzelheiten der Construction und in alle medicinischen Fragen eingeweiht, kehrte Leiter nach Wien zurück mit dem Auftrage, die fabrikmässige Herstellung der Instrumente einzuleiten.

Mit dem ihm eigenen Feuereifer begab sich Leiter sofort an die Lösung seiner Aufgabe und hat mehrere Monate mit ungeheurem Aufwand an Fleiss und Geld an der Anfertigung definitiver Instru-

mente gearbeitet. Am 12. Oktober 1878 konnte er mir berichten, „dass die Instrumente vollkommen zur praktischen Anwendung ausgeführt“ seien. Bald darauf kam er selbst wieder nach Dresden und brachte alle von ihm hergestellten Instrumente mit. Ich leugne nicht, dass wir auf das Höchste erstaunt waren nicht nur über die Menge des Geschaffenen, sondern auch über die Vorzüglichkeit der Arbeit und über einzelne werthvolle technische Aenderungen. Noch grösser aber war unsere schliessliche Enttäuschung: Nicht ein einziges Instrument war brauchbar; auch nicht eines hätte bei der Untersuchung Kranker oder auch nur am Cadaver ein nennenswerthes Resultat gegeben. Während Leiter bei mir vor Monaten erprobte Instrumente von vorzügliche Leistungsfähigkeit in allen Einzelheiten ihrer Construction kennen gelernt hatte, lagen nun unbrauchbare Modelle vor uns. Ich verzichte auf weitere Einzelheiten; ein glücklicher Zufall hat wenigstens einen Theil dieser „Instrumente“ der Nachwelt aufbewahrt, sie befinden sich im Patentamt der Vereinigten Staaten. Sollte es wünschenswerth sein, so werde ich sie nachbilden lassen, um zu zeigen, welchergestalt die von Herrn Leiter in selbständiger Arbeit hergestellten Instrumente waren.

Nach diesem Misserfolge war klar, dass Leiter nicht im Stande sei, lediglich auf Grund der erhaltenen Instructionen brauchbare Instrumente herzustellen. Es blieb mir daher nichts Anderes übrig, als seinem Wunsche gemäss im December 1878 nach Wien zu gehen und die weitere Anfertigung der Instrumente persönlich zu leiten. In fast täglichen Conferenzen wurde in den nächsten Monaten die Weiterentwicklung der Instrumente gefördert; das Resultat war die definitive Herstellung des Urethroskopes und des Kystoskopes, die beide nicht unwesentliche Aenderungen erlitten; einige derselben rühren von Leiter selbst her.

Endlich waren wir soweit fortgeschritten, dass ich das Urethroskop und Kystoskop am 9. März 1879 in der K. K. Gesellschaft der Aerzte in Wien unter grösstem Beifall demonstriren konnte. Bald darauf erhielt ich auf Anregung des Herrn v. Dittel von dem Vorstande der genannten Gesellschaft folgendes Schreiben, welches ich hier abdrucke, um zu zeigen, wie gering damals in Wien selbst die Mit-

wirkung Leiter's an der Herstellung meiner Instrumente angeschlagen wurde. Trotzdem ich ihm in der genannten Sitzung der K. K. Gesellschaft der Aerzte in coulanter Weise gestattete, im Anschluss an meinen Vortrag die technische Anordnung der Instrumente und des Nebenapparates zu erklären, ist seiner mit keinem Worte gedacht. Das Schreiben lautet:

Hochgeehrter Herr Doctor!

Es ist Ihr origineller Gedanke, die Lichtquelle an die Spitze des Endoskopes verlegt und dasselbe mit einem sinnreichen optischen Apparat versehen zu haben.

Durch die präcise Ausführung dieser Idee haben Sie den physikalischen Theil der Endoskopie auf einen hohen Grad der Vollkommenheit gebracht, und es wird die Geschichte der Endoskopie Ihren Namen neben deren Erfindern Garcia und Türk in Ehren nennen. Das Präsidium der K. K. Gesellschaft der Aerzte in Wien spricht Ihnen, Herr Doctor, im Namen seiner Mitglieder für diese Ihre Leistung rückhaltlos die volle Anerkennung aus und glaubt sich der Hoffnung hingeben zu können, dass die weitere Entwicklung Ihrer Untersuchungs-Methode grosse Vortheile für die medicinische Diagnostik und Therapie bringen werde.

Wien, den 7. Juni 1879.

Prof. Bamberger, derz. Vice-Präsident.

Bald nach der erwähnten Demonstration änderte sich mein bisher so erfreuliches Verhältniss zu Leiter völlig. In Folge des grossen Aufsehens, das die neue Erfindung machte, erwachte in ihm immer stärker der Wunsch, sich auf Grund der von mir käuflich erworbenen Patente auch das geistige Eigenthum an der Construction der Instrumente anzueignen. Um dieses Ziel zu erreichen, scheute er vor keinem Opfer, vor keinem Mittel zurück. So war denn der völlige Bruch unvermeidlich.

Die ganze spätere Handlungsweise Leiter's, von der bald noch die Rede sein wird, muss moralisch um so niedriger erscheinen, wenn man bedenkt, dass ich zu jeder Zeit in loyalster Weise die

Verdienste anerkannt habe, die sich Leiter nicht nur durch vorzügliche technische Herstellung, sondern auch durch einige constructive Aenderungen um die Vervollkommnung der Instrumente erworben hat. Ich verweise nach dieser Richtung auf meine erste Arbeit in der Wiener medicinischen Wochenschrift. Es ist wohl noch niemals der Thätigkeit eines Instrumentenmachers mit grösserer Anerkennung gedacht worden.

Diese Anerkennung kann doch aber an den sonstigen Thatsachen Nichts ändern, kann Nichts daran ändern, dass Leiter an der eigentlichen Conception der Instrumente gar keinen Antheil hat, dass alle wesentlichen Schwierigkeiten gelöst waren, ehe er von der Sache überhaupt gehört hatte, dass die einzelnen von ihm vorgenommenen Aenderungen der ganzen Arbeit gegenüber geradezu verschwinden und nur zweckentsprechendere technische Ausführungen der von mir aufgestellten Postulate waren. — Doch wozu noch weiterer Worte! Leiter's Verhältniss zu meinen endoskopischen Instrumenten wird wohl am besten durch die Thatsache gekennzeichnet, dass er von mir die Patente käuflich erwerben musste, um überhaupt ein Instrument herstellen zu dürfen.

Die Grundlage für alle weiteren Versuche Leiter's, sich das geistige Eigenthum an der Construction meiner Instrumente anzueignen, bildet seine im Jahre 1880 bei Braumüller in Wien erschienene Broschüre (Elektro-endoskopische Instrumente etc. von J. Leiter).

Im Vertrauen auf meine gerechte Sache habe ich[1]) auf jede Erwiderung dieses Machwerkes verzichtet, trug es doch den Stempel der Gehässigkeit und Fälschung zu deutlich an der Stirne.

---

[1]) Ein von Dr. Schwede, der zugleich mit mir Assistent am Dresdener Krankenhause war und meine Instrumente allmählich hatte entstehen sehen, veröffentlichter Protest gegen die Leiter'sche Darstellung ist wohl nur wenig bekannt geworden.

Nur zu spät sollte ich einsehen, wie Unrecht ich hatte, die Leiter'sche Broschüre ihrer Unwahrhaftigkeit halber für ein ungefährliches Werkzeug zu halten. Mit der ihm eigenen Rührigkeit hat Leiter dieses Werkzeug benutzt, um seinen Namen mit meiner Erfindung in Verbindung zu bringen. Mit den vorzüglichen Zeichnungen dieser Broschüre, mit denen so mancher Arzt, der über meine Instrumente schrieb, gern seine Arbeit schmückte, gingen die unwahren Angaben, ging die ganze falsche Darstellung Leiter's in medicinische Schriften über, von denen einige sowohl ihrem Aussehen, wie ihrem Inhalte nach mehr Leiter'schen Katalogen, wie wissenschaftlichen Arbeiten ähnelten.

Dieser Umstand, dass die Leiter'sche Broschüre auch für einen grossen Theil der medicinischen Literatur hinsichtlich der Darstellung meines Verhältnisses zu den endoskopischen Instrumenten mafsgebend geworden ist, dass ihre unrichtigen Angaben bewusst und unbewusst, oft wortgetreu von medicinischen Fachgenossen übernommen sind, zwingt mich zur Wahrung meines geistigen Eigenthums noch nachträglich den Geist der Fälschung und Unwahrhaftigkeit zu kennzeichnen, von dem diese Schrift des Wiener Instrumentenmachers diktirt ist, damit in Zukunft Jeder weiss, wie schmutzig die Quelle ist, aus der bisher so Viele geschöpft haben.

Leiter sucht zunächst die Originalität meiner Erfindung herabzusetzen, indem er dieselbe als eine Fortsetzung der Bruck'schen Bestrebungen hinstellt. Hier muss ich ja zugeben, dass Leiter selbst vielleicht nicht im Stande war, den Unterschied zwischen meiner Methode, bei der die Lichtquelle in das zu untersuchende Hohlorgan eingeführt wird, und der Bruck'schen Methode, die auf dem Prinzip der Diaphanoskopie beruht, einzusehen, dass ihm beide Methoden als gleichartig erschienen, weil bei beiden die gleiche Lichtquelle benutzt wurde.

Auffallender ist es, wie eine so unlogische Auffassung aus dem Katalog des Instrumentenmachers in medicinische Schriften übergehen konnte. Von einem naturwissenschaftlich gebildeten Arzte kann man doch erwarten, dass er die prinzipielle Verschiedenheit der beiden Beleuchtungsmethoden trotz der Benutzung desselben Mittels zu begreifen vermag. Diesen medicinischen Schriftstellern, deren

Namen ich gern ungenannt lasse, wird man die Entschuldigung, welche ich Leiter bei seiner falschen Darstellung zugestand, versagen müssen; ihnen kann der Vorwurf nicht erspart werden, dass sie, um dem Wiener Instrumentenmacher zu gefallen, das Opfer des Intellectes nicht gescheut haben.

Auch in der Besprechung des optischen Apparates folgen Leiter seine ärztlichen Bewunderer und stellen die Sache so dar, als ob der optische Apparat etwas Nebensächliches oder Selbstverständliches sei; ganz wie im Leiter'schen Katalog wird derselbe meist schlechtweg als Fernrohr bezeichnet. Es ist das schwer zu begreifen! Einem Arzte, der mit meinen Instrumenten arbeitet, kann es doch kaum unbekannt sein, dass wir es hier mit einer durchaus neuen, bisher noch niemals angewandten Linsencombination zu thun haben, auf welcher in erster Linie die heutige Leistungsfähigkeit der Kystoskopie beruht. Man nehme nur einmal nach Entfernung des optischen Apparates aus dem Instrumente eine kystoskopische Untersuchung vor; man wird sich überzeugen, wie unbefriedigend das Resultat trotz Einführung der Lichtquelle, trotz hellster Beleuchtung der Blasenwand ausfällt.

In seinen weiteren Ausführungen ist Leiter bestrebt, die Sache so darzustellen, als ob unsere in Dresden angefertigten Instrumente völlig unbrauchbar zur Untersuchung Kranker gewesen seien. Um diesen Eindruck zu erwecken, scheut er vor keiner Fälschung, vor keiner bewussten Unwahrheit zurück. So schreibt er pag. 2 wörtlich, dass nur „das Harnröhren-Instrument am Lebenden gebrauchsfähig, der Kehlkopfspiegel versuchsweise und ein Blasen-Instrument am Cadaver zur Anwendung kamen", während ihm wohl bekannt war, dass sowohl das Urethroskop und das Kystoskop, sowie das Laryngoskop und Rhinoskop von mir wiederholt in Gegenwart anderer Collegen zur Untersuchung Kranker angewandt wurden. Herr College Schwede schreibt in seiner im Februar 1880 erschienenen Erwiderung: „ich selbst habe solchen Untersuchungen (mit dem Kystoskop) beigewohnt und kann aus eigener Anschauung versichern, dass die damals erhaltenen Bilder der Blasenwand den jetzt erzielten an Umfang des Gesichtsfeldes und an Klarheit gleich, an Intensität aber überlegen waren."

Leiter begnügt sich aber nicht mit der blossen Behauptung, dass die von Deicke angefertigten Instrumente zur Untersuchung Kranker unbrauchbar gewesen seien; er sucht dies den Lesern, die ja die früheren Instrumente nicht kennen, dadurch plausibel zu machen, dass er nach Beschreibung und Abbildung eines jeden der von ihm hergestellten endoskopischen Instrumente das entsprechende, von Deicke angefertigte abbildet und dessen „unzweckmässige" Construction in ironisch absprechender Weise kritisirt.

Gewiss ist ein solches Nebeneinanderstellen von Instrumenten, die mit den einfachsten technischen Hilfsmitteln hergestellt sind, neben solchen, die in einer glänzend eingerichteten Fabrik angefertigt wurden, durchaus unbillig; geradezu unehrenhaft aber wird das Vorgehen Leiter's durch die falschen Angaben über meine früheren Instrumente, Angaben, über deren Unrichtigkeit er selbst am besten unterrichtet sein musste.

Um nur auf seine Schilderung meiner früheren kystoskopischen Instrumente einzugehen, so ist dieselbe nach jeder Richtung hin falsch. In perfidester Weise sucht Leiter im Leser den Glauben zu erwecken, dass die Anwendung des von Deicke angefertigten Kystoskopes für den Kranken gefährlich gewesen sei; gegen sein besseres Wissen behauptet er, dass der Schaft derselben eine „schneidig-ovale" Gestalt gehabt habe, etc. Bei der Unmöglichkeit, alle diese Fälschungen ohne besondere Abbildungen und ausführliche Beschreibung einzeln zu widerlegen, berufe ich mich auf das Zeugniss Dr. Schwede's, der als Assistenzarzt am Dresdener Krankenhause die früheren Instrumente bei wiederholten gemeinschaftlichen Untersuchungen Kranker kennen gelernt hatte. Derselbe schreibt in seinem Protest gegen die Leiter'sche Broschüre wörtlich folgendermafsen:

„So gerne ich aber hier auch zugeben will, dass Herr Leiter persönlich von der Triftigkeit seiner Kritik überzeugt war, so wenig entspricht das ganze Raisonnement den thatsächlichen Verhältnissen. Ich muss auch hier wiederum als Augenzeuge versichern, dass von

allen diesen Einwänden das gerade Gegentheil statthat. Es ist nicht wahr, dass die Lichtintensität eine geringere war; sie war, entsprechend der grösseren Stärke des angewandten Platindrahtes, sogar eine beträchtlich grössere. Es ist nicht wahr, dass die Abkühlung eine unsichere war; sie war vielmehr, Dank der „unzweckmässigen" Einrichtung der Wasserleitung, welche den glühenden Draht allseitig umgab, eine vollkommenere, da auch die strahlende Wärme hierdurch paralysirt wurde. Es ist nicht wahr, dass der Blaseninhalt in das Instrument eindringen konnte; es ist nicht wahr, dass eine längere Untersuchung unmöglich oder gefährlich war u. s. w."

Bei der absoluten Unmöglichkeit, alle unrichtigen Angaben der Leiter'schen Broschüre einzeln zu widerlegen, greife ich zum Schluss ein Beispiel heraus, das in charakteristischer Weise zeigt, wie Leiter zur Befriedigung seines Ehrgeizes auch vor den denkbar niedrigsten Mitteln nicht zurückgeschreckt ist. Ich bemerke dabei ausdrücklich, dass es sich hier nur um ein Beispiel handelt, das den Geist bewusster Unwahrheit und Fälschung charakterisiren möge, der die ganze Broschüre erfüllt.

Auf p. 33 bildet Leiter sein „Gastroskop" ab und beschreibt dasselbe in der ihm eigenen hochtrabenden Weise. Unmittelbar darauf bildet er als „Dr. Nitze's Original-Gastroskop" eines meiner ältesten und von mir sofort als unbrauchbar verworfenen Modelle ab und kritisirt dasselbe in einer ironisch überlegenen Weise. — Jeder, der sich mit der schwierigen Construction solcher Instrumente befasst hat, weiss, dass man erst nach vielen missglückten Versuchen zum Ziele gelangt, ja dass man oft zur Entscheidung von Detailfragen Modelle anfertigen muss, deren Unbrauchbarkeit als Ganzes von vornherein feststeht. Ein solches von mir verworfenes Modell ist der von Leiter als „Dr. Nitze's Original-Gastroskop" abgebildete Apparat. Da Leiter dieser Umstand wohlbekannt war, muss die unerlaubte Abbildung des von mir verworfenen Modelles mit der folgenden Kritik als ein wenig ehrenwerthes Vorgehen bezeichnet werden.

Noch viel bedenklicher aber erscheint die Handlung Leiter's auf Grund folgender Thatsachen: Lange vor seinem ersten Besuch in Dresden besassen wir ein anderes bis auf den Gummiüberzug vollkommen ausgeführtes Modell, das vielen Dresdener Herren bekannt war. Die von Leiter so vernichtend kritisirte Spirale war bei diesem Modell bereits durch einen viel vollkommeneren Mechanismus ersetzt und ein Rohr geschaffen, dessen während der Untersuchung im Oesophagus befindlicher Theil beim Ein- und Ausführen des Instrumentes biegsam, während des Hindurchsehens grade gestreckt werden konnte. Der normale Winkel über dem Kehlkopf blieb auch während der Untersuchung erhalten.

Dieses Rohr bestand aus „kurzen, ringförmigen Gliederstücken, die durch je zwei seitliche Charniergelenke gegen einander beweglich" waren. „Die einzelnen Glieder waren ausserdem an ihrer vorderen und rückwärtigen Seite so ausgefeilt, dass das ganze Rohr nach der einen Seite in einer Ebene schneckenförmig zusammengebogen, nach der entgegengesetzten Richtung aber nur bis zur geradlinigen Stellung gestreckt werden" konnte. Eine seitliche Biegung war bei dieser Construction ausgeschlossen. Ein Stahldraht, der durch kleine, in jedem Ringe angebrachte Oesen gezogen war, ermöglichte vermittelst eines am äusseren Ende des Instrumentes befindlichen Hebels während der Untersuchung eine energische Streckung des vorher biegsamen Rohres.

Die von mir angewandte Construction war demnach dieselbe wie bei dem Instrument, das Leiter als sein Gastroskop abbildet, wie der Leser schon daraus ersieht, dass ich mich bei der Schilderung des von uns in Dresden benutzten Mechanismus ganz derselben Worte bediente, die Leiter bei Beschreibung des seinigen anwendet.

Dieses von Deicke angefertigte Instrument war Leiter wohlbekannt; ich habe es ihm selbst demonstrirt und seine Construction erläutert. Indem Leiter statt dieses hochentwickelten Modelles ein, wie ihm bekannt war, von mir selbst als missglückt bezeichnetes Versuchsstück als

„Dr. Nitze's Original-Gastroskop" ausgab, hat er sich einer Handlung schuldig gemacht, wie sie verwerflicher nicht gedacht werden kann.

Selbstverständlich erwähnt Leiter in seiner Broschüre bei der Abbildung und Beschreibung der von ihm hergestellten Instrumente niemals meiner Mitwirkung an den vorgenommenen Veränderungen. Das soeben angeführte Beispiel des Gastroskopes zeigt zur Genüge, in wie dreister Weise er Constructionen. die auf meine Anordnung hin angewandt sind, einfach als von ihm herrührend darstellt. Wenn hier nicht zufällig das vielen Dresdener Herren bekannte Modell vorhanden wäre, so würde er zweifellos auch jetzt noch leugnen, dass ihm die betreffende Construction von mir mitgetheilt worden ist. Man kann doch von Leiter, der, wie eben gezeigt, vor den bedenklichsten Mitteln nicht zurückgescheut ist, nicht erwarten, dass er aller der Anordnungen gedenkt, die ihm von mir in langen Conferenzen unter vier Augen ertheilt sind.

Nun, wo Leiter schweigt, sprechen die Instrumente selbst eine beredte Sprache. Ich bitte den Leser nur beispielsweise zwei Figuren der genannten Broschüre mit einander zu vergleichen, das auf p. 12 abgebildete Kystoskop und die auf p. 41 dargestellte als Gastroskop bezeichnete Maschinerie. Der Sachkundige wird unschwer errathen, was unter Leitung des Arztes geschaffen und was frei im phantasiereichen Gehirn des Instrumentenmachers entstanden ist.

Trotz aller Tüchtigkeit, trotz seiner nicht wegzuleugnenden mechanischen Begabung hat sich Leiter in der ganzen Angelegenheit als ein durchaus subalterner Geist gezeigt, der der steten Inspiration bedarf, um etwas Brauchbares zu schaffen. Man vergleiche nur die einzelnen Phasen in der Entwicklung meiner Instrumente. Nachdem Leiter in Dresden die von Deicke angefertigten erprobten und leistungsfähigen Instrumente kennen und über alle technischen und medicinischen Fragen auf das Vollständigste unterrichtet war. gelang es ihm trotz ungeheurer monatelanger Arbeit nicht, auch nur ein gebrauchsfähiges Instrument herzustellen. Unter meiner Leitung entstanden dann in Wien die bekannten urethroskopischen

und kystoskopischen Instrumente. — Nach dem Conflict ist Leiter nicht im Stande gewesen, ein weiteres Instrument herzustellen, das sich praktisch brauchbar erwiesen und in der Praxis Anwendung gefunden hätte; ich verweise nur auf die in der besprochenen Broschüre abgebildeten Phantasie-Instrumente. Ja noch mehr, um das später unter dem Namen Gastroskop bekannte, praktisch ebenfalls nicht anwendbare Instrument herzustellen, musste er die Hilfe Mikulicz's anrufen; um den von vornherein beabsichtigten Wechsel der Lichtquelle unter Benutzung der Mignonlampe zu ermöglichen, bedurfte er nach seiner eigenen Angabe der steten Anregung und Mitwirkung v. Dittel's.

Bisher war von den früheren Instrumenten die Rede, bei welchen die Lichtquelle durch einen Platindraht gebildet wurde. Welchen Antheil hat Leiter an dem jetzt gebräuchlichen, mit einer Mignonlampe versehenen Kystoskop?

Bei der Schwierigkeit, welche die Benutzung des glühenden Platindrahtes als Lichtquelle der Anfertigung und Handhabung der endoskopischen Instrumente bereitet, war es ja eigentlich selbstverständlich, dass man die Lichtquelle wechselte, sobald die Technik eine bequemere darbot. Von Anfang an war meine Hoffnung auf die sogen. Edison-Lampen gerichtet. Ich verweise den Leser auf meine ersten Veröffentlichungen. Schon in meiner 1879 erschienenen Arbeit[1]) habe ich in der nachdrücklichsten Weise darauf hingewiesen, dass bei meiner Methode die Wahl der Lichtquelle eine Frage von rein praktischer Bedeutung sei und ausführlich die Schwierigkeiten besprochen, die durch Benutzung des Platindrahtes als Lichtquelle verursacht werden. In meiner Patentschrift[2]) endlich habe ich mir schon im Jahre 1879 die spätere Benutzung der Edisonlampen vorbehalten.

---

[1]) Nitze, Eine neue Beleuchtungs- und Untersuchungsmethode für Harnröhre, Harnblase und Rectum. Wien. med. Wochenschr. 1879, No. 24 u. ff.

[2]) Deutsche Patentschrift 6853.

Ich habe die Hoffnung, in den sogen. Mignon-Lampen später eine für meine Instrumente brauchbare Lichtquelle zu gewinnen, niemals aufgegeben. Als ich im Jahre 1880 von Wien nach Berlin kam, war mein erster Weg in das sogen. „Mikroskopische Aquarium", wo soeben die erste Edison-Lampe ausgestellt war; ich habe damals mit dem Besitzer und seinen Angestellten ausführlich über die Eigenschaften dieser neuen Lichtquelle und ihre Anwendbarkeit für meine Instrumente unterhandelt. Noch viele Jahre hindurch waren die käuflichen Edison-Lampen für unsere Zwecke völlig unbrauchbar; auf die Fabrikation derselben aber fehlte mir jeder Einfluss.

Aus dem Gesagten geht zur Genüge hervor, dass Leiter an dem Wechsel der Lichtquelle keinen Antheil hat; habe ich mir doch den Gebrauch der Mignon-Lampen für meine Instrumente schon im Jahre 1879 patentiren lassen.

Dass in der That der spätere Wechsel der Lichtquelle von vornherein vorgesehen und von Leiter und mir als selbstverständlich betrachtet wurde, erhellt auch daraus, dass wir fast gleichzeitig die Aenderung vornahmen, einfach desshalb, weil wir fast gleichzeitig in den Besitz brauchbarer Lämpchen gelangten.[1]) Uebrigens habe ich, worauf ich allerdings keinen weiteren Werth lege, auch hinsichtlich der factischen Vornahme dieser Aenderung vor Leiter die zweifellose Priorität. Schon im Sommer 1886 habe ich mir von der Firma Friedländer in Berlin besondere Lämpchen anfertigen lassen, die ebenso im Schnabel des Kystoskopes angebracht werden sollten, wie das jetzt durch Leiter geschieht. Am 25. Januar 1887 endlich habe ich der Redaction der „Illustrirten Monatsschrift für

[1]) Nur der Vollständigkeit halber sei hier noch erwähnt, dass im Jahre 1885 der Franzose Boisseau de Rochet mein ganzes Kystoskop mit dem optischen Apparat zum zweiten Male erfunden hat, selbstverständlich ohne meinen Namen zu erwähnen. Er nannte das Instrument „Megaloskop". Als Lichtquelle benutzte er eine Mignon-Lampe, wählte also dieselbe Anordnung, die ich mir schon im Jahre 1879 hatte patentiren lassen. Ich selbst konnte zu jener Zeit noch keine brauchbaren Lämpchen bekommen; Herrn Boisseau de Rochet scheint es auch nicht besser ergangen zu sein, wenigstens hat man niemals gehört, dass das Megaloskop vor dem Jahre 1887 irgend wie benutzt wäre.

ärztliche Polytechnik" das Manuskript des am 1. März 1887 erschienenen Aufsatzes übergeben, in dem ich die definitive Construction des mit einem Mignon-Lämpchen versehenen Kystoskopes beschrieb und durch Zeichnungen erläuterte.

Somit beschränkt sich das geistige Eigenthum Leiter's an den jetzt von ihm hergestellten kystoskopischen Instrumenten wieder auf rein äusserliche constructive Anordnungen, wie sie von jedem erfahrenen Instrumentenmacher unschwer vorgenommen werden konnten. Wie wenig diese einzelnen „Constructionen" mit dem eigentlichen Wesen der Sache zu thun haben, erhellt schon daraus, dass sie ebenso gut in anderer Weise ausgeführt werden konnten und doch das gleiche, ja ein vollkommeneres Resultat ergaben. Während sich bei den von Leiter angefertigten Instrumenten das Lämpchen im Innern des durch eine Bergkrystall-Scheibe geschlossenen Schnabels befindet, bildet bei der von Hartwig angewandten vollkommeneren Construction die in eine silberne Kapsel gefasste Mignon-Lampe selbst die freie Spitze des Instrumentes.[1])

---

[1]) Ich habe es bisher vermieden, mich über den Werth der jetzt von der Firma Leiter hergestellten kystoskopischen Instrumente zu äussern. Auf Grund der Exemplare, die ich zu Gesicht bekam, muss ich sagen, dass sie den von Hartwig angefertigten in vieler Beziehung nachstehen. Ich bedauere das im Interesse der Sache aufrichtig. Da ich die von der Firma Leiter angefertigten Instrumente ebenso wie die von Hartwig hergestellten für meine Instrumente ansehe, kann ich nur wünschen, dass Herr Leiter den gleich zu erwähnenden Mängeln möglichst abhilft. Bei den von mir geprüften Leiter'schen Instrumenten war zunächst der Schaft zu kurz; der Schnabel dagegen war zu lang, wodurch die freie Beweglichkeit in der Blase gehindert wird. Endlich waren die Bilder viel unklarer, als bei den in Berlin angefertigten. Man braucht wohl nur die dem Antal'schen Buche beigegebenen kystoskopischen Tafeln mit den meinigen zu vergleichen, um den Unterschied zu sehen; die ersteren sind mit dem von Leiter angefertigten, die letzteren mit dem Hartwig'schen Kystoskop gewonnen.

Mein ungünstiges Urtheil über die von der Firma Leiter hergestellten Kystoskope wird auch von anderer Seite dadurch bestätigt, dass Herren, welche die Leiter'schen Instrumente besassen, nachträglich die Hartwig'schen angeschafft haben, nachdem sie sich von der Ueberlegenheit der letzteren überzeugt hatten. So hat erst vor Kurzem Herr College Schede in Hamburg, der schon das Leiter'sche Instrument besass, das Hartwig'sche bestellt. Eben-

Da somit alle wesentlichen Eigenschaften der jetzt von der Firma Leiter hergestellten kystoskopischen Instrumente, die Einführung der Lichtquelle, die Benutzung der Mignon-Lampen, und der gesammte optische Apparat von mir angegeben sind, so nehme ich das von Leiter angefertigte Kystoskop, ebenso wie das von Hartwig hergestellte, als mein geistiges Eigenthum in Anspruch und protestire gegen jede Verbindung des Namens Leiter mit diesem meinem Instrument als einer Bezeichnung, die ebenso den Thatsachen, wie dem Sprachgebräuche widerspricht.

Die obenstehenden ausführlichen Auseinandersetzungen über das Verhältniss Leiters zu meinen endoskopischen Instrumenten sind mir durch das Bewusstsein erleichtert worden, dass es sich hier um eine principielle Frage handelt, die, weit über die Bedeutung der betreffenden Personen hinausreichend, ein allgemeines Interesse darbietet.

Es handelt sich hier um die Frage, ob derjenige der Erfinder einer Methode, eines Instrumentes ist, der dasselbe aus dem Nichts, ohne Anlehnung an etwas Vorhandenes in technischer Verwirklichung neuer Ideen schafft, oder derjenige, der die fertigen Instrumente mit einigen handwerksmässigen Zuthaten versieht. Werden meine Instrumente in irgend einer Weise nach Leiter benannt, so kann in Zukunft überhaupt kein Arzt mehr schwierige Instrumente erfinden, bei deren Herstellung er ja stets auf die technische Unterstützung des Instrumentenmachers angewiessen sein wird. Falls den Prätentionen Leiters nicht ein energisches Veto entgegengerufen und eine hohe Schranke zwischen der schöpferischen Thätigkeit des Arztes und den handwerksmässigen Leistungen des Instrumentenmachers aufgerichtet wird, wird es in Zukunft jedem ehrgeizigen kapitalkräftigen Instru-

---

falls vor Kurzem schrieb mir Herr College Willy Meyer aus New-York, der beide Instrumente besitzt: „Ich arbeite mit Ihrem Instrument mit Vorliebe und freue mich dauernd über die plastischen Bilder, die dasselbe liefert, ohne Frage weit schöner als die Leiter's."

mentenmacher möglich sein, den Arzt um den Erfolg seiner Bemühungen zu bringen.

Diese Zeilen sind weiterhin bestimmt, Anderen die unliebsamen Erfahrungen zu ersparen, die ich durchmachen musste.

Noch lange mag der Name Leiter allen Denen in den Ohren klingen, die unbemittelt, ohne mächtige Verbindungen Jahre ernster Arbeit an die Lösung eines Problemes gewandt haben. Er mag sie ermahnen vorsichtig zu sein und meiner Erfahrungen eingedenk nie zu vergessen, dass weder die Kenntniss zahlreicher Collegen, noch die Demonstration vor staatlichen Behörden, dass nicht einmal die Erwerbung von Patenten genügt, das geistige Eigenthum zu wahren, wenn es dem scrupellosen Rivalen weder an Energie noch an Capital fehlt.

Erklärung der Abbildungen auf Tafel I—V

nebst

Bemerkungen über das Photographiren kystoskopischer Bilder.

Die Photographie ist einer jeden Zeichnung durch die grössere Objectivität ihrer Wiedergabe überlegen; es lag daher der Wunsch nahe, auch die kystoskopischen Bilder auf photographischem Wege fixiren zu können. Ich hatte mich bei diesen Versuchen, die allerdings vor Erreichung des Zieles aufgegeben wurden, des Rathes des Herrn Hofphotographen Grundner zu erfreuen.

Der Leser wird sich von der Beschreibung des optischen Apparates her erinnern, dass wir das nahe am äusseren Ende im Lumen des Rohres entstehende reelle Bildchen A″ (s. Taf. A Fig. 2) mit dem als Lupe wirkenden Ocular c betrachteten. Das Bild, welches wir beim Hindurchsehen durch den optischen Apparat erblicken, ist somit ein virtuelles und kann als solches nicht photographisch fixirt werden. Könnte man ein gleich beschaffenes reelles Bild erzeugen, so würde seiner photographischen Aufnahme nichts mehr im Wege stehen. Zu diesem Zwecke braucht man nur die als Ocular dienende Lupe abzuschrauben und eine für diesen Zweck construirte kleine Camera, ähnlich derjenigen, welche Stein zum Photographiren des Kehlkopfes angegeben hat, auf das offene äussere Ende des Rohres aufzusetzen. Bei richtiger Wahl und Stellung der Linse, welche das Objectiv der Camera bildet, muss dann ein dem inneren Gesichtsfeld des Instrumentes an Grösse gleiches reelles Bild auf der matten Glasscheibe der Camera erscheinen und könnte an dieser Stelle in der üblichen Weise fixirt werden.

Nehmen wir eine derartige Anordnung vor, so sehen wir zu unserem Erstaunen, dass das auf der matten Glasscheibe entstehende reelle Bild viel lichtschwächer ist als das virtuelle, welches wir beim Hindurchsehen durch das Kystoskop im inneren Gesichtsfelde erblicken; das erstere Bild ist so lichtschwach, dass auch bei Anwendung der empfindlichsten Platten eine sehr lange Exponirung nothwendig wäre. Selbst bei Anwendung der hellsten Mignon-Lampen bleibt das Bild noch dunkel. Auch durch Aenderung der Objectiv-Linse der Camera wird erst dann eine wesentliche Verstärkung der Lichtstärke des Bildes erzielt, wenn letzteres so klein wird, dass eine genügende Deutlichkeit der Details ausgeschlossen ist. Diese auf den ersten Blick auffallende Thatsache wird durch den grossen Lichtverlust bedingt, den die Lichtstrahlen beim Durchgang durch den complicirten optischen Apparat erleiden. Da nun für unseren Zweck von einer langen Exponirung nicht die Rede sein kann, war es klar, dass wir in der angegebenen Weise unser Ziel nicht erreichen konnten.

Wir müssen also zur photographischen Wiedergabe kystoskopischer Bilder einen anderen Weg einschlagen. Sehen wir nach Abnahme der Lupe in den optischen Apparat hinein, während das Prisma bei hellleuchtender Lampe gegen ein entsprechendes Object gerichtet ist, so erblicken wir nahe am äusseren Ende des optischen Apparates das frei im Rohre schwebende reelle Bildchen A'' (siehe Taf. A Fig. 2). Dasselbe besitzt eine sehr bedeutende Lichtstärke und giebt uns durch diese Eigenschaft einen Wink, in welcher Weise wir unser Ziel, allerdings auf einem Umweg, erreichen können.

Bei seiner beträchtlichen Lichtstärke wird sich dieses Bildchen zweifellos innerhalb einer sehr kurzen Expositionszeit fixiren lassen. Wie wichtig eine solche kurz dauernde Exponirung gerade für unsere Zwecke wäre, erhellt daraus, dass während dieser Zeit das Instrument absolut ruhig gehalten werden müsste und auch der Kranke nicht die geringste Bewegung ausführen dürfte. Es liegt auf der Hand, dass beiden Bedingungen nur innerhalb ganz kleiner Zeiträume zu genügen ist.

Der Kleinheit des reellen Bildchens entsprechend würde das Photogramm selbstverständlich so klein ausfallen, dass man mit un-

bewaffnetem Auge die Details nicht erkennen könnte; man müsste dasselbe desshalb in der später noch anzugebenden Weise vergrössern.

Da das reelle, frei im Lumen des optischen Apparates schwebende Bildchen, wie oben ausführlich erörtert, bei verschiedener Entfernung des Objectes seine Lage nur innerhalb ganz geringer Entfernungen wechselt, ja für die Entfernungen, die bei der photographischen Aufnahme von Blasenlandschaften überhaupt in Betracht kommen, als feststehend betrachtet werden kann, würde sich die Technik der photographischen Aufnahme sehr einfach gestalten, und namentlich das jedesmalige Einstellen der Bilder wegfallen. Man würde eine Anzahl stöpselartiger Vorrichtungen anfertigen lassen, deren cylindrische vordere Enden gerade in das Rohr des optischen Apparates hineinpassen und so lang sein müssten, dass ihre freien quer abgeschnittenen Enden mit der Ebene des reellen Bildchens zusammenfielen. Auf diesen glatten runden Flächen, welche das vordere freie Ende der cylindrischen Stöpsel bilden, würde man dann gleichgrosse runde, mit dem Locheisen ausgeschlagene Stücke lichtempfindlichen photographischen Papieres befestigen.

Die Aufnahme selbst würde in folgender Weise vorzunehmen sein. Nach üblicher Vorbereitung des Kranken wird das Kystoskop eingeführt und zugleich der ganze Untersuchungsraum verdunkelt. Nachdem die Blase besichtigt und das aufzunehmende Object richtig eingestellt ist, wird unter sorgsamer Vermeidung jeder Bewegung des Instrumentes der Strom unterbrochen, die Lupe abgenommen und einer der vorbereiteten, am vorderen Ende mit einer lichtempfindlichen Platte versehenen Stöpsel eingeschoben. Nunmehr wird der Strom wieder geschlossen und bei hellleuchtender Lampe exponirt; endlich wird der Strom wieder unterbrochen und der Stöpsel herausgenommen und behufs späterer Entwickelung der Bilder weggelegt. Selbstverständlich kann man unmittelbar nach einander dieselbe Procedur mit mehreren Stöpseln wiederholen und auf diese Weise in einer Sitzung mehrere Aufnahmen erzielen.

Bis hierher dürfte die Technik der photographischen Aufnahme des kleinen reellen Bildchens A'' sehr einfach und leicht mit Erfolg auszuführen sein. Wenn ich bisher trotzdem keine derartigen Ver-

suche angestellt habe, so hat das darin seinen Grund, dass mich Herr Hofphotograph Grundner auf die grossen Schwierigkeiten aufmerksam machte, welche die „Entwickelung", d. h. die Hervorrufung des zunächst noch latenten Bildes bei solch kleinen nur mit starken Vergrösserungsgläsern in seinen Details erkennbaren Photogrammen bedingt, Schwierigkeiten, deren Ueberwindung voraussichtlich erst nach zahlreichen Versuchen und Misserfolgen gelingen werde.

Ich selbst bin z. Z. zu sehr mit anderen Arbeiten beschäftigt, als dass ich mich derartigen zeitraubenden photographischen Versuchen widmen könnte. Früher, als das Misstrauen gegen die neue Untersuchungsmethode noch ein allgemeines war, wäre es gewiss vortheilhaft gewesen, durch die objectivste aller Abbildungs-Methoden, durch die Photographie, Zeugniss von der Klarheit der kystoskopischen Bilder ablegen zu lassen. Heutzutage, wo die Leistungsfähigkeit der Kystoskopie nicht mehr angezweifelt werden kann, würde eine solche photographische Reproduction kystoskopischer Bilder eine viel geringere Bedeutung haben. Ich überlasse diese Aufgabe daher gern Anderen, die mehr Zeit haben oder durch frühere photographische Arbeiten besser vorbereitet sind als ich und begnüge mich damit, den Weg zu zeigen, auf dem man das Ziel am besten erreicht.

Hat man erst die dem kleinen reellen Bilde entsprechenden Miniatur-Photographien glücklich hergestellt, so haben wir nur nöthig dieselben so zu vergrössern, dass man alle Details mit genügender Deutlichkeit wahrnimmt. Man kann zu diesem Zwecke die kleinen Originale entweder direkt mit einem schwachen Mikroskope betrachten, oder nach ihnen grössere Photographien herstellen. Besonders vortheilhaft würde für unsere Zwecke vielleicht die Art der Vergrösserung sein, mittelst deren man an gewissen kleinen Gebrauchs- und Luxusgegenständen, Federhaltern, Falzbeinen etc., mikroskopische Bilder von Gegenden, Kunstwerken u. A. anbringt und dadurch vergrössert, dass man sie zwischen die Enden zweier kurzer cylindrischer Glasstäbchen kittet, deren freie Enden so convex geschliffen sind, dass sie zusammen als Lupe wirken. Sieht man

durch den kleinen Glasstab hindurch, so erblickt man das winzige Bildchen in starker Vergrösserung.

Die auf Tafel I—V befindlichen Abbildungen kystoskopischer Bilder sind vom Verfasser nach der Natur angefertigt worden. Die Herstellung der Zeichnungen wurde möglichst bald nach der betreffenden Untersuchung vorgenommen, nachdem sogleich nach Herausnahme des Instrumentes oder noch während der Untersuchung selbst eine flüchtige Skizze angefertigt war. Es geschah das in letzterem Falle in der Art, dass einer der bei der Untersuchung anwesenden Herren Collegen das richtig eingestellte Instrument möglichst ruhig hielt, während Verf. vor dem Kranken sitzend unter wiederholtem Hindurchsehen die Skizze in aller Gemächlichkeit ausführte. So war bei Anfertigung der Fig. 6 Herr College Posner so freundlich, mir in der angegebenen Weise zu helfen und konnte nachträglich die volle Richtigkeit meiner Zeichnung bestätigen.

Die Abbildungen machen somit den Anspruch auf grösste Aehnlichkeit und sind durchaus nicht als „geschmeichelt“ zu betrachten, geben vielmehr die eigenthümliche Klarheit und Frische der endoskopischen Bilder in characteristischer Weise wieder. Diese Abbildungen sind endlich keine sogen. Combinationsbilder, sondern gleichen der Grösse nach den Bildern, die wir beim Hindurchsehen durch das unbewegte Instrument mit einem Blick im inneren Gesichtsfelde erblicken. Die verschiedene Grösse der einzelnen Figuren entspricht der bei den einzelnen Instrumenten verschiedenen Grösse des inneren Gesichtsfeldes.

Berichtigung.

Auf pag. 257 hat sich ein Irrthum eingeschlichen, den ich nach vollendetem Druck der Bogen dahin berichtigen muss, dass Herr Ultzmann das Vorkommen von sogen. Mikrocyten im Urin nicht als Zeichen einer Nierenblutung, sondern als Zeichen einer parenchymatösen Blutung betrachtet, welch letzterer Ansicht ich mich vollständig anschliesse.

Tafel I.

Tafel I.

Fig. 1. Endoskopisches Bild von zwei Steinfragmenten, die nach einer lithotriptischen Sitzung zurückgeblieben waren. Man sieht bei dem grösseren Fragment deutlich den ebenfalls durchbrochenen harnsauren Kern mitten in die umgebende phosphatische Masse eingebettet (s. S. 183).

Fig. 2. Endoskopisches Bild einer in der Blasenwandung haftenden Seidenfadenschlinge. Dieselbe war die letzte einer grösseren Masse von Ligaturfäden, die bei Gelegenheit einer früher vorgenommenen Ovariotomie mit dem Stiel versenkt und dann, nach erfolgtem [illegible]bruch in die Blase entleert worden waren. Man erblickt in [illegible]nkelen Grube die v[illegible]te Durchbruchsstelle und in der [illegible]eser anfragenden rothen [illegible]inen Rest von Granulationsöe, das den Knoten der Fadenschlinge einschliesst. In Folge r Nähe am Licht und am Prisma des Instrumentes erscheint ausgefranste Ende des längeren Fadens intensiv weiss gefärbt verdickt, während das kleinere Fadenende schwach beleuchtet st. Es gelang dem Verf., das längere Fadenstück auf Grund des kystoskopischen Befundes mit dem Lithotriptor auszuziehen (s. S. 178).

Fig. 3. Endoskopisches Bild eines grossen solitären, an der linken Blasenwand sitzenden Divertikels. Man sieht, wie die Schleimhaut am Rande, theils glatt, theils in radiäre Falten gelegt, in das Innere der Aussackung umbiegt. Der kystoskopische Befund wurde durch die Section bestätigt (s. S. 155).

Fig. 4. Endoskopisches Bild des der vorderen Blasenwand aufsitzenden Theiles einer ausgedehnten, die innere Harnröhrenmündung allseitig umgebenden gutartigen Neubildung. Dieselbe ist aus stumpfen, blumenkohlartig angeordneten Zotten zusammengesetzt und in grosser Ausdehnung mit einem weissen, festanhaftenden Filz nekrotisirter Gewebsfetzen bedeckt. Der kystoskopische Befund wurde durch die Section bestätigt (s. S. 202).

1.

2.

3.

4

Verlag von J.F.Bergmann, Wiesbaden. Lith. Anst. v Werner & Winter, Frankfurt a/M.

Tafel II.

Tafel II.

Fig. 5. Bild der normalen Blase beim Eintritt des Prismas in die Blasenhöhle. Man sieht oben die Luftblase mit dem Reflexe des glühenden Kohlenfadens, in der Mitte einen Theil der vorderen Blasenwand mit arteriellen Gefässen, unten die das Orif. urethr. int. umgebende Falte (s. S. 135).

Fig. 6. Partie einer Trabekelblase eines alten Prostatikers (s. S. 154).

Fig. 7. Endoskopisches Bild im Moment des Eindringens des Prismas in die Blase eines Prostatikers. Man sieht die gewulstete das Orif. urethr. int. umgebende Falte einen nach unten convergirenden Winkel bilden, in dessen Spitze ein Schleimklümpchen haftet. Die hellere dreieckige Fläche entspricht der vorderen Blasenwand (s. S. 223).

Fig. 8. Endoskopisches Bild eines abnorm gestalteten Ureterenwulstes an der Blase einer Frau. Der andere Harnleiterwulst zeigte dasselbe Aussehen (s. S. 144).

5.

6.

7.

8.

Verlag von J. F. Bergmann, Wiesbaden

Tafel III.

Tafel III.

Fig. 9. Endoskopisches Bild der vorderen Blasenwand von einem Kranken, dessen Cystitis wahrscheinlich tuberkulöser Natur war. Man sieht zwei zierliche, aus arteriellen und venösen Aesten zusammengesetzte Gefässsterne. Unten zeigt sich die das Orif. urethr. umgebende Falte (s. S. 157).

Fig. 10. Endoskopisches Bild einer intensiv entzündeten, mit fest anhaftendem schneeigem Belag bedeckten Partie der Blasenwand. Auf der gleichmässig tiefroth gefärbten Schleimhaut sieht man glänzend weisse Secretmassen theils in einzelnen Flocken, theils in zusammenhängenden Massen (s. S. 164).

Fig. 11. Endoskopisches Bild aus einer entzündeten Blase bei starker Trübung der sie erfüllenden Flüssigkeit. Man sieht in der Mitte einen verschwommenen weissen Fleck, der einem vorspringenden, mit weissem Belag bedeckten Buckel der gewulsteten Schleimhaut entspricht (s. S. 163).

Fig. 12. Mit dem II. Kystoskop gewonnenes Bild eines Phosphatsteines aus der Blase eines an Prostatahypertrophie leidenden Kranken. Man sieht unten die auseinander weichenden, die innere Harnröhrenmündung umgebenden Wülste (s. S. 183).

9.

10.

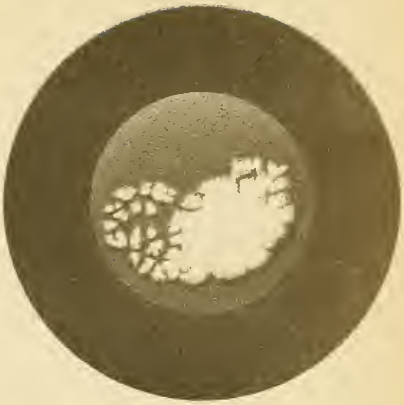

11.



12.



Tafel IV.

Tafel IV.

Fig. 13. Endoskopisches Bild eines nach vorne und aussen von der linken Ureterenmündung sitzenden derben Tumors. Die abgebildete Partie zeigt einen eben angedeuteten papillären Bau, der ihr ein erdbeerartiges Aussehen verleiht. Die halbmondförmige Partie auf der rechten Seite des Bildes stellt die Falte der inneren Harnröhrenmündung dar. Der kystoskopische Befund wurde durch die Operation (Sectio alta) bestätigt (s. S. 205).

Fig. 14. Endoskopisches Bild einer kleinen, dicht an der inneren Harnröhrenmündung gelegenen Partie einer umfangreichen carcinomatösen Infiltration der rechten Blasenwandung. Die einzelnen Excrescenzen sind in diesem Falle von ungewöhnlicher Gleichmässigkeit und in Folge der Nähe des Prismas vergrössert. Auf der linken Seite des Bildchens sieht man die Falte des Orif. urethr. int. Bei diesem Kranken war schon längere Zeit vor der kystoskopischen Untersuchung der prominirende Theil des Tumors wegen profuser Blutung entfernt worden (s. S. 206).

Fig. 15. Endoskopisches Bild eines gestielten villösen Tumors. Man erblickt die von oben herabhängende, aus einer grossen Anzahl von zottigen, kolbigen und blasigen Gebilden zusammengesetzte Geschwulstmasse, während die unten sichtbare halbmondförmige Partie die Falte des Orif. urethr. int. darstellt. Schön waren in diesem Falle die langen, schmalen, ihrer ganzen Länge nach von einem centralen Gefässstämmchen durchzogenen Zotten zu sehen. Der kystoskopische Befund wurde durch die Operation (Sectio alta) bestätigt (s. S. 203).

13.

14.

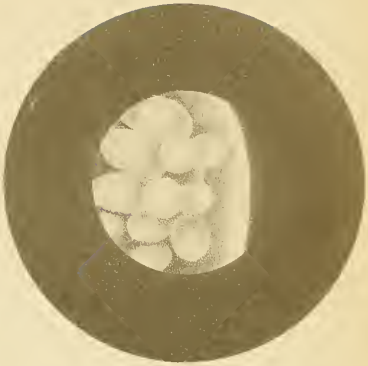

15.

Lith. Anst. v. Werner & Winter, Frankfurt a/M.

Tafel V.

Tafel V.

Fig. 16. Endoskopisches Bild eines riffförmigen vertical gestellten Tumors der linken Blasenwand. Die Zusammensetzung der Geschwulst aus einzelnen Papillen ist nur durch die anhaftenden weisslichen Flocken von nekrotischem Gewebe angedeutet. Rechts vom Tumor zeigt die Schleimhaut eine eigenthümlich körnige, mit kleinen rundlichen Erhabenheiten besetzte Oberfläche (état mamellonné). Der kystoskopische Befund wurde durch die Operation (Sectio alta) bestätigt (s. S. 215).

Fig. 17. Papillom nach aussen von der linken Harnleitermündung. Man sieht den Ureterenwulst mit der schlitzförmigen Mündung des Ureters. Das Papillom ist aus dichtgefügten stumpfen Papillen zusammengesetzt. Links von der Geschwulst taucht ein starkes venöses Gefäss plötzlich auf der Schleimhaut auf und verläuft nach erfolgter Theilung zum Rande des Tumors (s. S. 216).

Fig. 18. Endoskopisches Bild eines aus gröberen locker gefügten Zotten zusammengesetzten Tumors an der linken Blasenwand. Links oben sieht man eine kleine Luftblase mit dem Reflex des Mignon-Lämpchens. Der kystoskopische Befund wurde durch die Operation (Sectio alta) bestätigt (s. S. 218).

16.

17.

18.

Lith. Anst. v. Werner & Winter in Frankfurt a. M.

A
A

Fig. 1.

Fig. 2.

Fig. 3.

109

COLUMBIA UNIVERSITY LIBRARIES

This book is due on the date indicated below, or at the expiration of a definite period after the date of borrowing, as provided by the library rules or by special arrangement with the Librarian in charge.

DATE BORROWED	DATE DUE	DATE BORROWED	DATE DUE
C28 (946) M100			

RC920 N63

Nitze

Kystoskopie

AUG 4 '38

SEP 30 1946

Roger C. Crafts

EXHIBIT

DEC 20

RC920 N63